Wizualne USG

Atlas kart do nauki ultrasonografii



251 kart • 10 modułów

Spis treści



Podstawy i interpretacja obrazu — 003

USG jamy brzusznej — 031

Nerki i drogi moczowe — 060

USG ginekologiczne — 085

USG położnicze — 110

Tarczyca i szyja — 136

Piersi, moszna i tkanki miękkie — 159

USG układu mięśniowo-szkieletowego — 184

USG dopplerowskie naczyń — 209

POCUS i badanie ukierunkowane — 236

Źródła i zakres materiału — 264

Wybierz moduł. Porównaj obrazy i sprawdź, co trzeba uwzględnić w opisie.

Moduł 1

Podstawy i interpretacja obrazu

Od echa do czytelnego obrazu

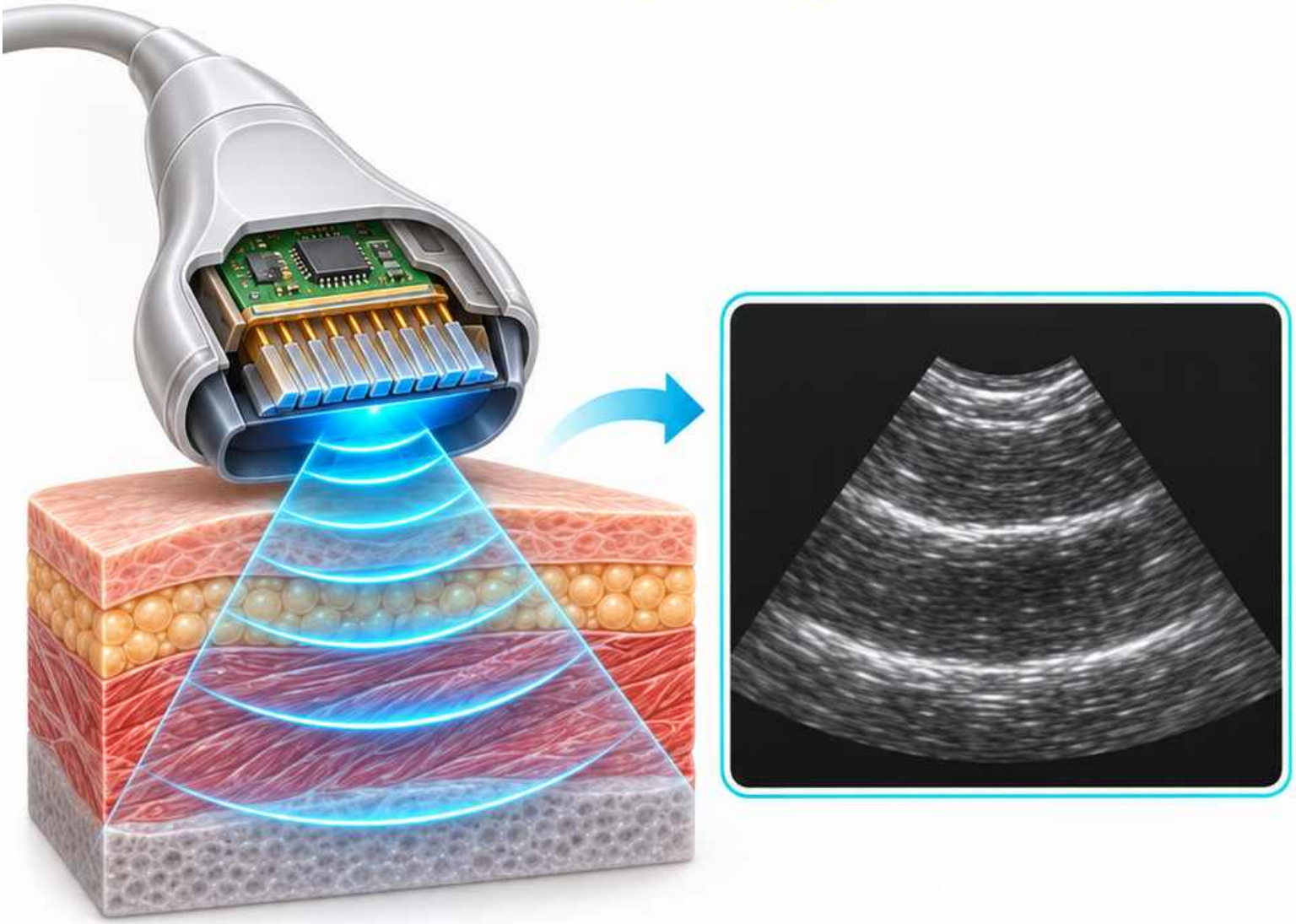

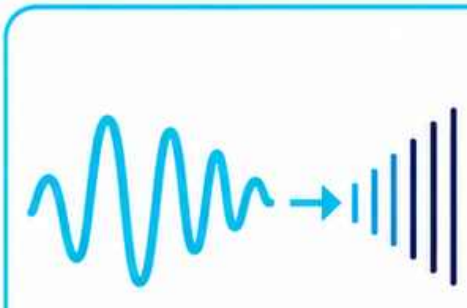

Powstawanie obrazu

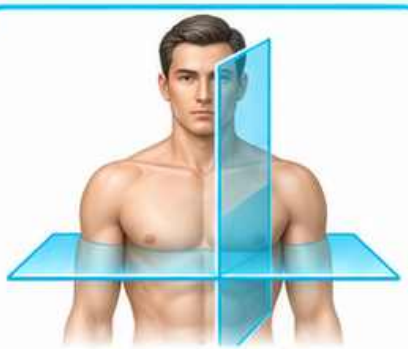

Orientacja i płaszczyzny



Ustawienia aparatu

Powstawanie obrazu

Od impulsu do punktu na ekranie

1

Głowica wysyła krótki impuls.



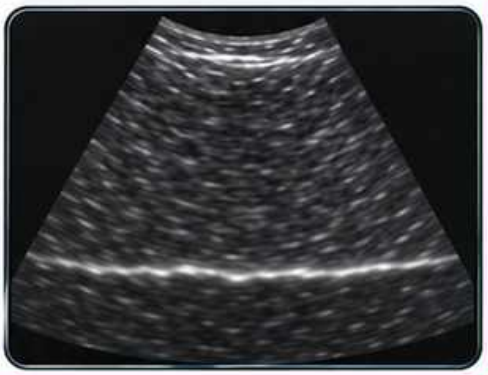

2

Część fali wraca do głowicy jako echo.



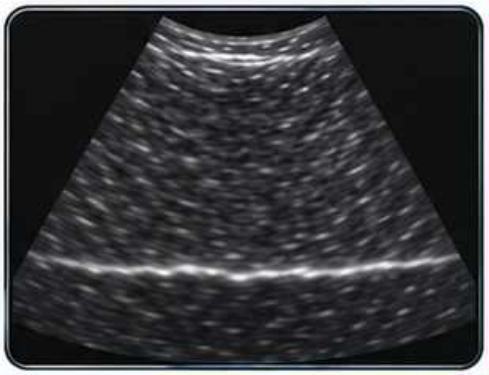

3

Czas powrotu echa pozwala wyznaczyć głębokość.

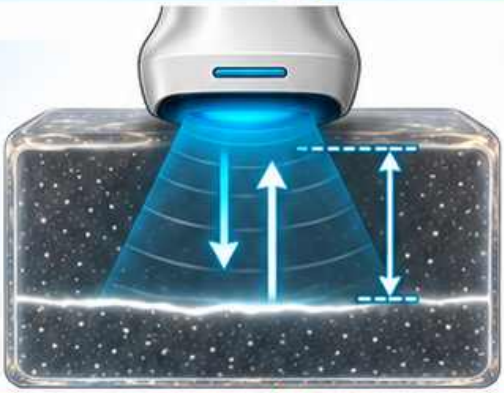

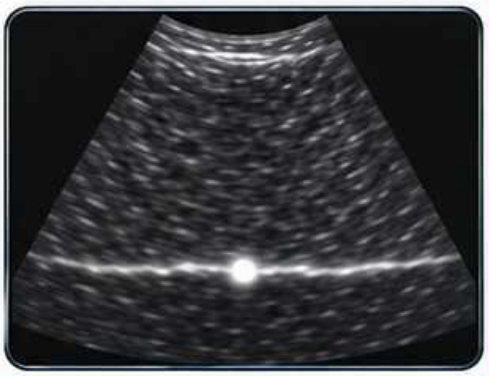

4

Amplituda echa wpływa na jasność punktu.



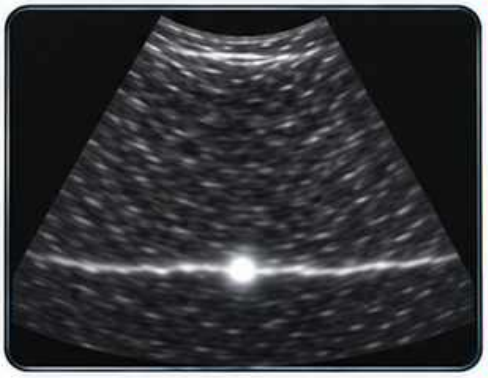

Schemat dydaktyczny

Impuls i echo

Płytszy reflektor daje wcześniejsze echo

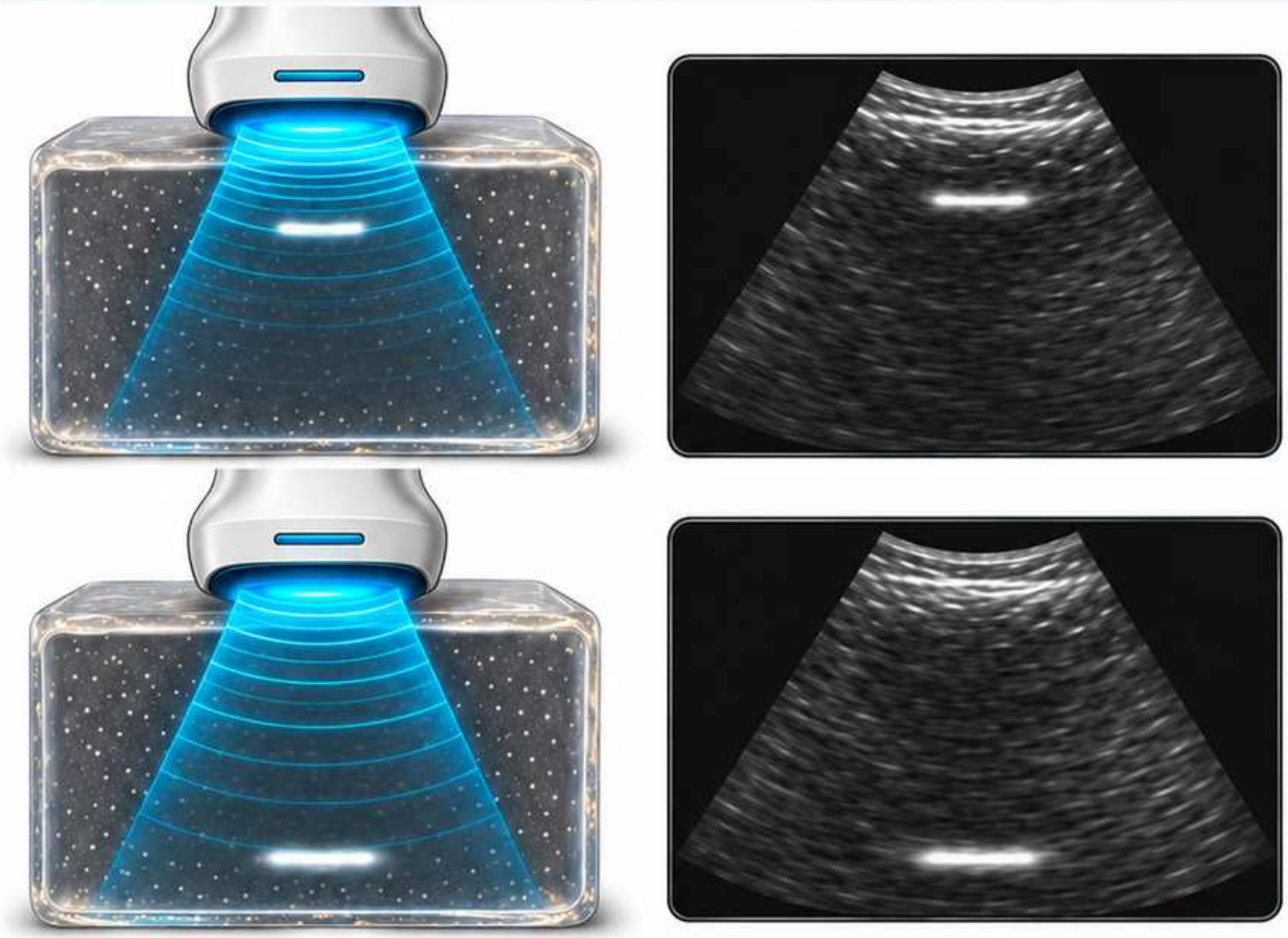

- Impuls biegnie od głowicy do reflektora.
- Echo wraca tą samą drogą w uproszczonym modelu.



Dłuższy czas powrotu odpowiada większej głębokości.

Schemat dydaktyczny

Impedancja i odbicie

Granica między ośrodkami zmienia kierunek części fali

1 Mała różnica impedancji daje słabsze odbicie.



2 Duża różnica impedancji daje silniejsze odbicie.



Kąt padania wpływa na echo odbierane przez głowicę.

Schemat dydaktyczny

Tłumienie

Echo z głębi jest słabsze

Energia fali maleje w miarę przechodzenia przez tkanki.

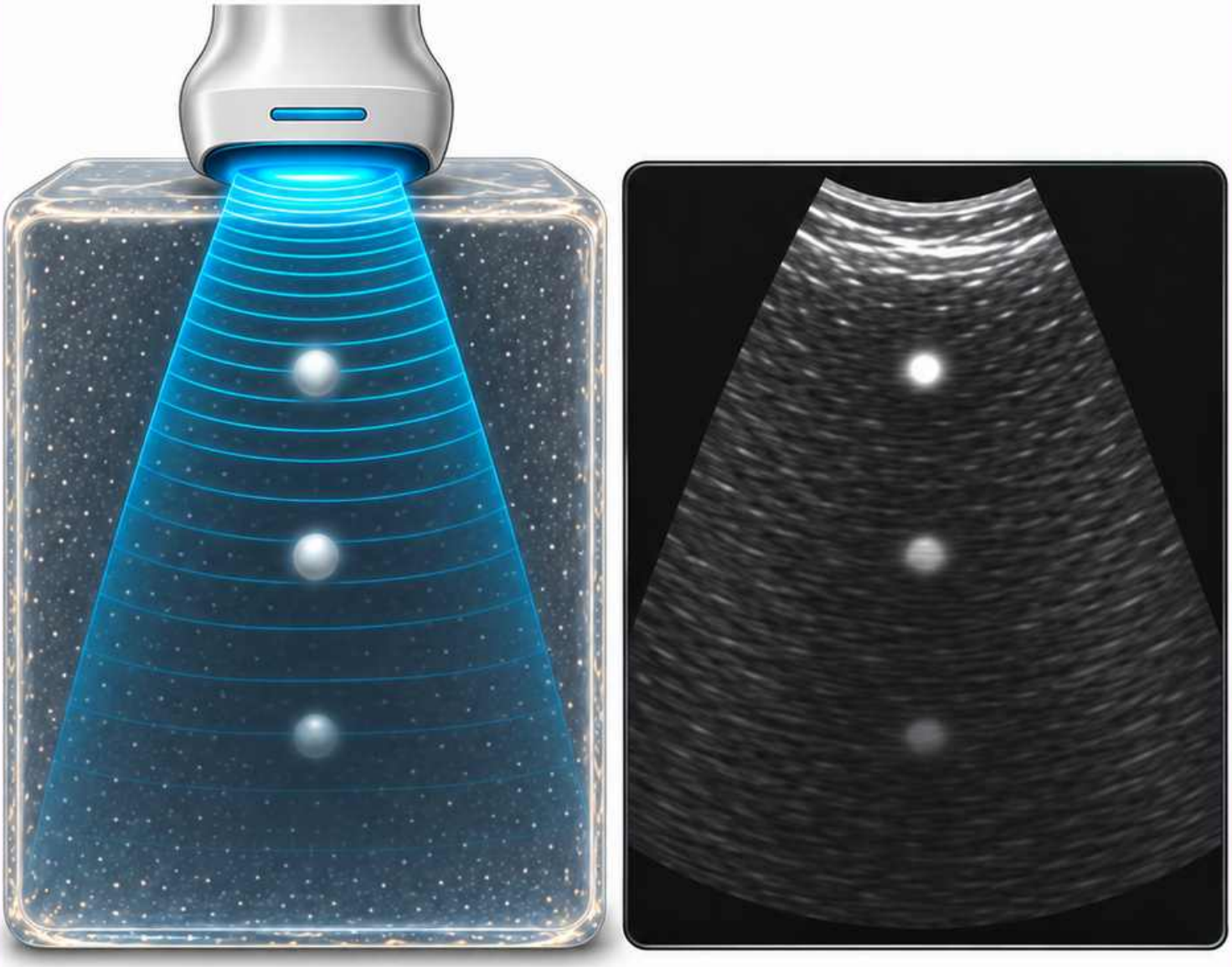

Na tłumienie wpływają między innymi pochłanianie i rozpraszanie.

Schemat dydaktyczny

Częstotliwość, penetracja i rozdzielczość

Dobierz częstotliwość do głębokości celu

1 Wyższa częstotliwość

Więcej szczegółów w polu bliskim.

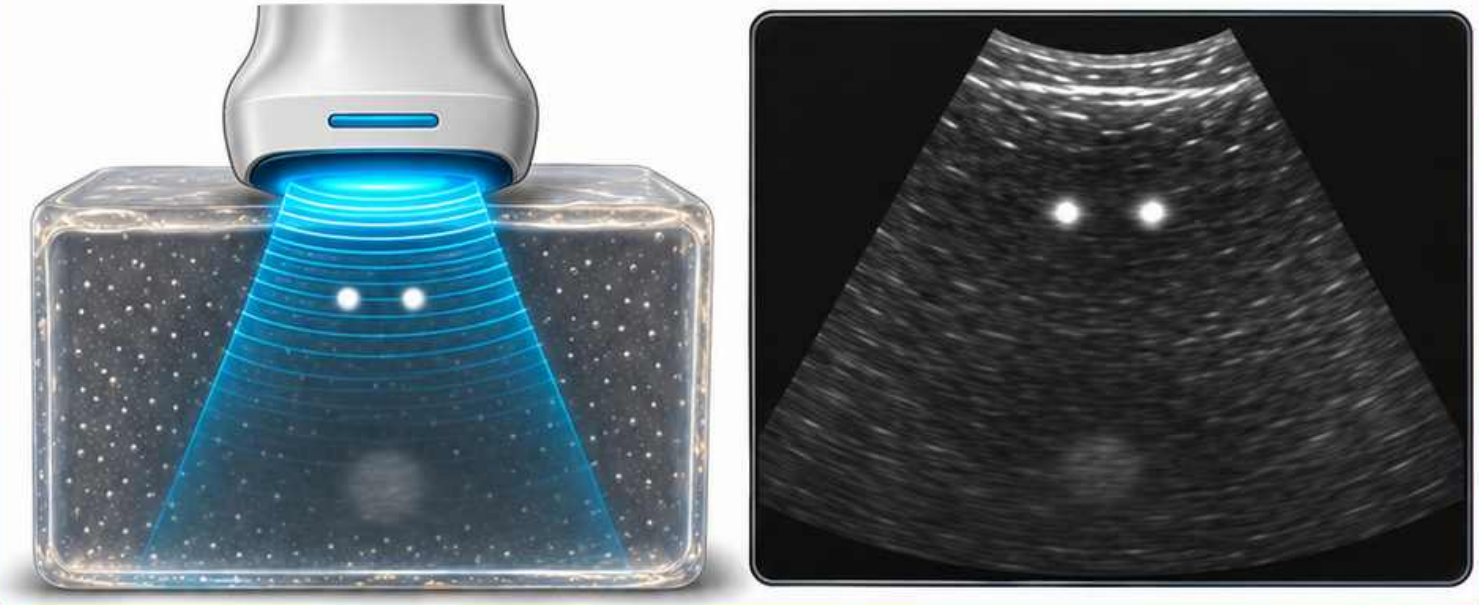

2 Niższa częstotliwość

Lepsza penetracja przy mniejszej szczegółowości.

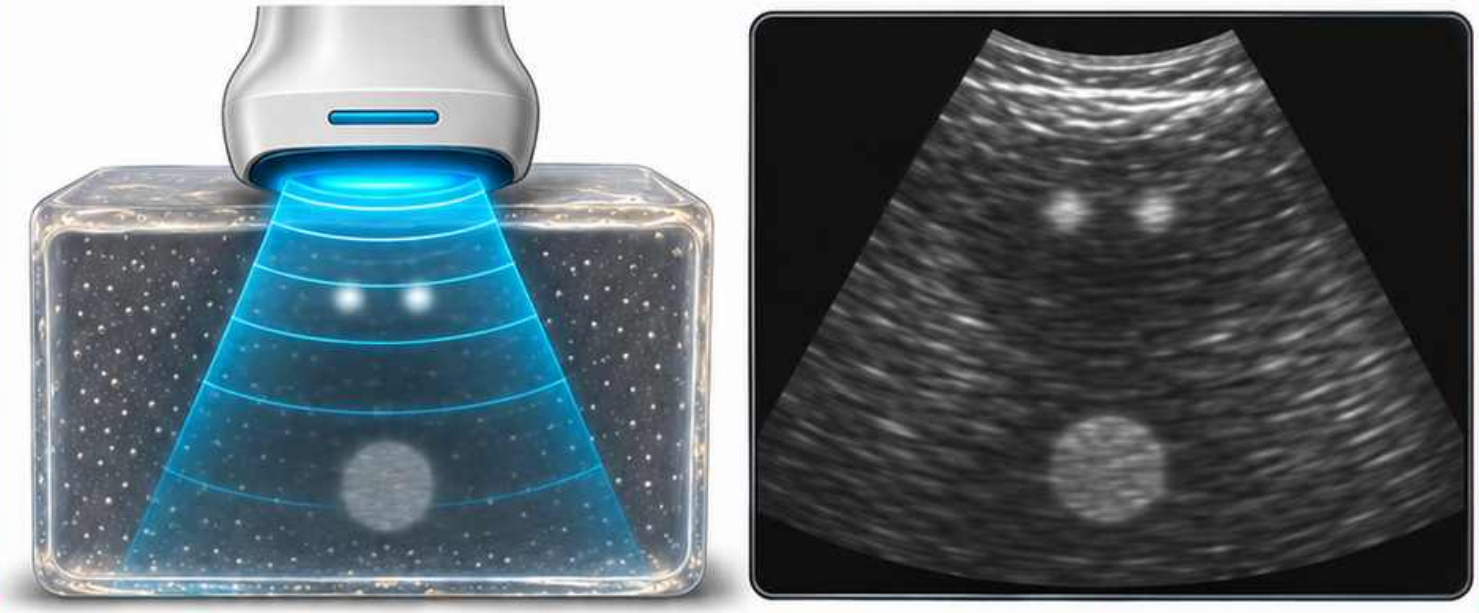

Wybierz najwyższą częstotliwość, przy której cel pozostaje czytelny.

Schemat dydaktyczny

Rozdzielczość osiowa i boczna

Kierunek ma znaczenie

1 Rozdzielczość osiowa

Rozdzielczość osiowa dotyczy punktów wzdłuż wiązki.

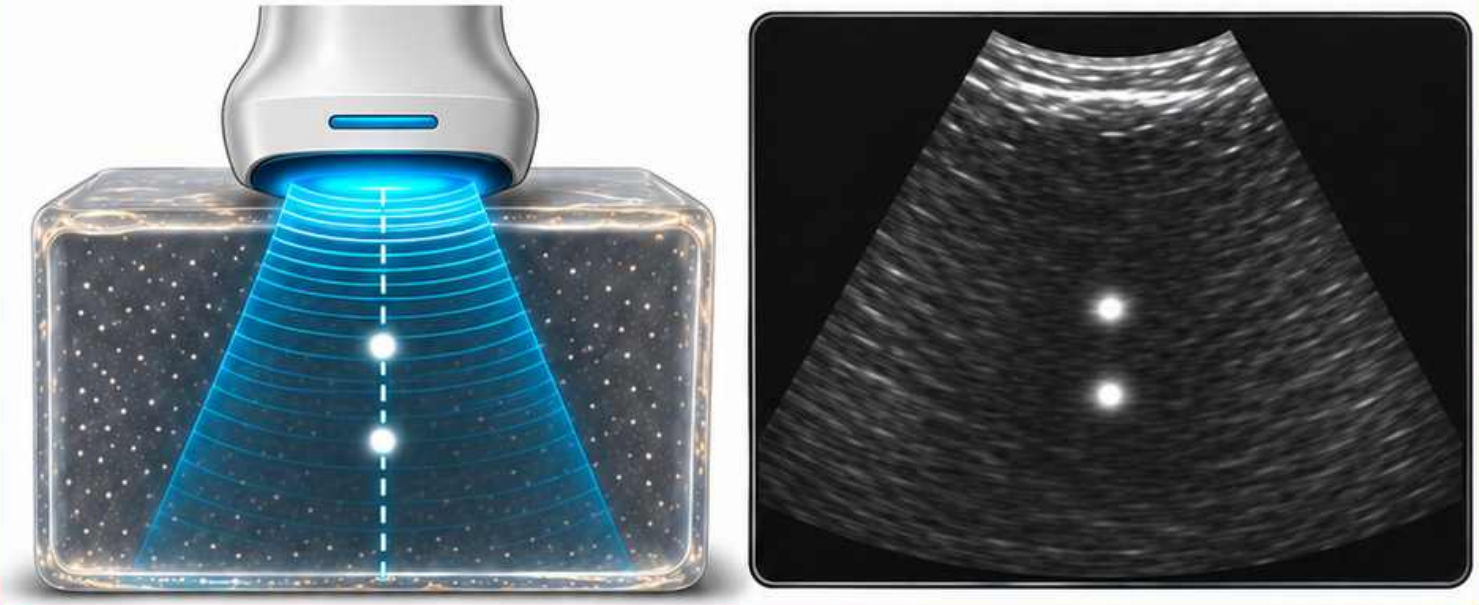

2 Rozdzielczość boczna

Rozdzielczość boczna dotyczy punktów obok siebie.

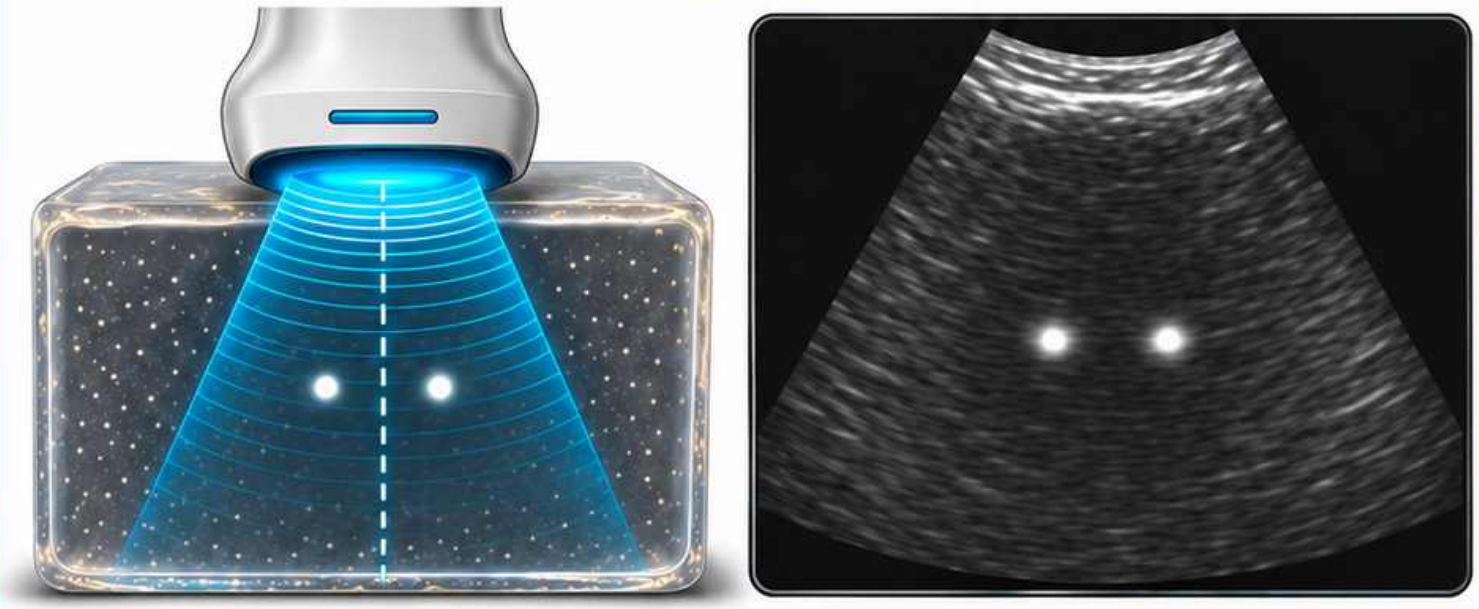

Schemat dydaktyczny

Częstość odświeżania

Więcej klatek ułatwia śledzenie ruchu

1 Większa głębokość wydłuża oczekiwanie na echa.

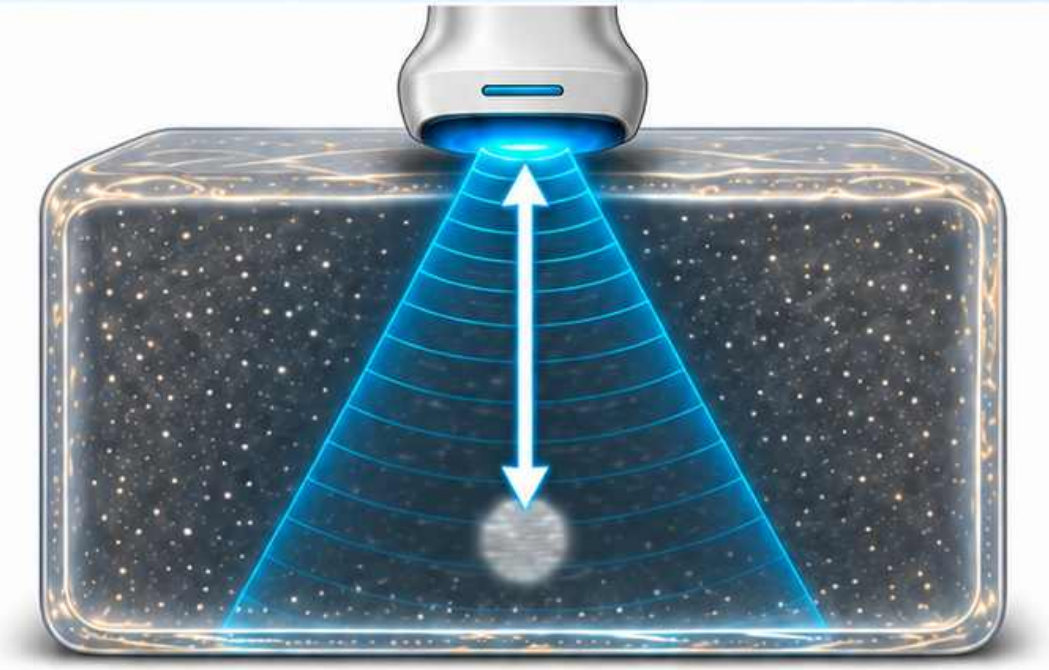

2 Węższe pole może zwiększyć liczbę klatek na sekundę.

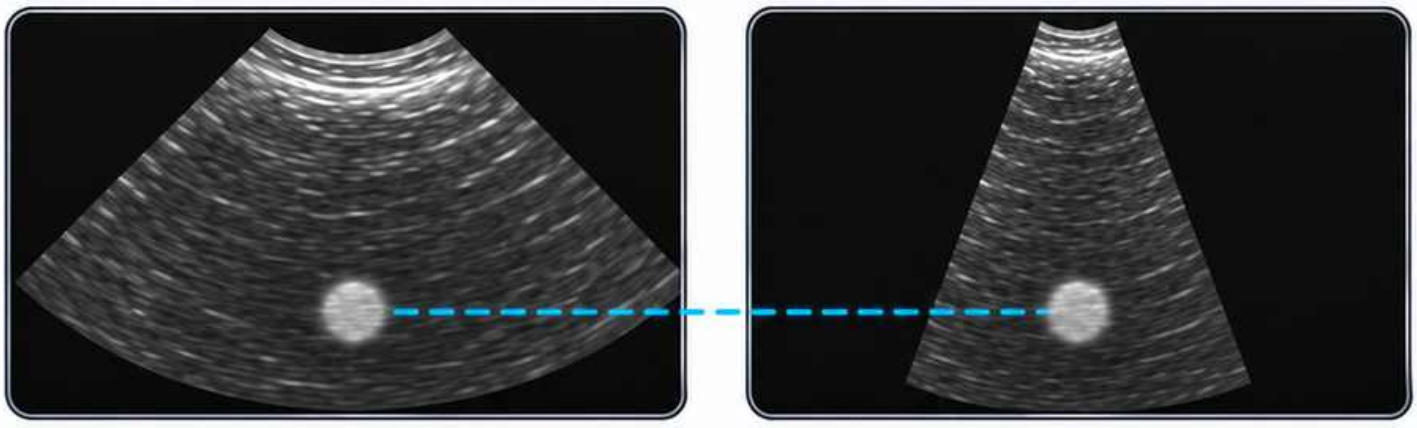

Szerokie pole



Wąskie pole

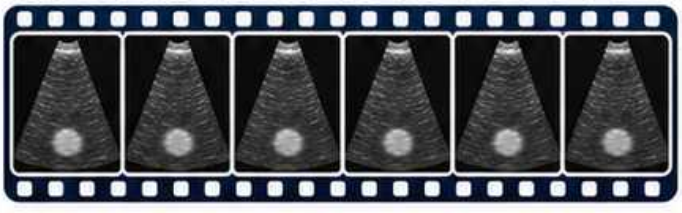

Głowice i okna akustyczne

Dobierz głowicę do dostępu i celu

Liniowa

ułatwia obrazowanie struktur powierzchownych.

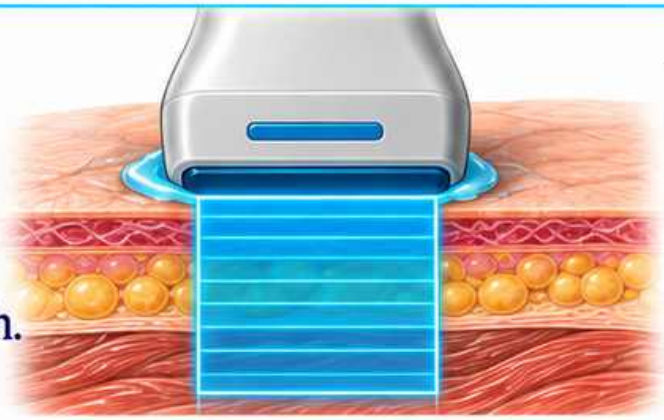



Konweksowa

daje szerokie pole w głębi.

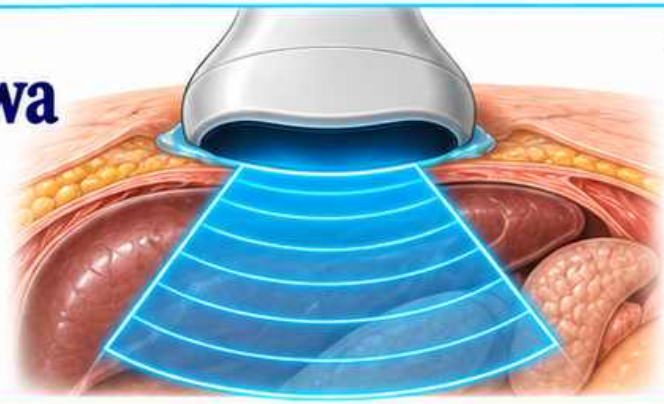



Sektorowa

mieści się w wąskim oknie międzyżebrowym.

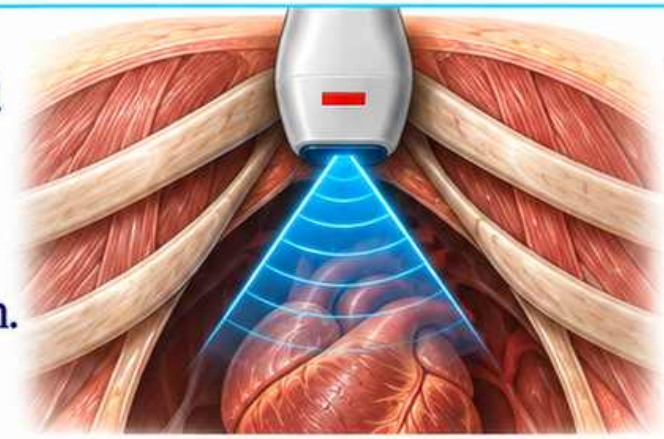



Schemat dydaktyczny



Znacznik głowicy i ekranu

Sprawdź parę znaczników

Znacznik na obudowie określa jedną stronę głowicy.



Odszukaj odpowiadający mu znacznik na ekranie.



Schemat dydaktyczny





Orientacja, płaszczyzny i punkty odniesienia

Najpierw ustal orientację pacjenta

Płaszczyzna poprzeczna
rozdziela część górną i dolną.

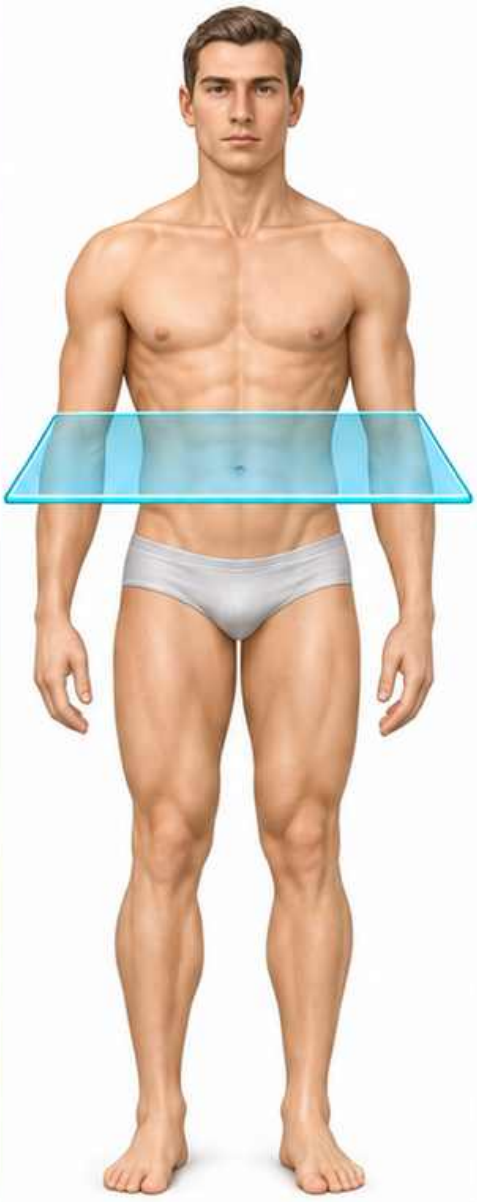

Strzałkowa
rozdziela część prawą i lewą.

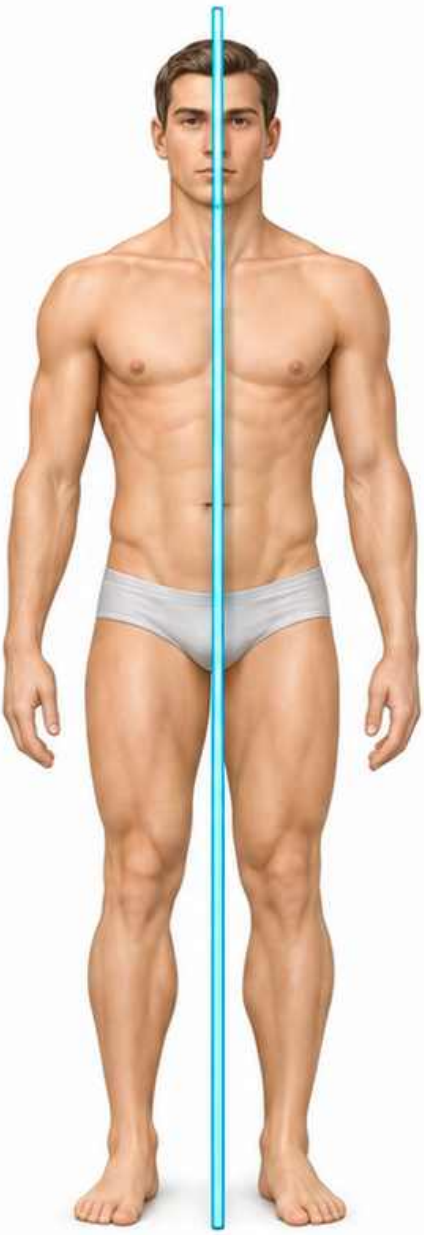

Czołowa
rozdziela część przednią i tylną.



Schemat dydaktyczny

Ruchy głowicy

Zmieniaj jeden ruch naraz

Przesunięcie zmienia miejsce przyłożenia głowicy.

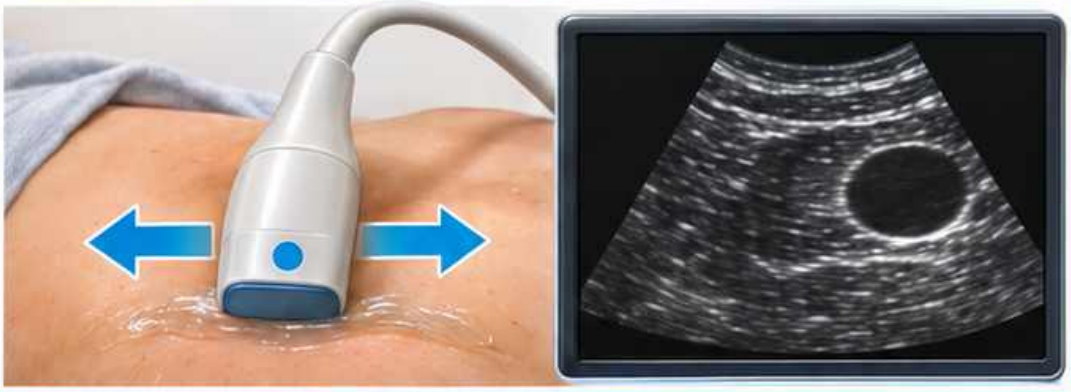

Obrót zmienia kierunek przekroju.



Pochylenie pozwala obejrzeć sąsiednie przekroje.

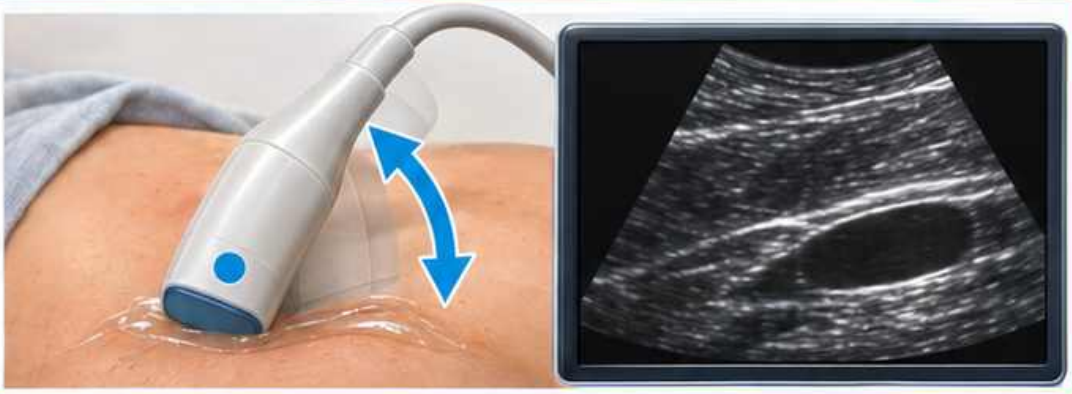

Schemat dydaktyczny

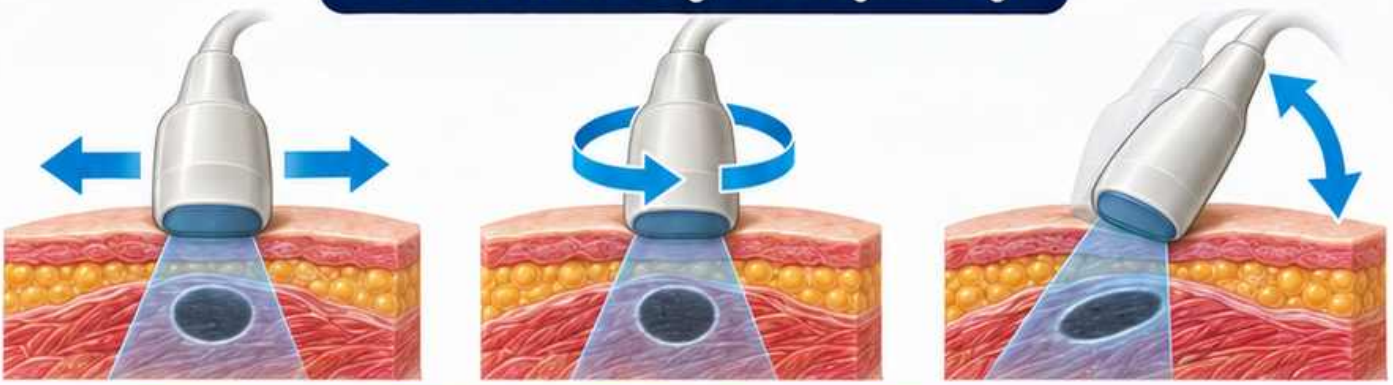

Głębokość, wzmocnienie, ognisko i TGC

1 Głębokość

Obejmij cel i jego otoczenie.

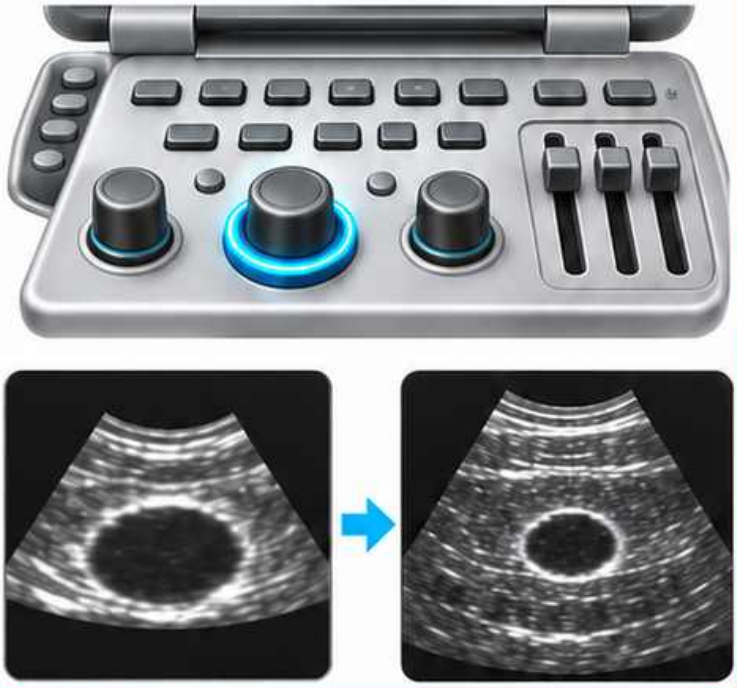

2 Wzmocnienie ogólne

Zmieniasz jasność całego obrazu.

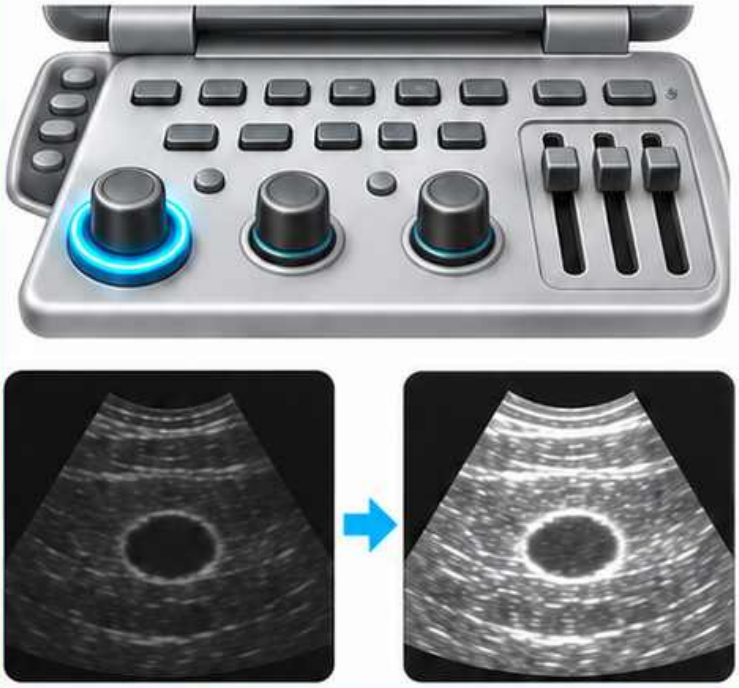

3 Ognisko

Ustaw strefę ogniskowania na głębokości celu.



4 TGC

Dostosuj wzmocnienie na wybranej głębokości.

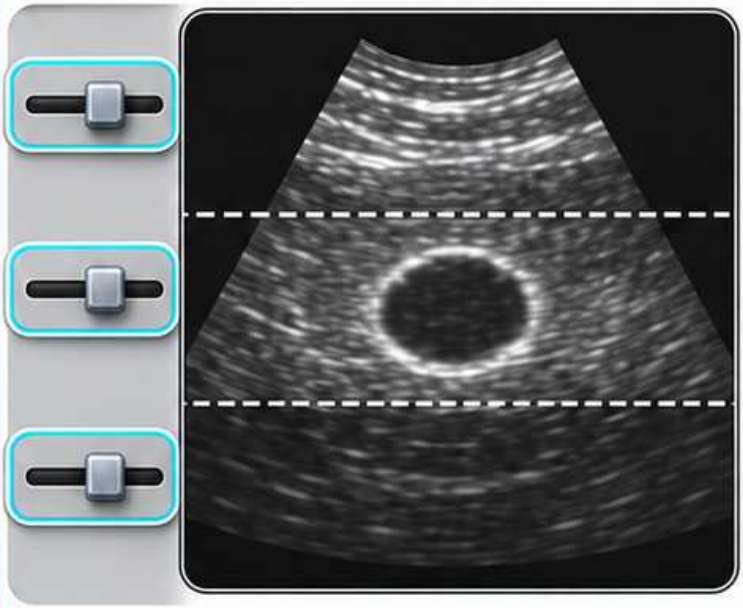

Schemat dydaktyczny

Głębokość i pole widzenia

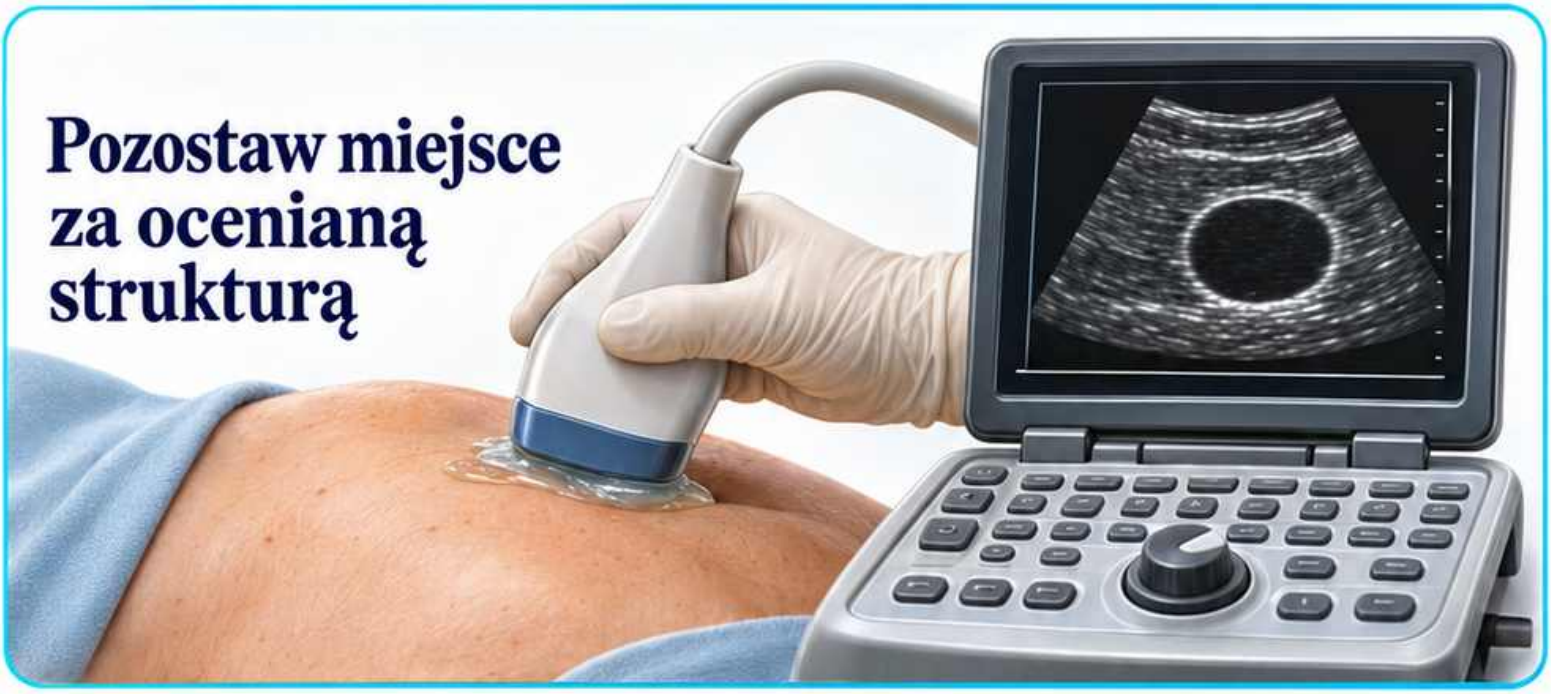

Za mała głębokość może obciąć tylną granicę celu.

Za duża głębokość zmniejsza cel na ekranie.

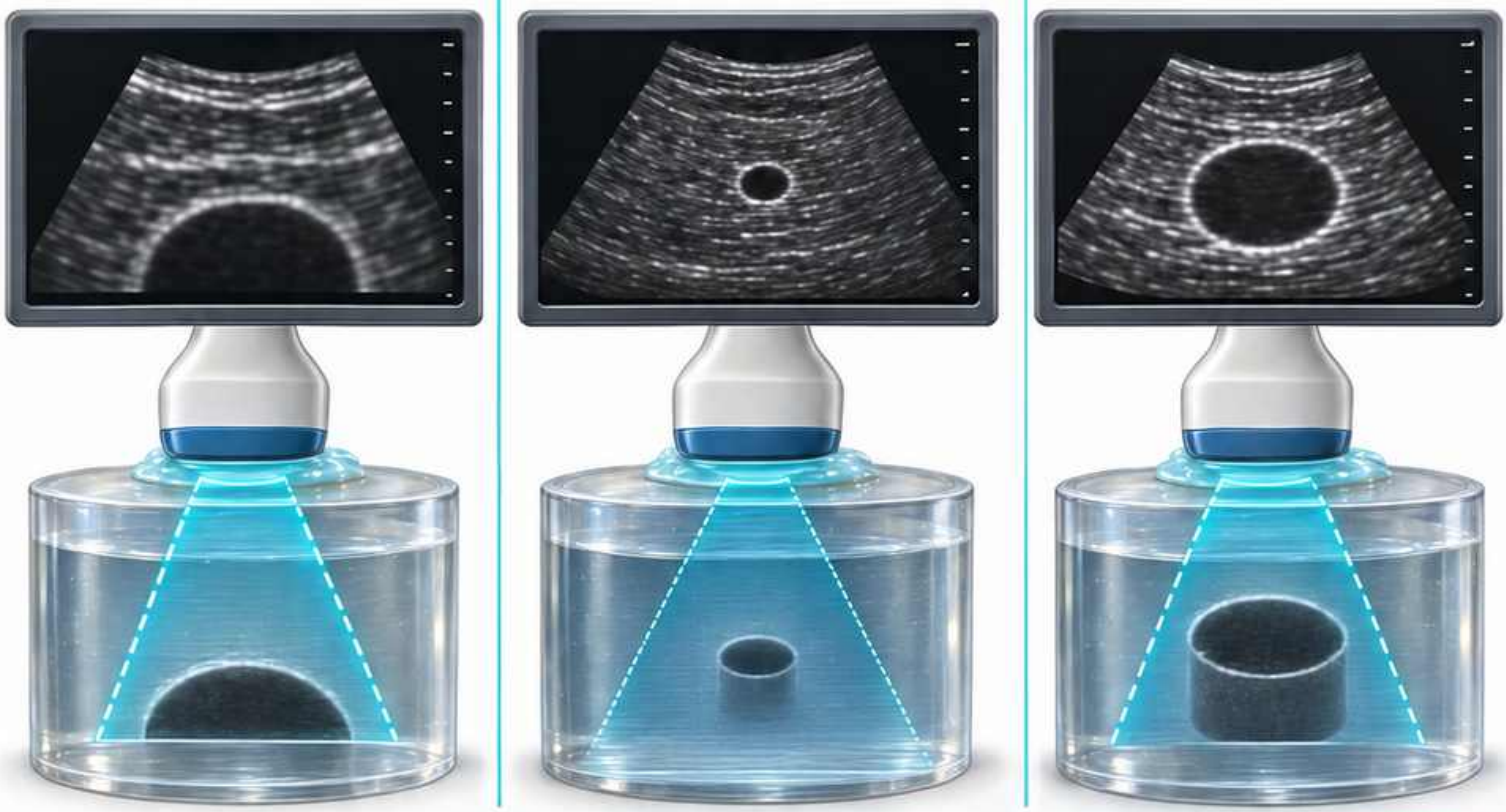

Schemat dydaktyczny

Wzmocnienie ogólne i TGC

Jasność całego obrazu a jasność na danej głębokości

1 Wzmocnienie ogólne

zmienia jasność w całym polu.



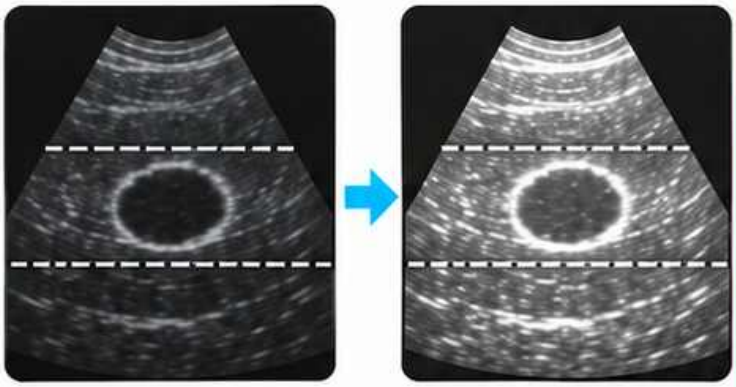

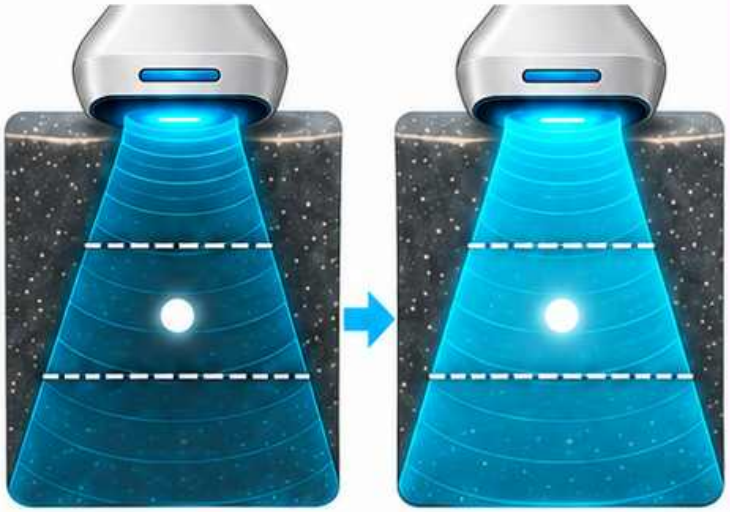

2 TGC różnicuje wzmocnienie zależnie od głębokości.



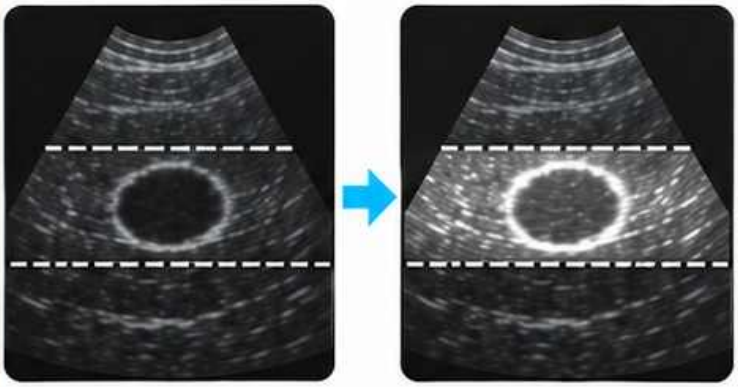

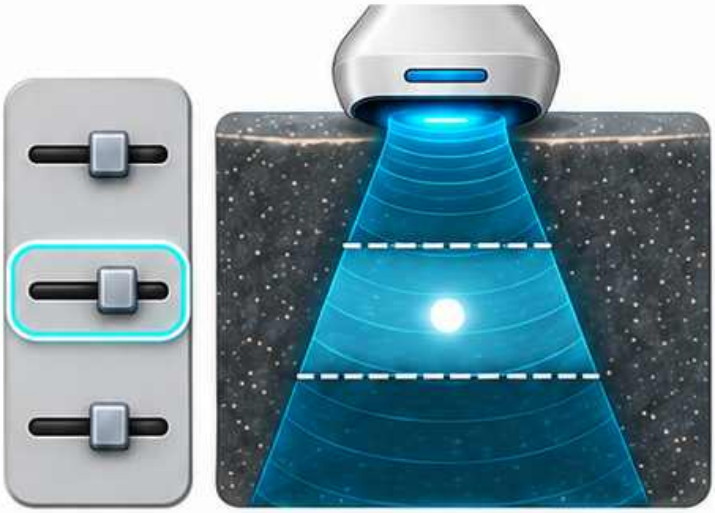

Schemat dydaktyczny

Położenie ogniska

Zwiększ rozdzielczość boczną w okolicy celu

W strefie ogniskowania wiązka jest węższa.



Umieść ognisko na głębokości ocenianej struktury lub w jej pobliżu.

Schemat dydaktyczny

Zakres dynamiczny

Porównaj liczbę odcieni szarości





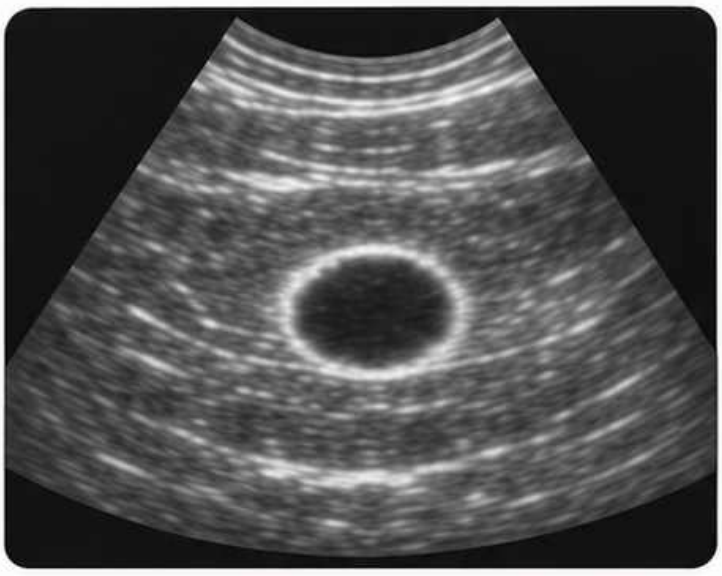

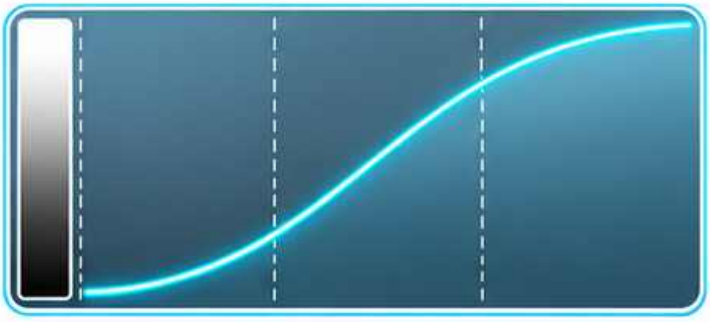

Większy zakres dynamiczny daje łagodniejsze przejścia tonalne.





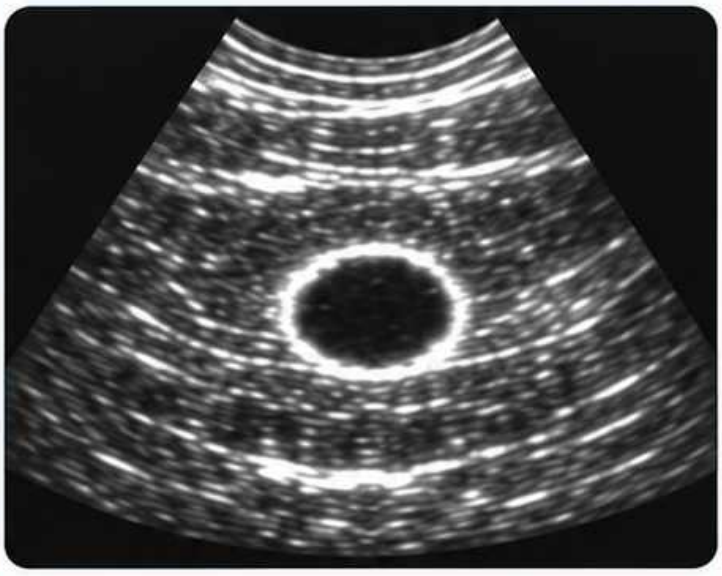

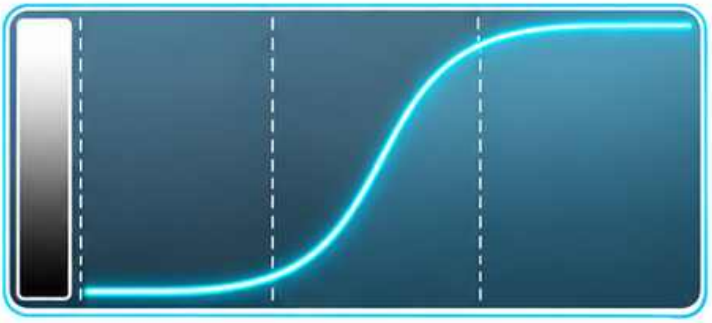

Mniejszy zakres zwiększa kontrast obrazu.

Prezentacja B, prezentacja M i Doppler

Każdy tryb pokazuje inny aspekt

1 Tryb B pokazuje przekrój w skali szarości.

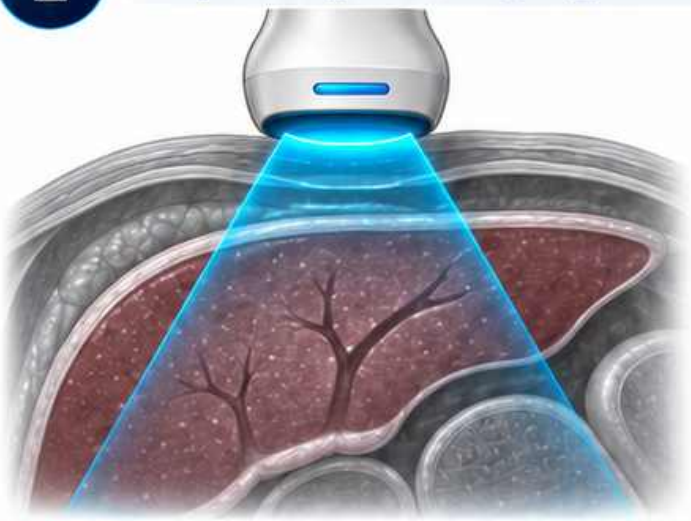



2 Tryb M zapisuje ruch wzdłuż jednej linii w czasie.

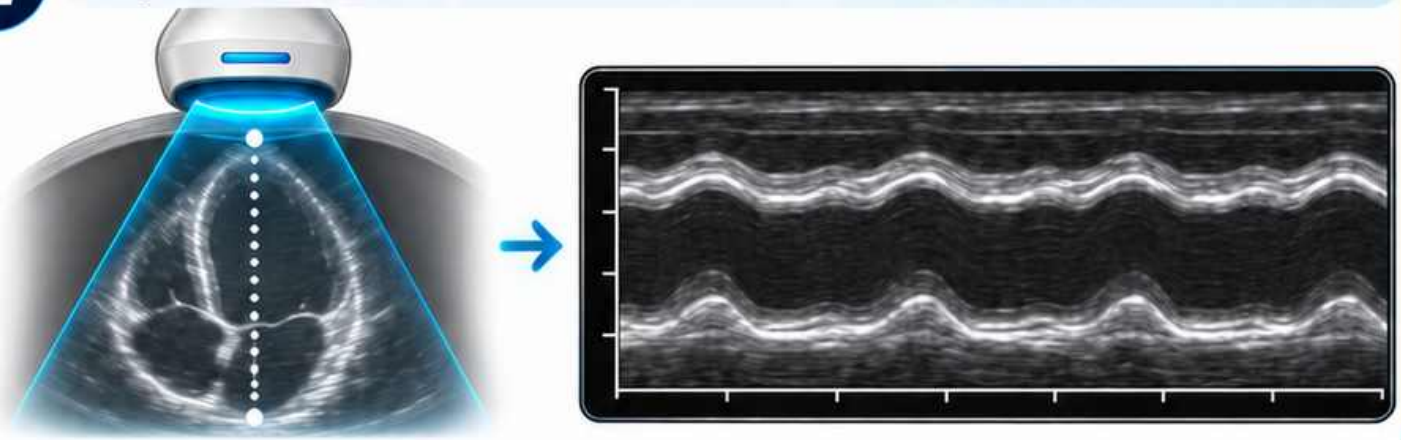

3 Doppler dostarcza informacji o ruchu, na przykład o przepływie krwi.

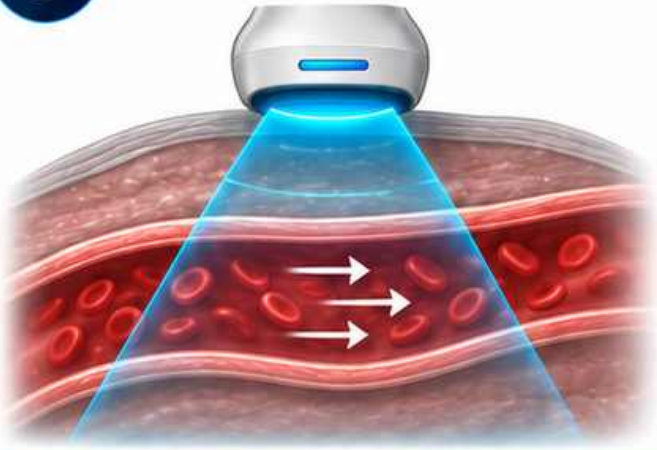

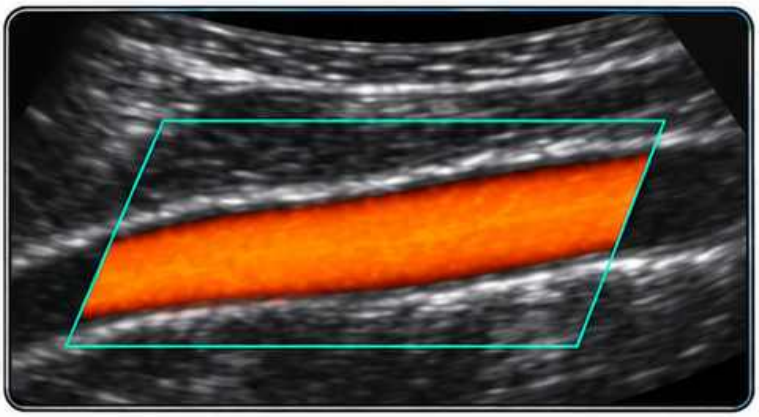

Schemat dydaktyczny

Obrazowanie harmoniczne

Aparat wykorzystuje składowe harmoniczne powstające podczas propagacji fali.

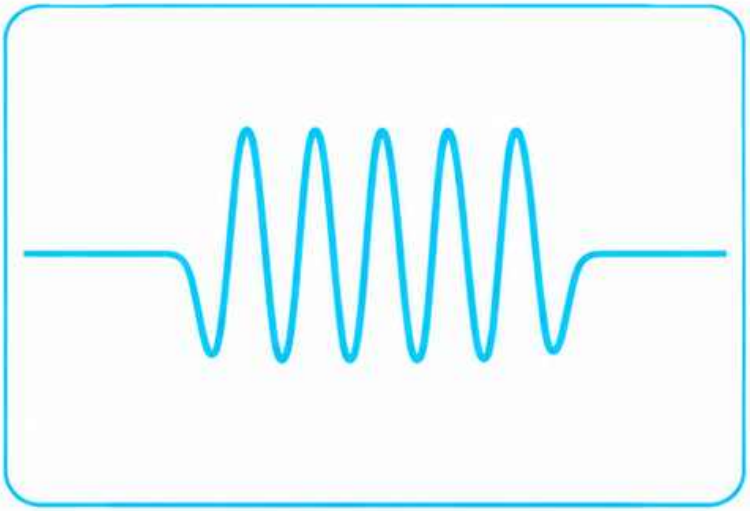

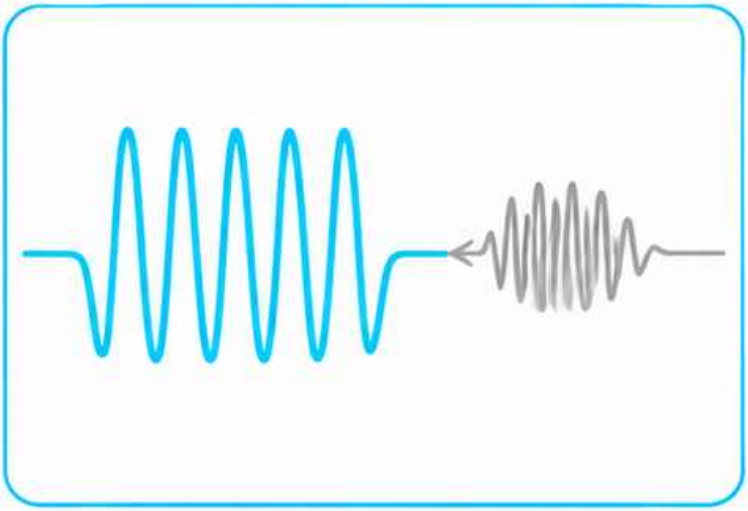



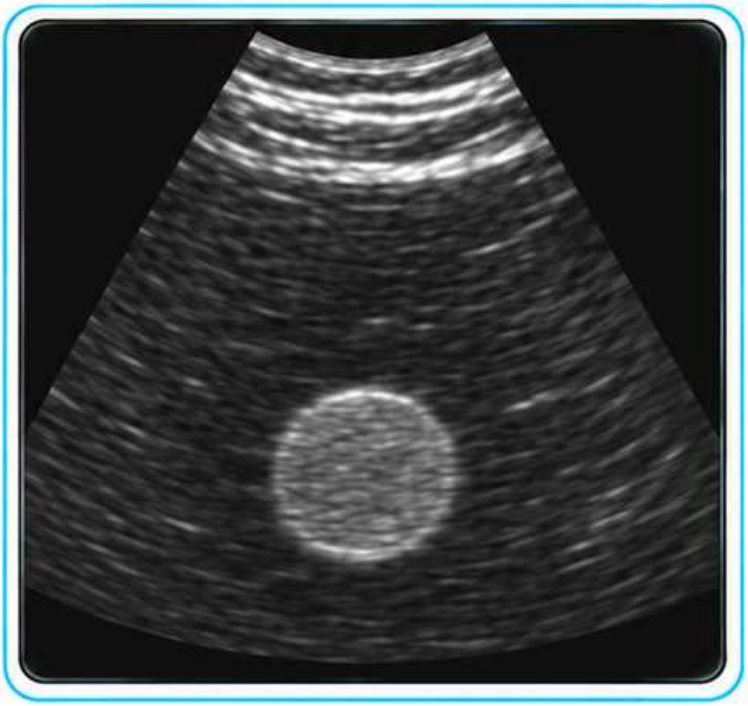

Oceń, czy zarys jest czytelniejszy

Porównaj brzegi i echa wewnętrzne w tym samym przekroju.

Echogeniczność i echostruktura

Oceń jasność i rozmieszczenie ech

Echogeniczność porównuj z odpowiednią tkanką odniesienia.

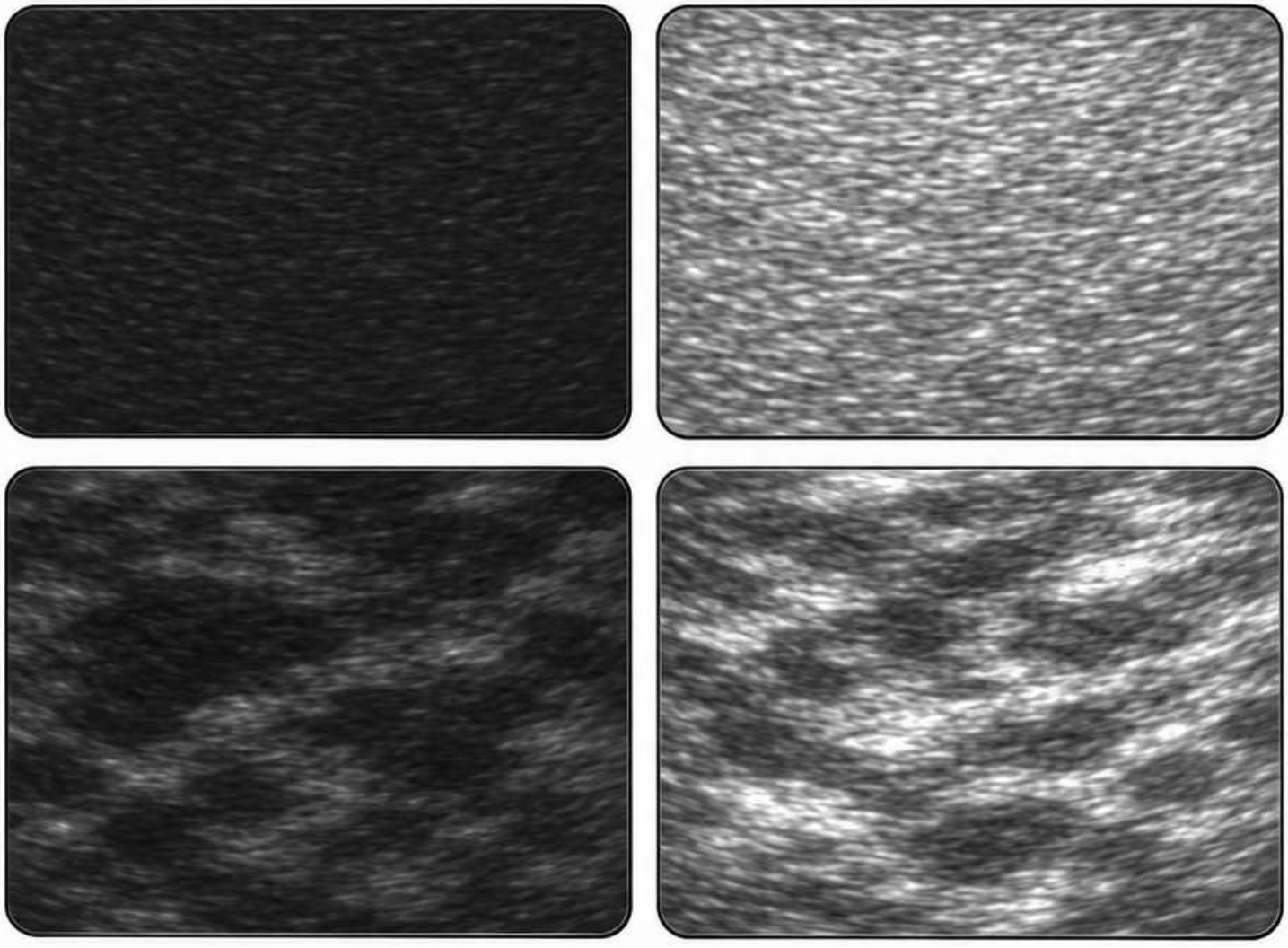

Echostruktura opisuje między innymi jednorodność obrazu.

Płyn, tkanka lita i obraz mieszany

Opisuj zawartość i granice

1 Płyn może zawierać echa wewnętrzne.



2 W obrazie mieszanym opisz część płynową i litą.

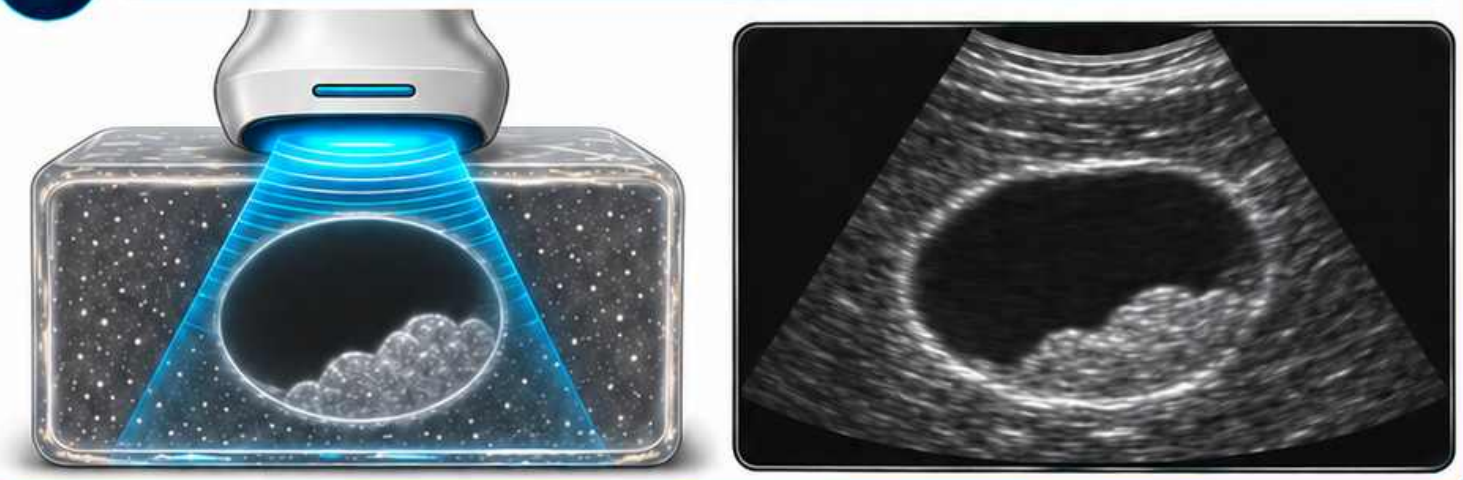

3 Tkanka lita może mieć różną echogeniczność.

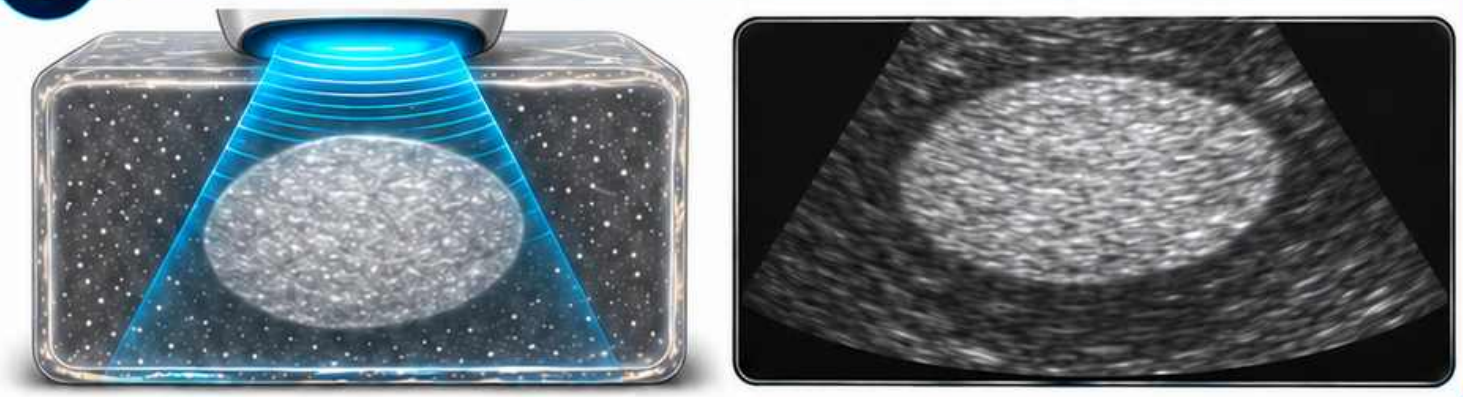

Schemat dydaktyczny

Cień akustyczny

Szukaj osłabienia ech za przeszkodą

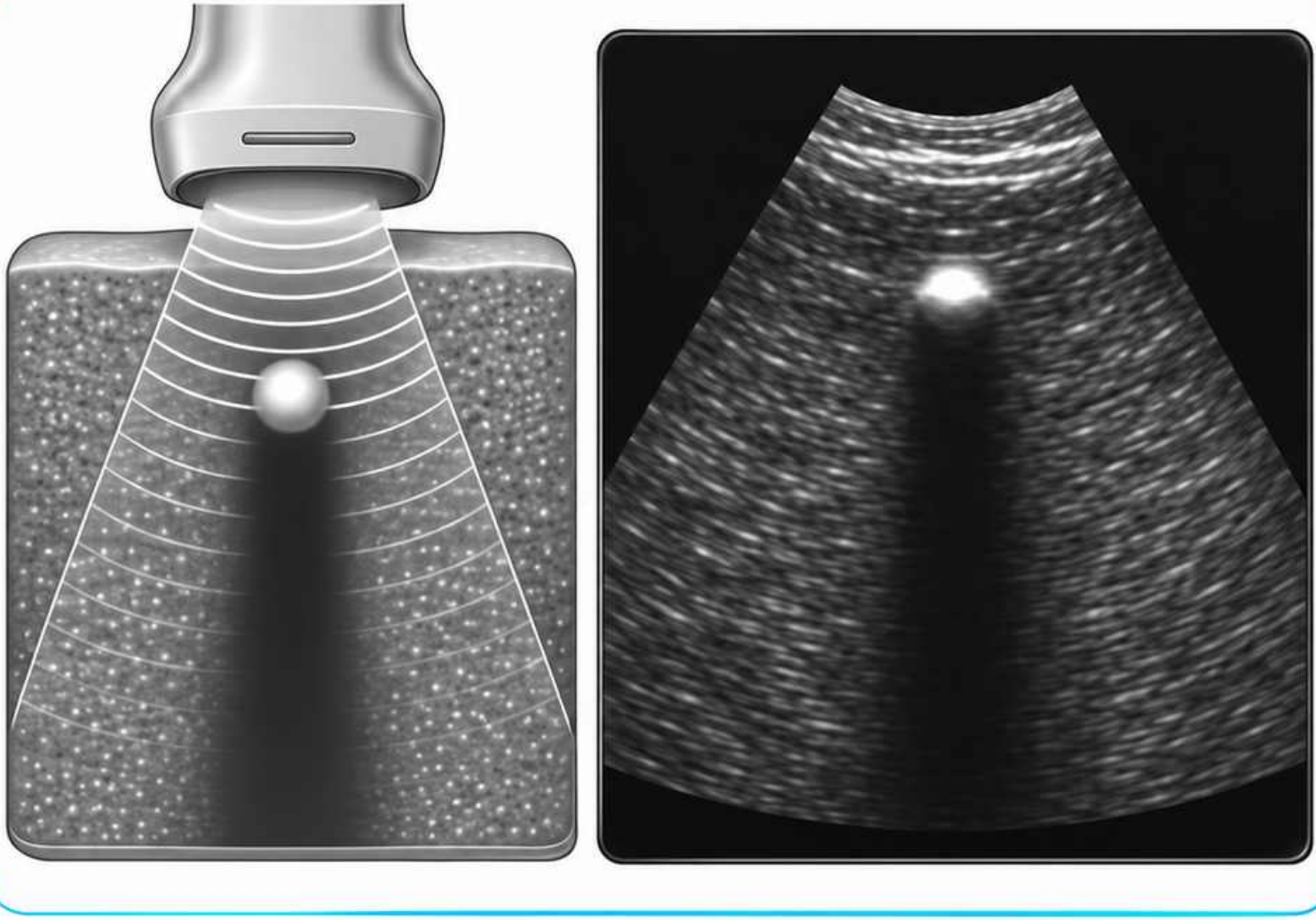

Struktura silnie tłumiąca wiązkę może pozostawiać ciemny pas położony głębiej.

Schemat dydaktyczny

Wzmocnienie tylne

Sprawdź jasność za strukturą

Za obszarem o małym tłumieniu echa mogą być jaśniejsze niż na tej samej głębokości obok.

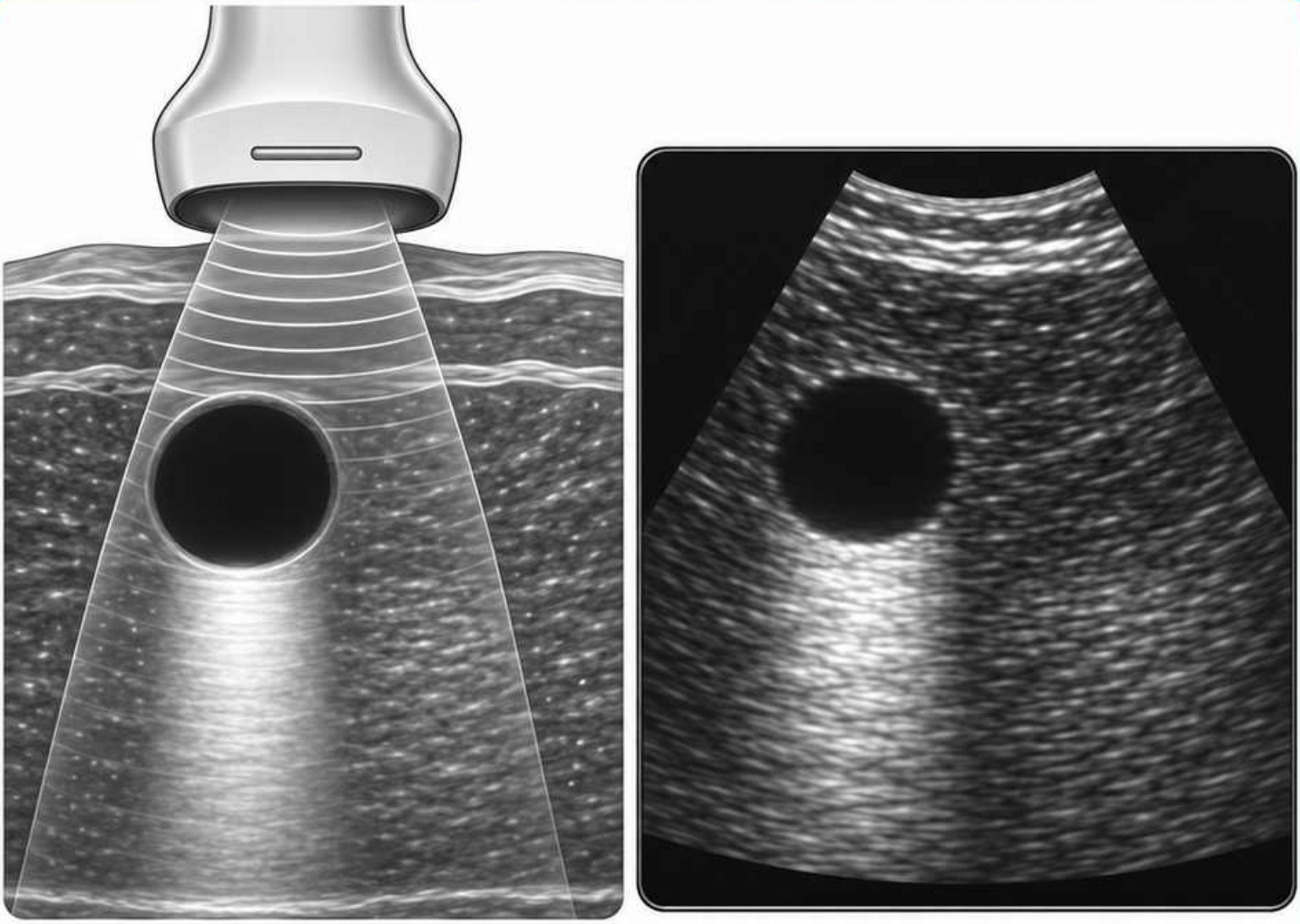

Schemat dydaktyczny

Pogłos i obraz lustrzany

Porównaj układ dodatkowych ech

Pogłos może tworzyć powtarzające się echa.

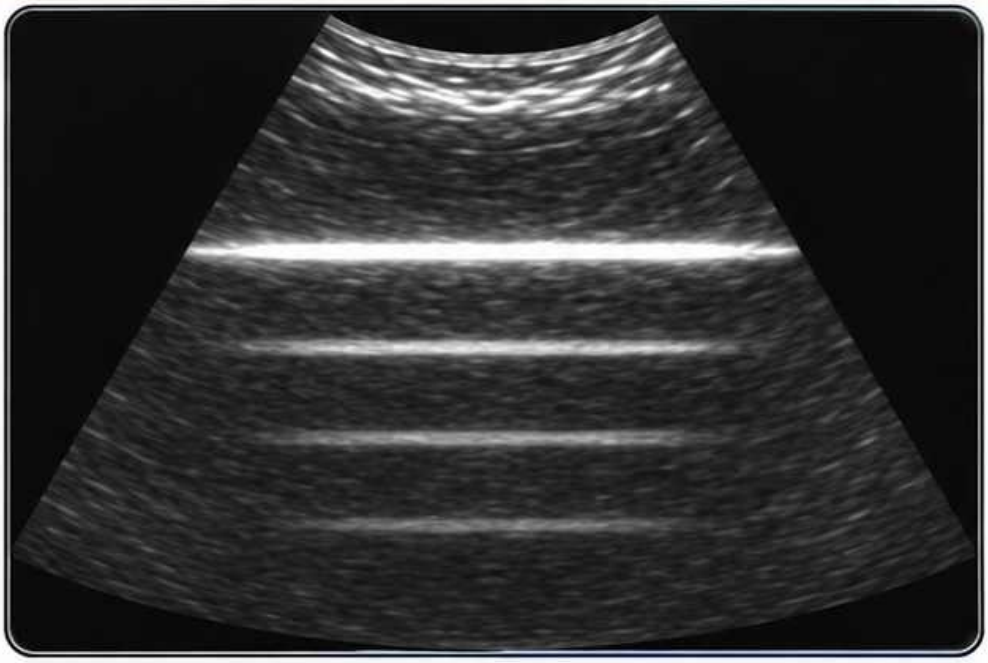

Obraz lustrzany może dawać pozorne powielenie struktury po drugiej stronie silnego reflektora.

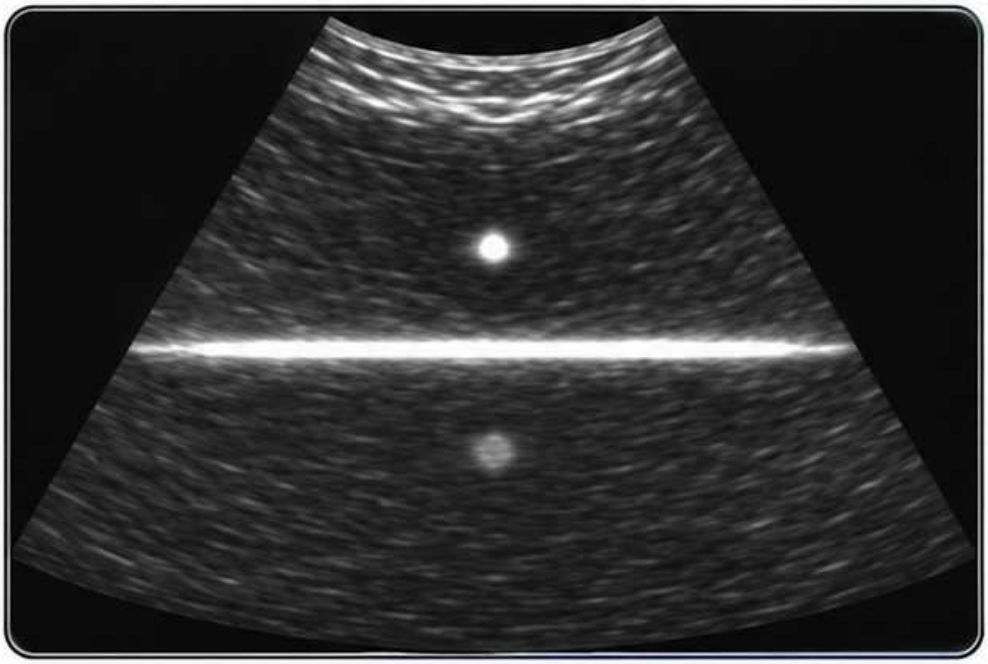

Schemat dydaktyczny

Pomiary i znaczniki

Wybierz właściwą płaszczyznę i granice

1 Zapisz płaszczyznę oraz jednostkę.



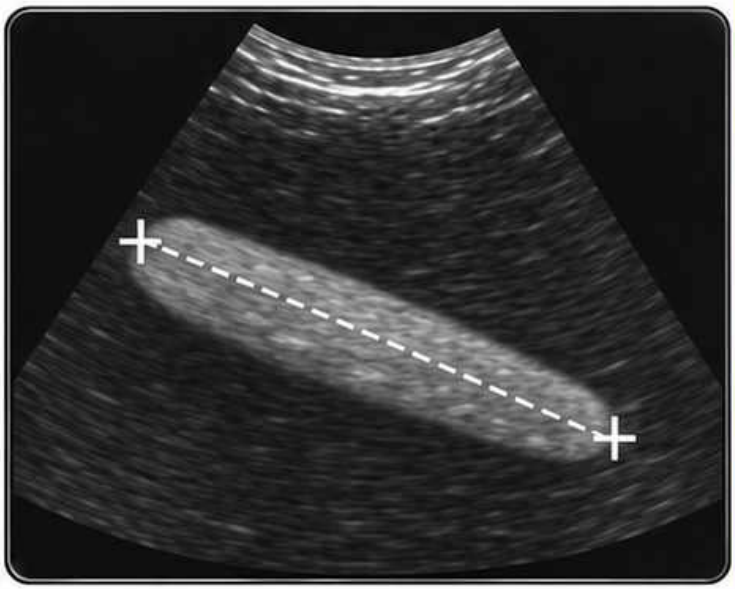

2 Umieszczaj znaczniki zgodnie z zasadą dla ocenianej struktury.



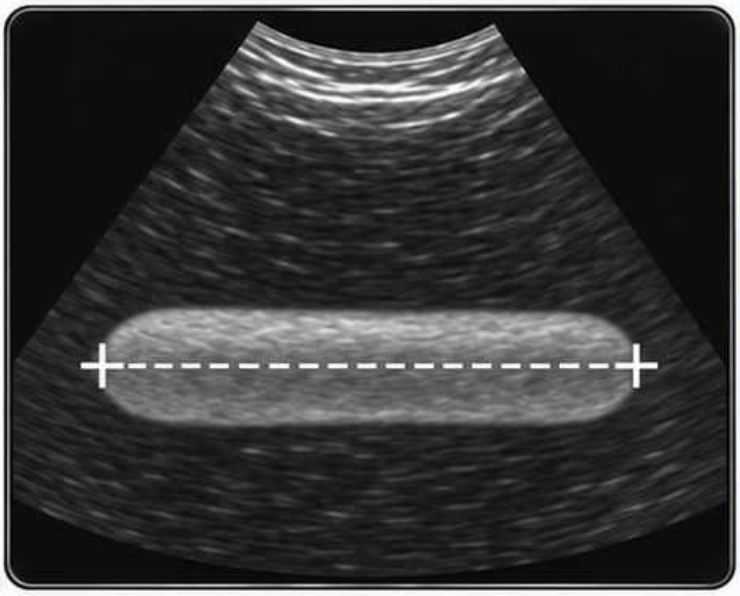

Schemat dydaktyczny

MI, TI i ALARA

Ogranicz ekspozycję do potrzeb badania

MI i TI to wskaźniki związane z potencjalnymi efektami mechanicznymi i cieplnymi.

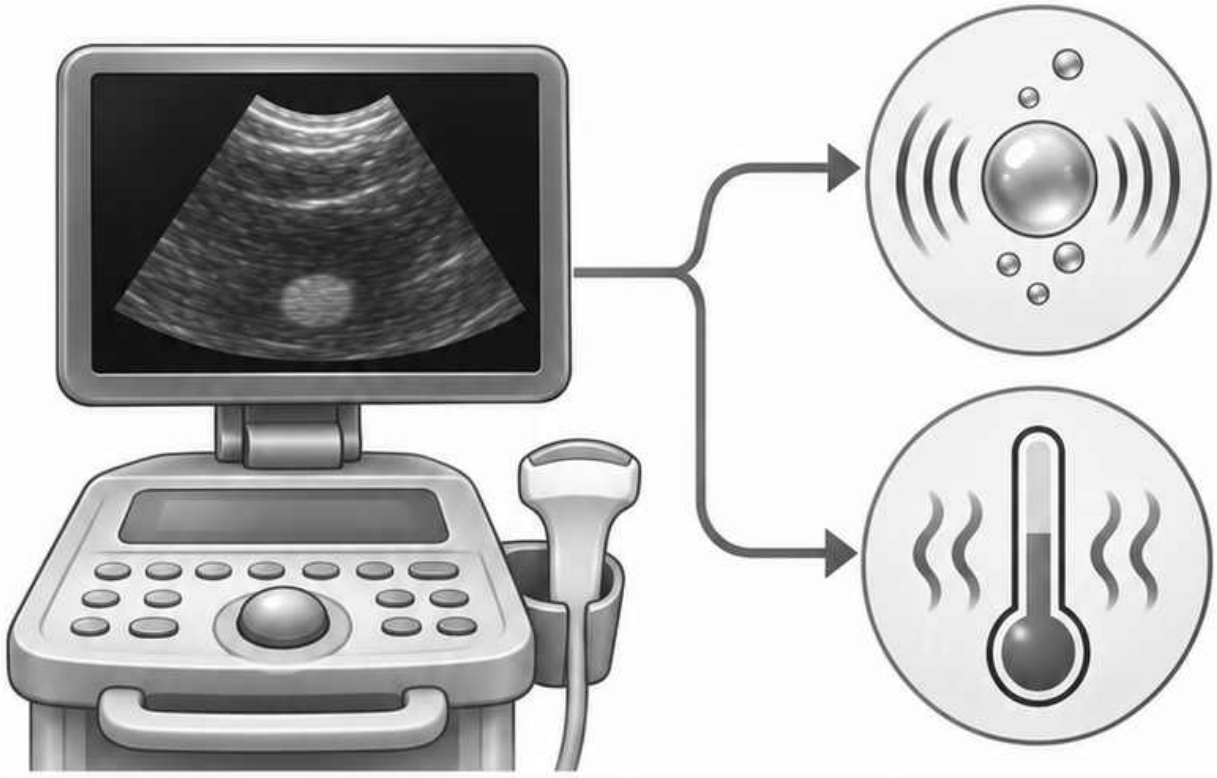

Stosuj możliwie małą moc i możliwie krótki czas, które wystarczą do uzyskania potrzebnego obrazu.

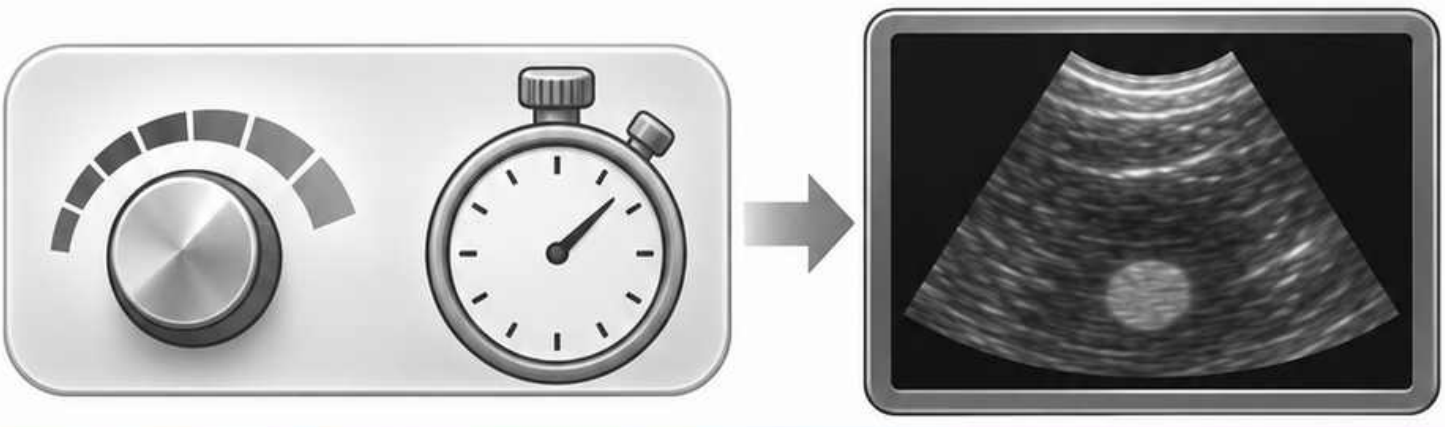

Schemat dydaktyczny

Systematyczna ocena obrazu

Sprawdź obraz przed zapisem

1 Potwierdź stronę i płaszczyznę.

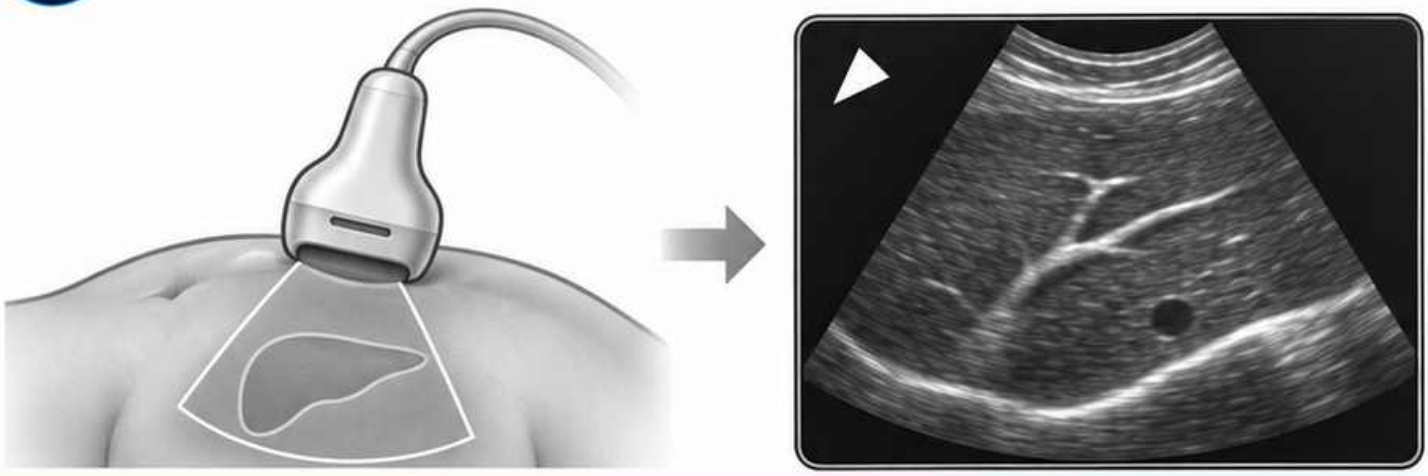

2 Oceń, czy widać całą badaną strukturę.

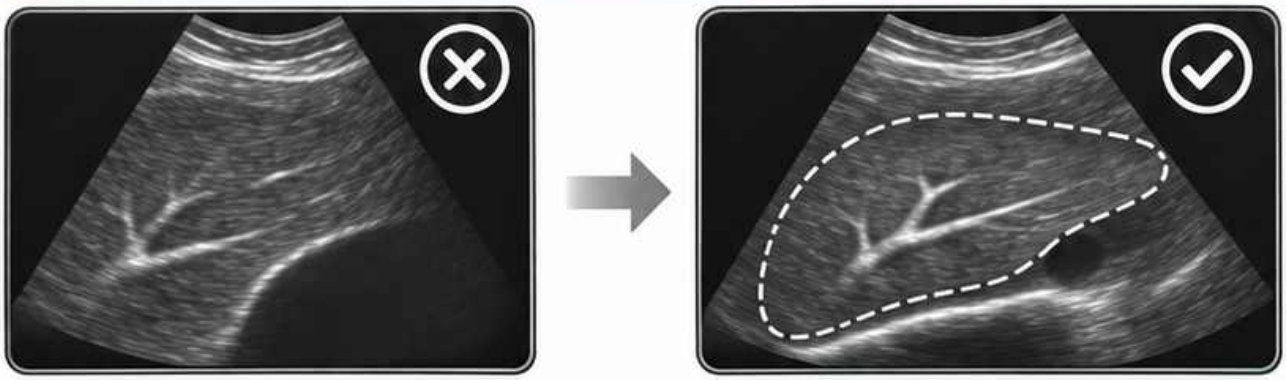

3 Zapisz istotne pomiary oraz ograniczenia.

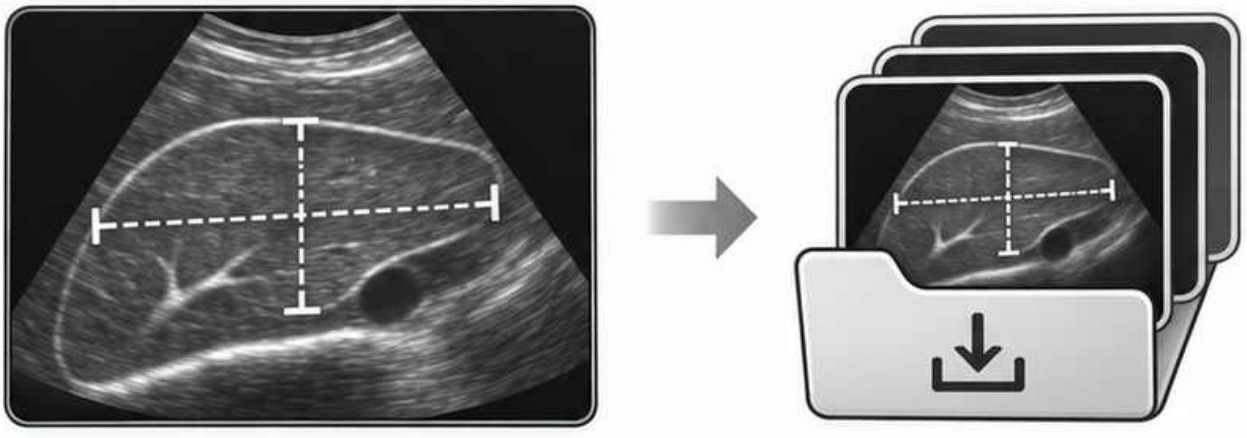

Porównywalność obrazów

Porównuj ujęcia uzyskane w podobnych warunkach

Sprawdź płaszczyznę, głębokość i wzmocnienie.

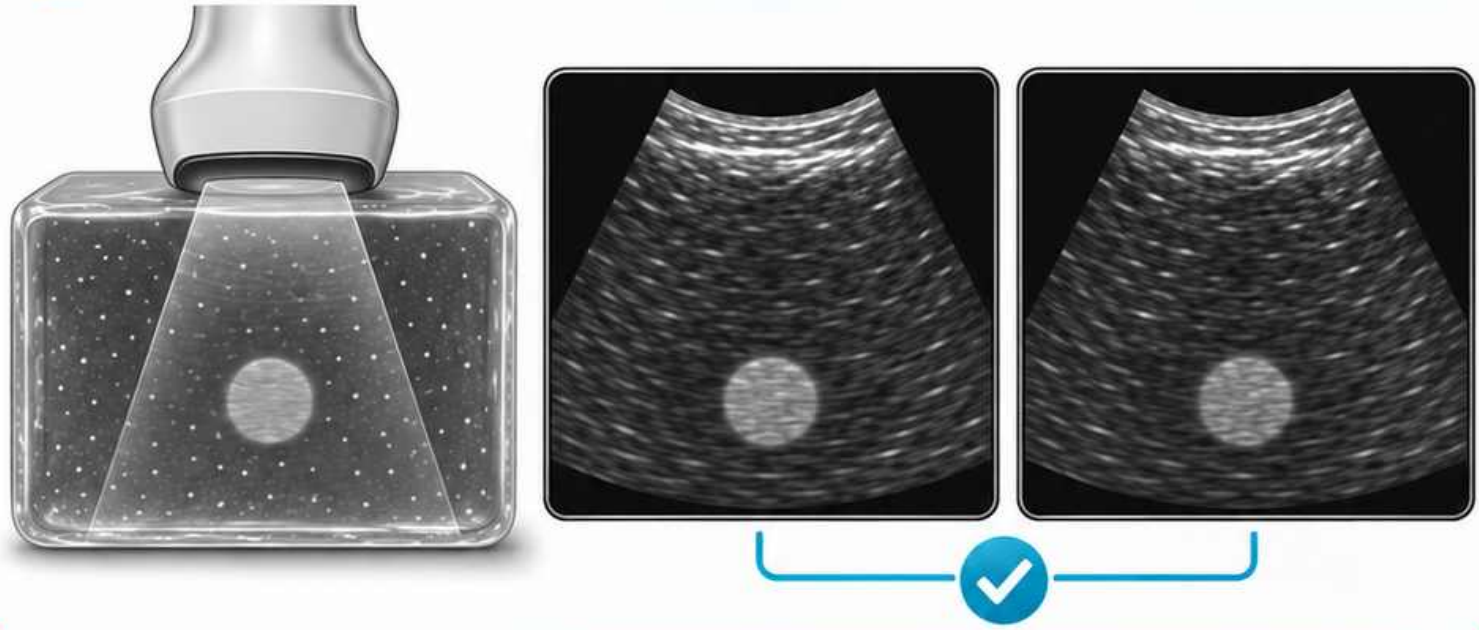

Odnotuj różnice ustawień, które zmieniają wygląd obrazu.

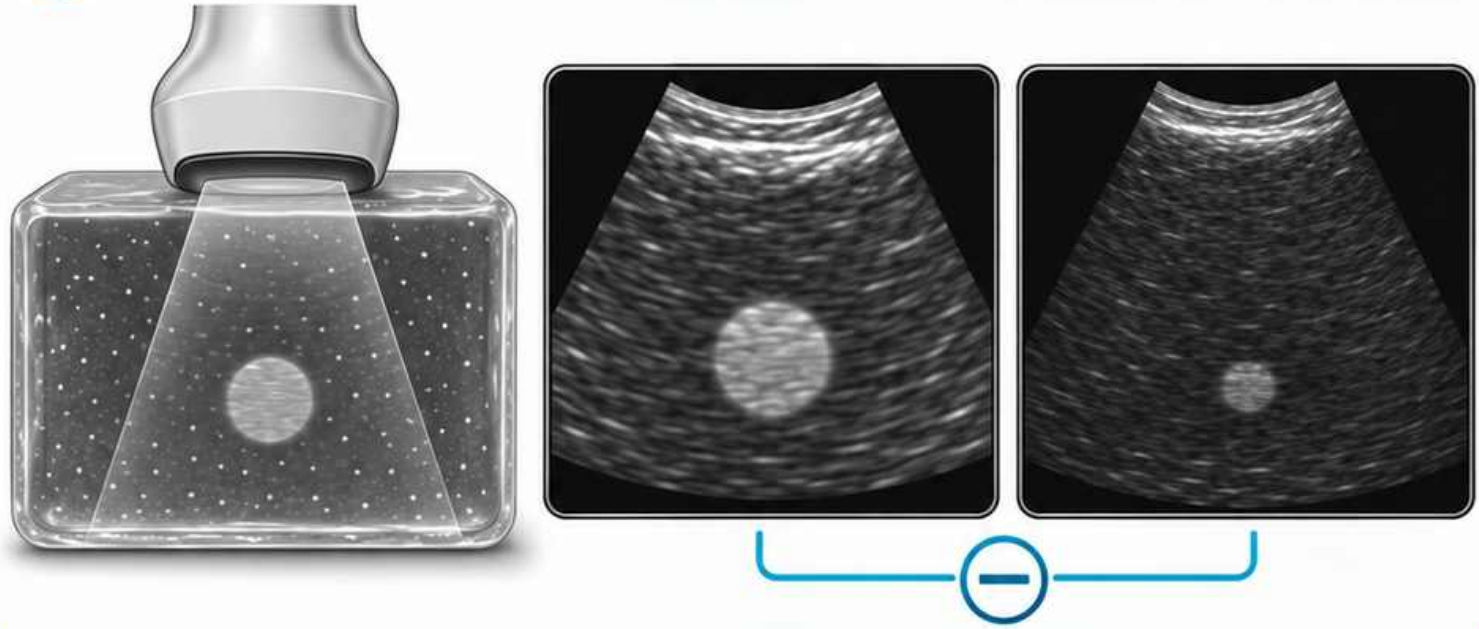

Moduł 2

USG jamy brzusznej

Od okna akustycznego do opisu narządów

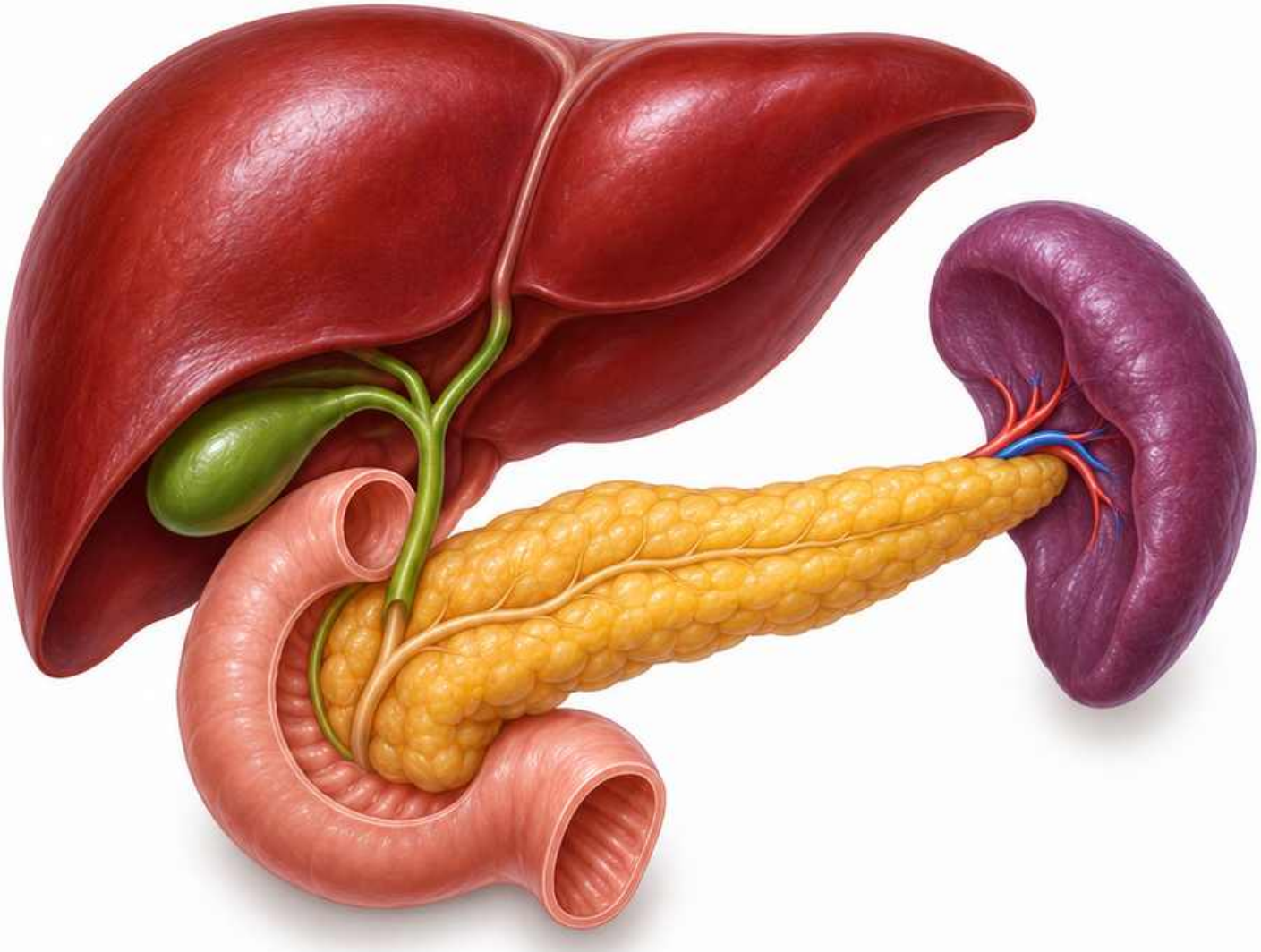



Wątroba i drogi żółciowe

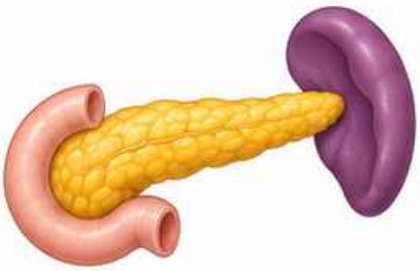

Trzustka i śledziona

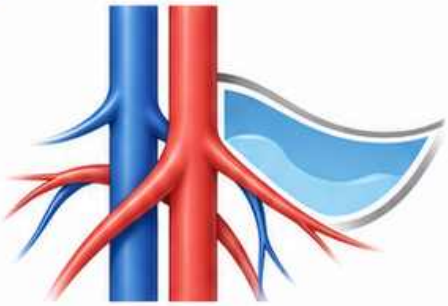

Duże naczynia i wolny płyn

Okna i pozycje

Zmień drogę wiązki, gdy obraz jest niepełny

1 **Okno podżebrowe** daje dostęp do wielu struktur nadbrzusza.

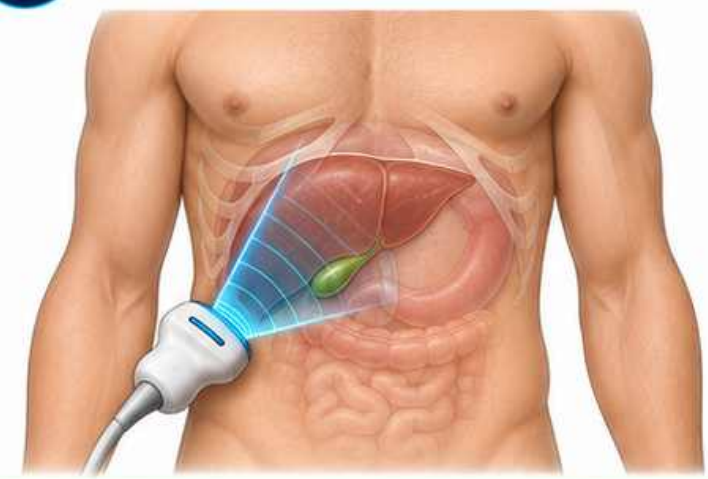

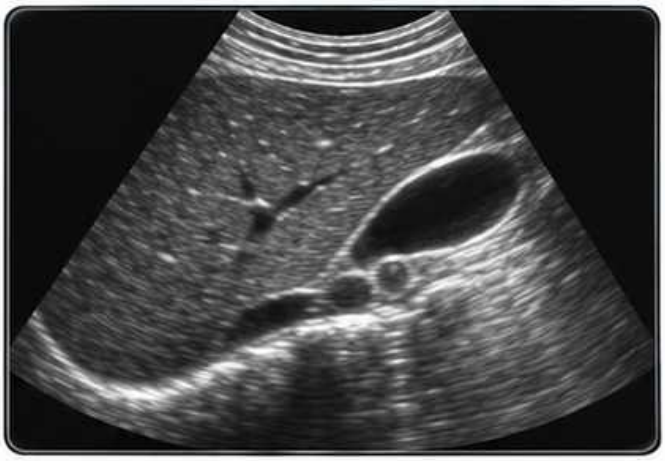

2 **Dostęp międzyżebrowy** pozwala ominąć część przeszkód kostnych.

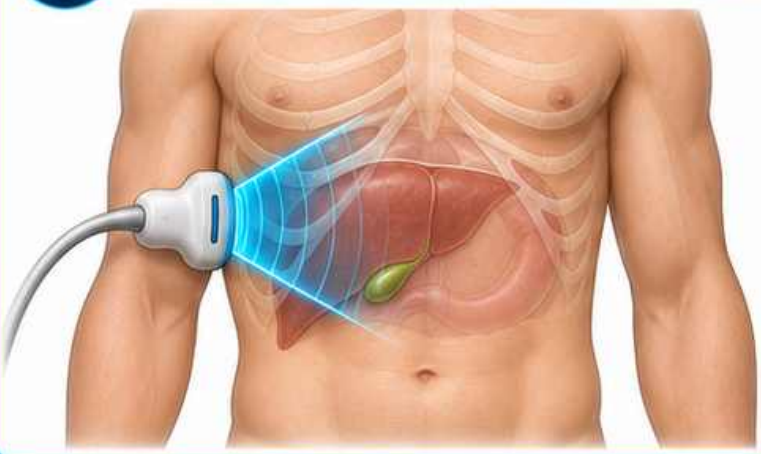

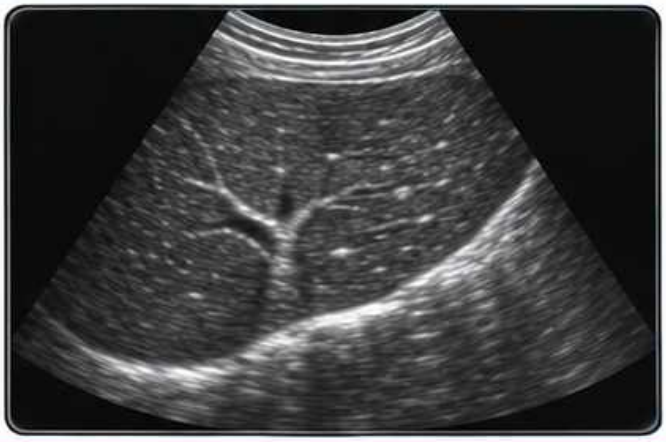

3 **Ułożenie na boku lub spokojny wdech** może poprawić widoczność.





Schemat dydaktyczny

Orientacja wątroby

Odnajdź płaty, przeponę i duże naczynia

1 **Prawy i lewy płat obejrzyj w przekrojach podłużnych i poprzecznych.**





2 **Płat ogoniasty leży w tylnej części wątroby, przy żyle głównej dolnej.**

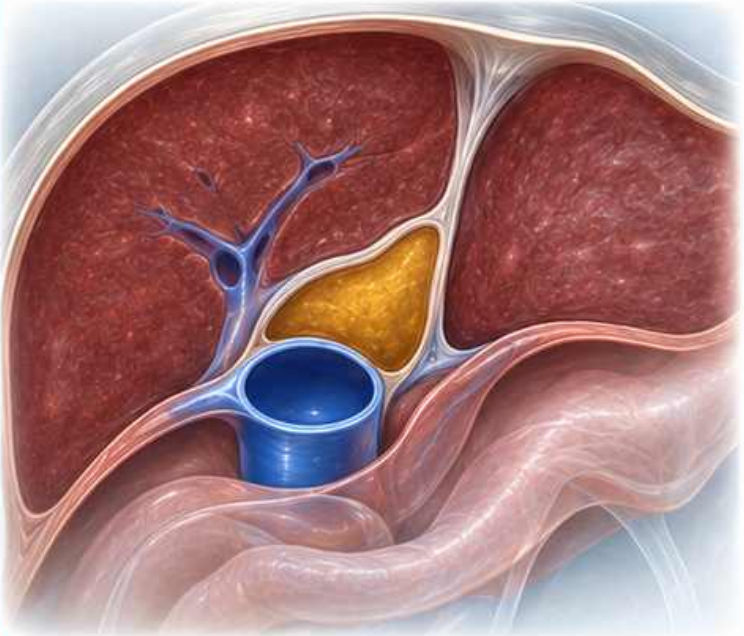

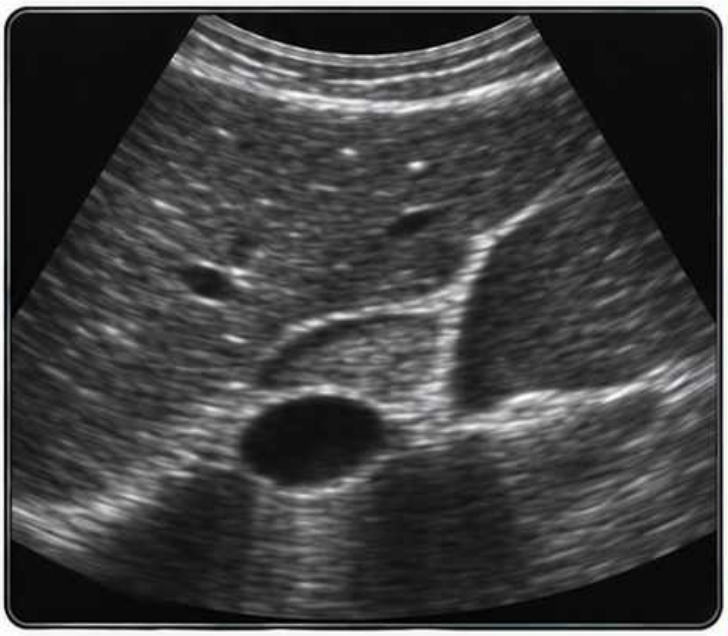

Przepona wyznacza górną granicę okna obrazowania.

Schemat dydaktyczny

Żyły wątrobowe i żyła wrotna

Śledź przebieg naczynia do punktu odniesienia

1 Żyły wątrobowe uchodzą do żyły głównej dolnej.



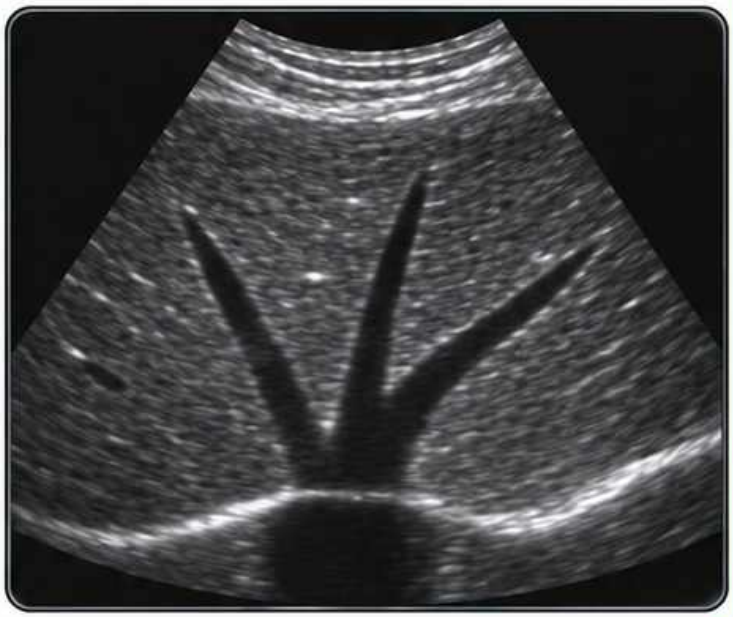

2 Gałęzie żyły wrotnej wchodzą do wątroby od strony wnęki.

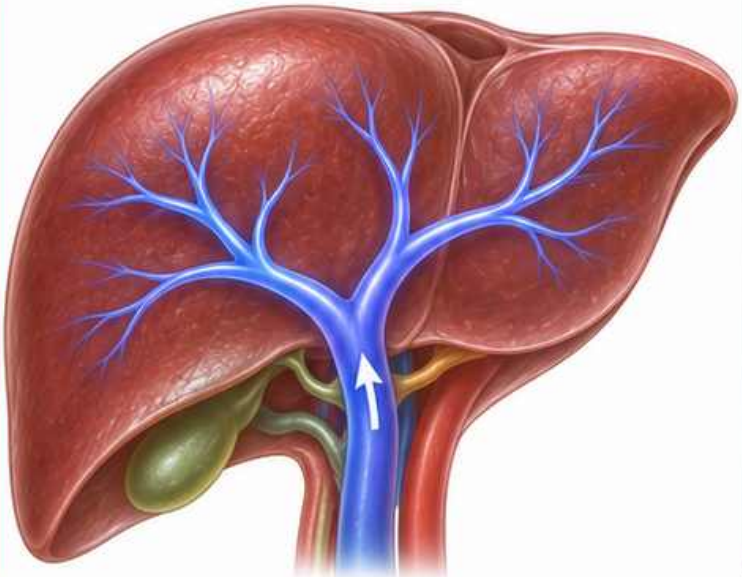



Ściany gałęzi wrotnych są zwykle wyraźniej echogeniczne.

Schemat dydaktyczny

Echogeniczność wątroby

Porównuj tkanki na podobnej głębokości

1 **Jeśli kora prawej nerki jest dobrze widoczna,**
porównaj ją z miąższem wątroby w tym samym ujęciu.

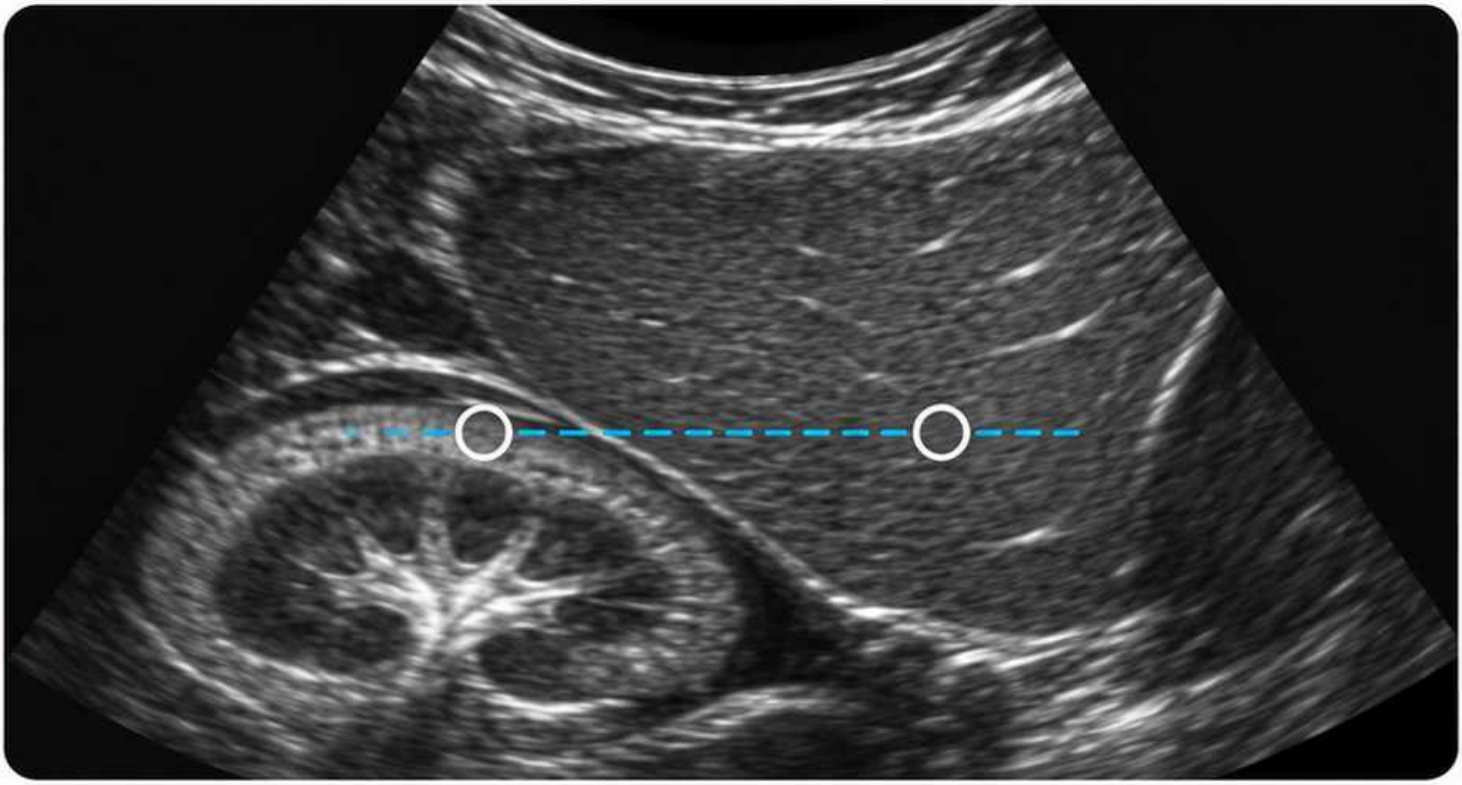

2 **Uwzględnij jakość obrazu i stan tkanki odniesienia.**

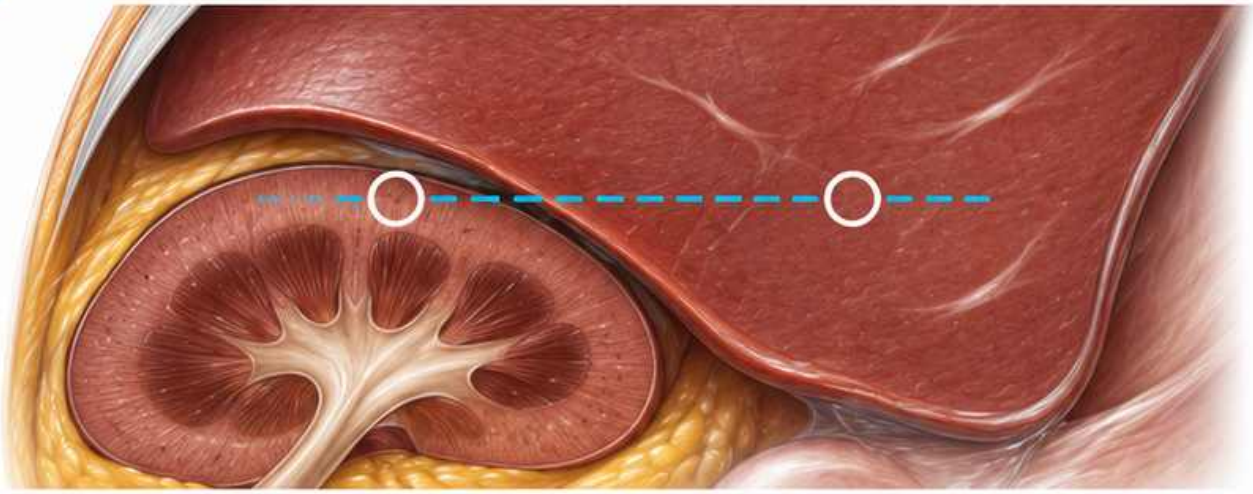

Pojedyncza różnica jasności ma ograniczoną wartość.

Schemat dydaktyczny

Niejednorodność miąższu

Opisz rozmieszczenie różnic w echostrukturze

1 **Określ, czy zmiana wyglądu miąższu jest rozlana, czy ograniczona do jednego obszaru.**

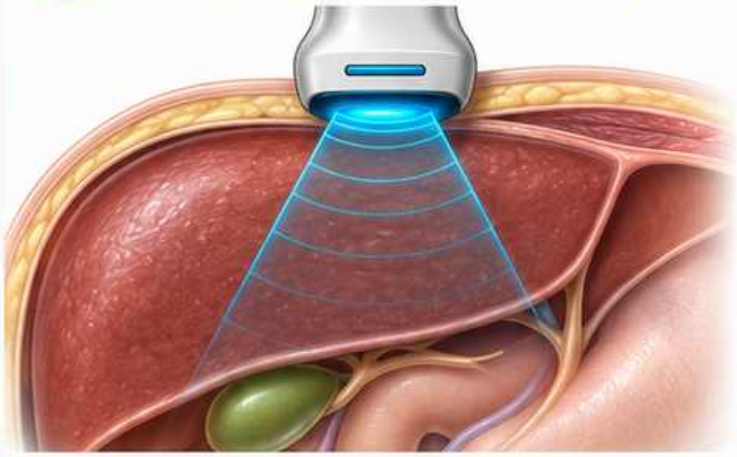



2 **Potwierdź cechy w drugiej płaszczyźnie i oceń, czy ustawienia aparatu wpływają na obraz.**

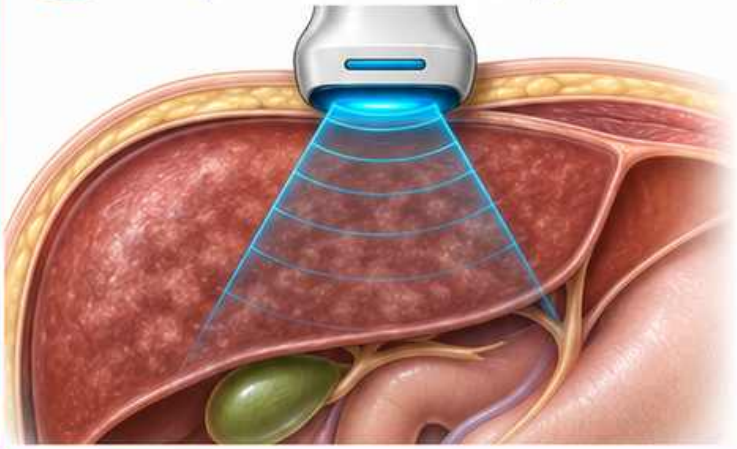



3 **Jeśli granice obszaru są niewyraźne, zaznacz to w opisie.**

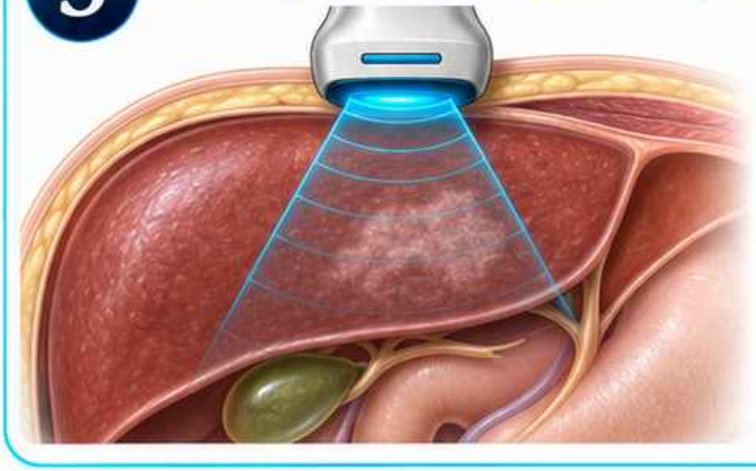



Schemat dydaktyczny

Stłuszczenie

Zestaw jasność miąższu z widocznością struktur w głębi

1 **Zwiększona echogeniczność wątroby może towarzyszyć stłuszczeniu.**

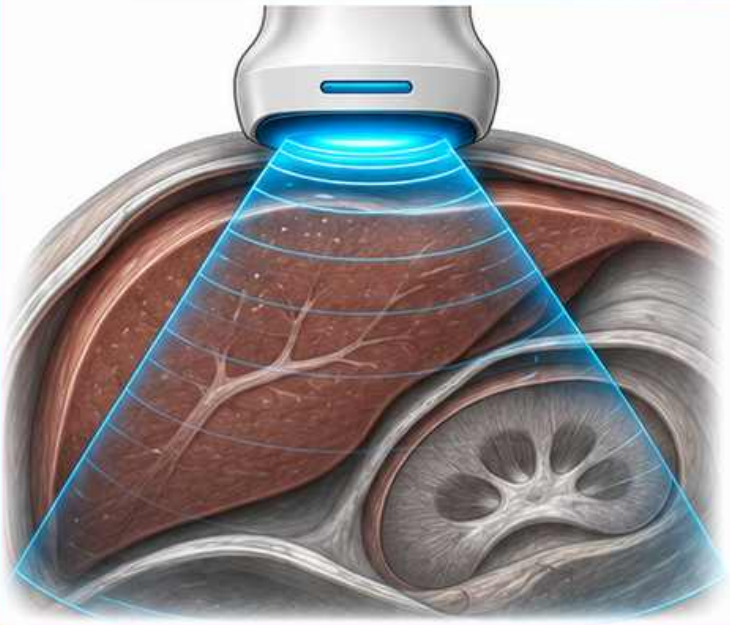



2 **Sprawdź, czy wraz z głębokością słabnie widoczność naczyń i przepony.**

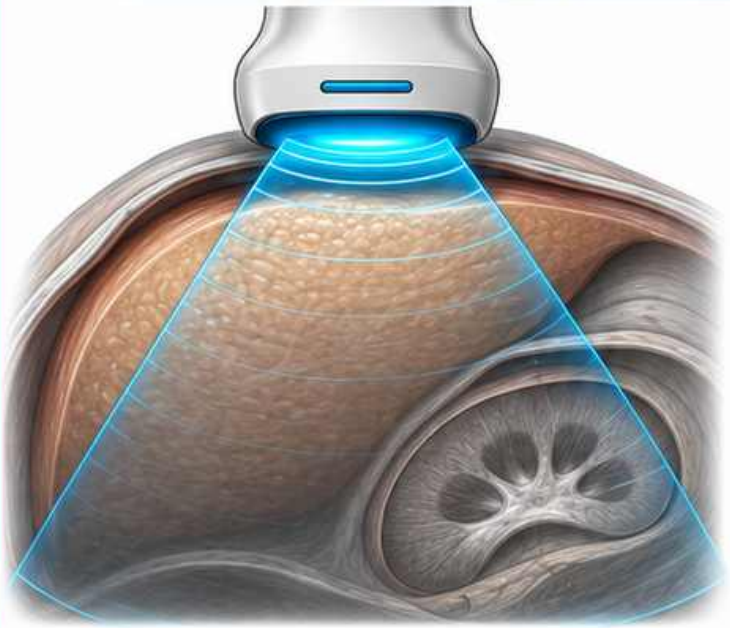



Sam obraz w skali szarości ma ograniczoną czułość w łagodnym stłuszczeniu.

Schemat dydaktyczny

Ognisko płynowe w wątrobie

Sprawdź wnętrze, ścianę i obszar za zmianą

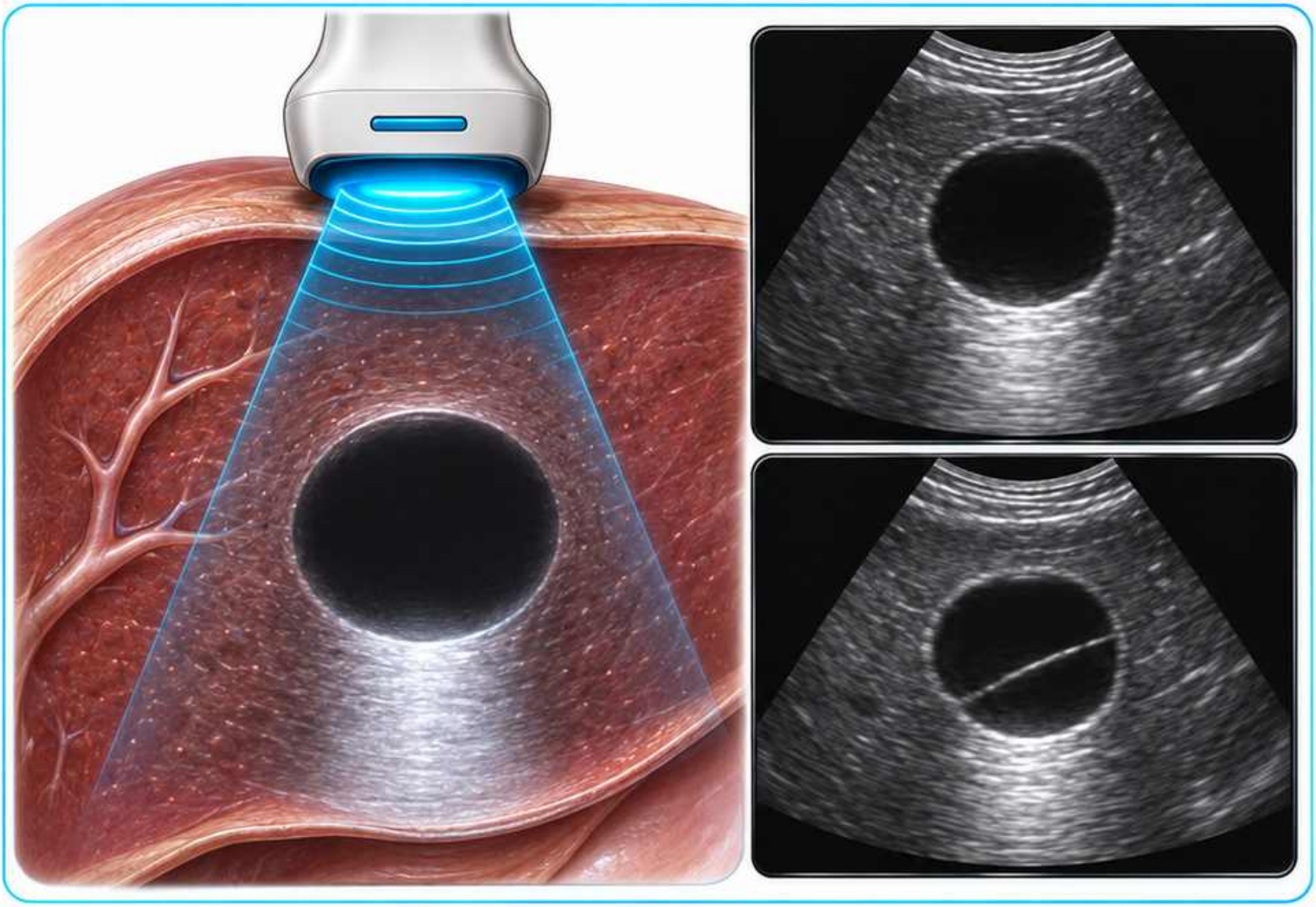

1. **Obraz typowej torbieli prostej obejmuje** bezechowe wnętrze, gładki zarys i wzmocnienie tylne.

2. **Przegrody, echa wewnętrzne i nierówności ściany zapisz jako osobne cechy.**

3. **Sprawdź, czy obszar ma ciągłość z naczyniem w innym przekroju.**

Schemat dydaktyczny

Ognisko lite w wątrobie

Zapisz cechy, które da się odtworzyć

1 Podaj położenie względem rozpoznawalnego punktu anatomicznego i zapisz wymiary.

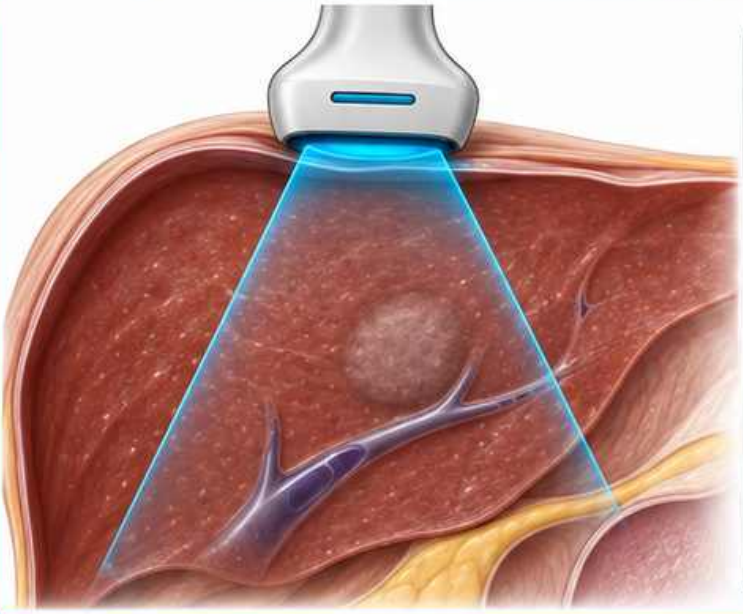

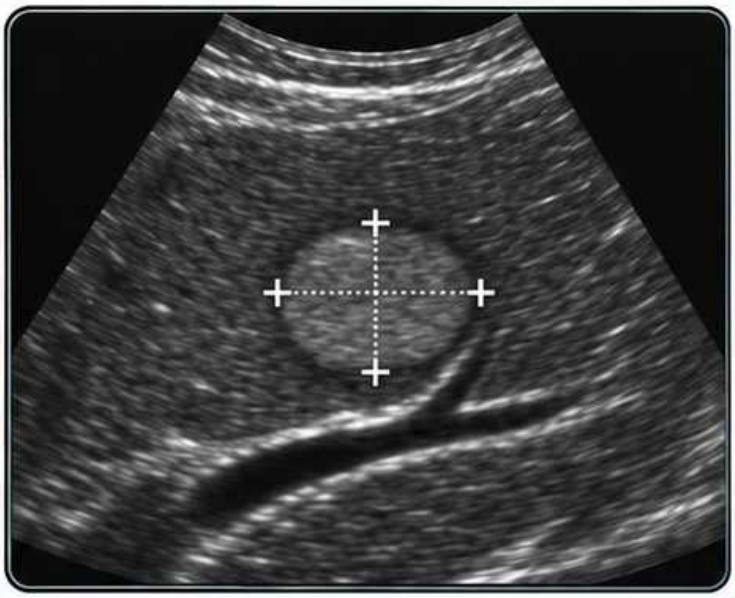

2 Porównaj echogeniczność z miąższem i opisz kształt oraz granice.

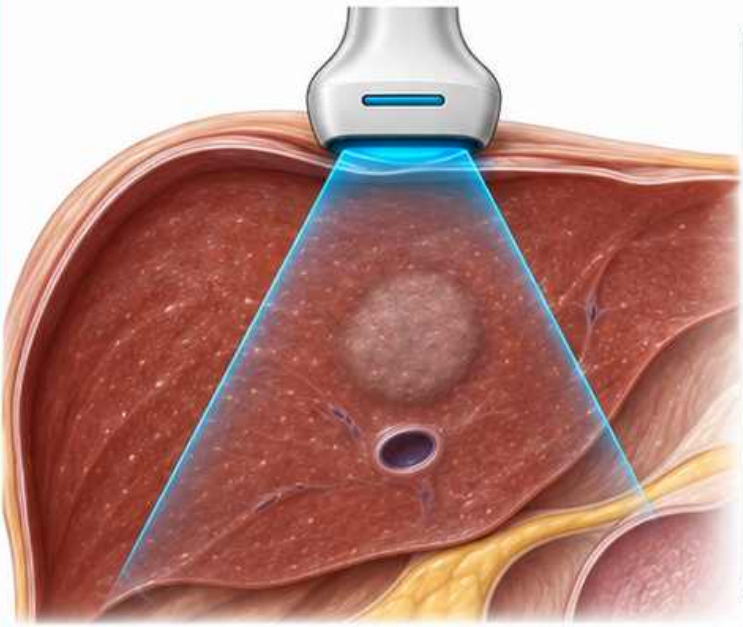

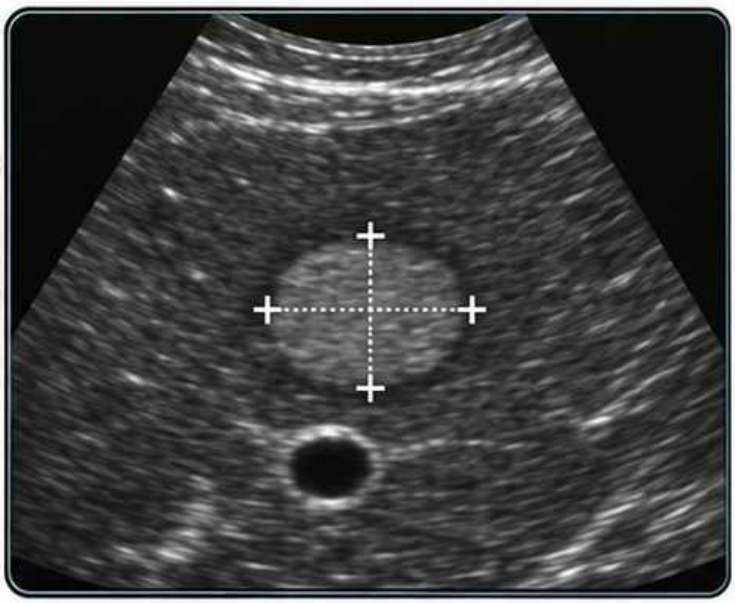

Ocena w skali szarości może pozostawić charakter zmiany nieokreślony.

Schemat dydaktyczny

Wymiary wątroby

Zapisz płaszczyznę i miejsce pomiaru

Pomiar prawego płata można wykonać w przekroju podłużnym w linii środkowo-obojczykowej.

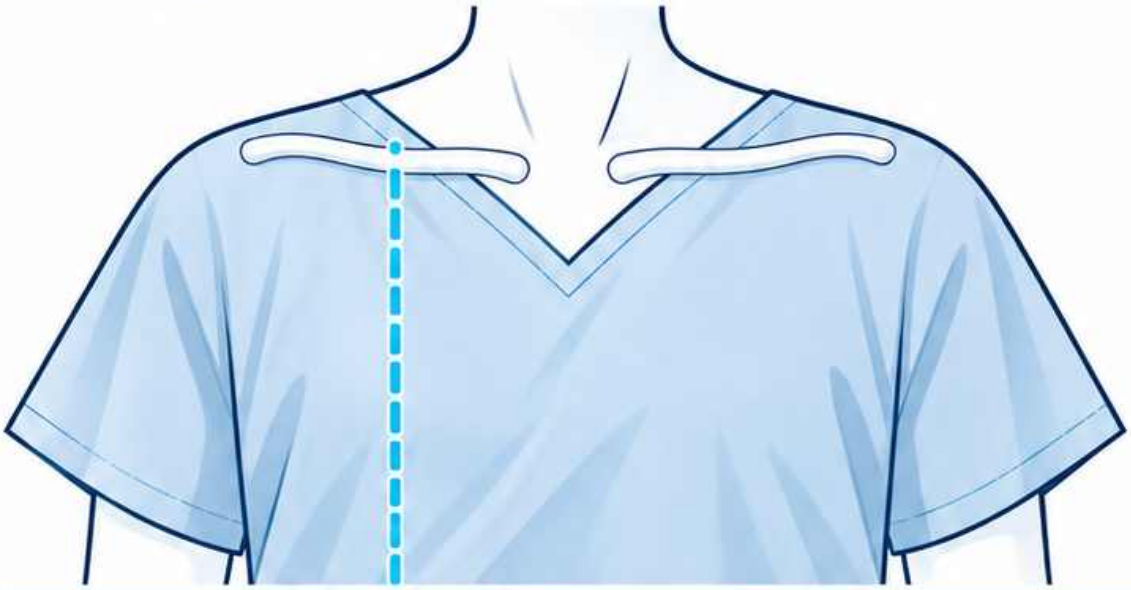

Uwidocznij oba punkty końcowe pomiaru.

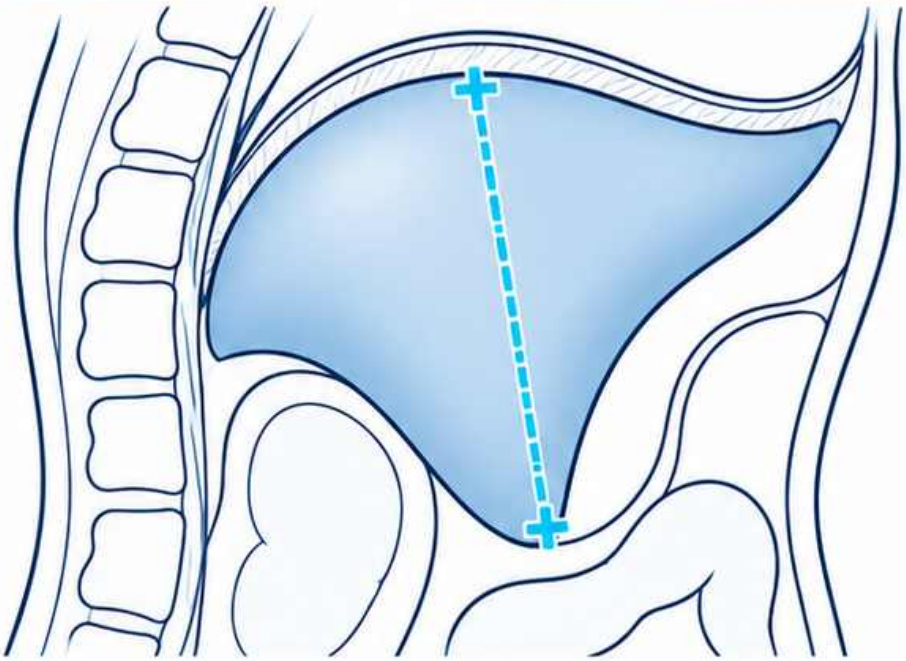

Przy porównaniu wybierz podobną płaszczyznę i metodę.

Schemat dydaktyczny

Przekroje pęcherzyka żółciowego

Prześledź dno, trzon i szyję

1 **Przekrój w osi długiej pomaga ocenić przebieg pęcherzyka od dna do szyi.**

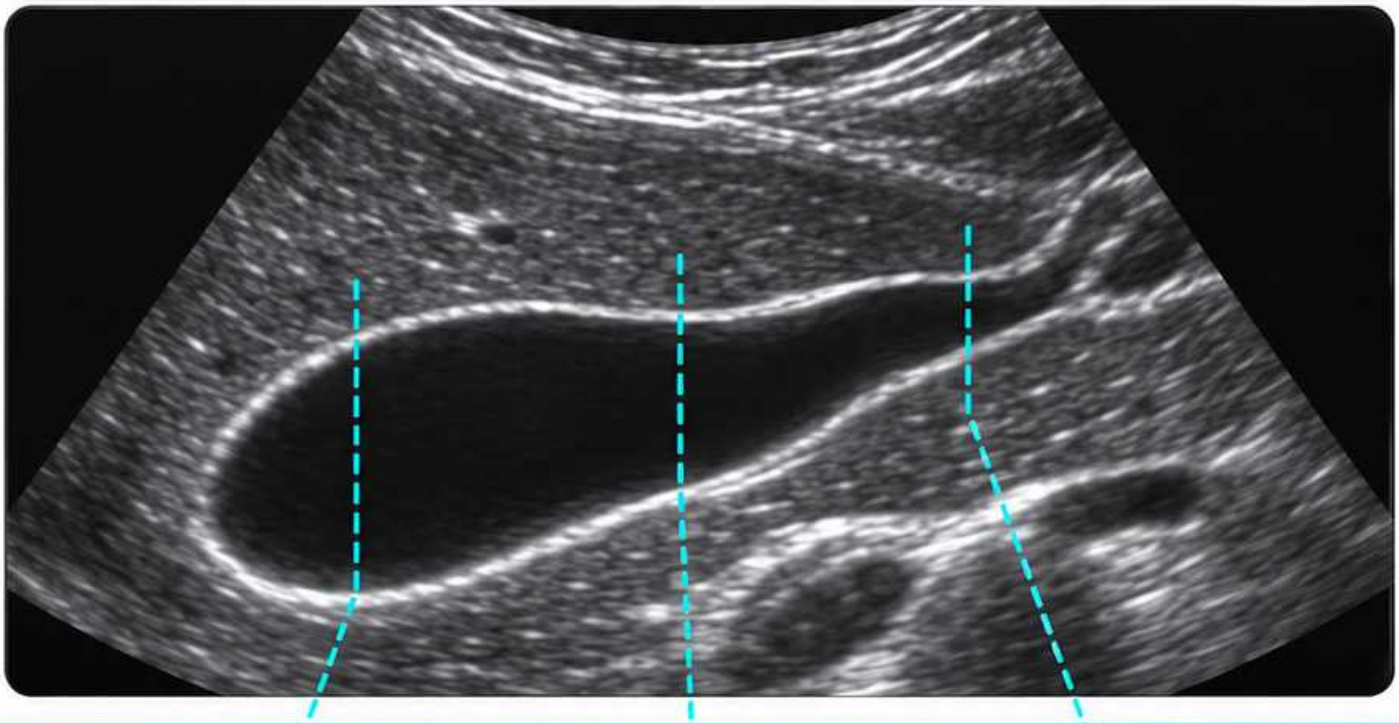

2 **Przesuwaj przekrój poprzeczny wzdłuż narządu, aby obejrzeć całe światło.**

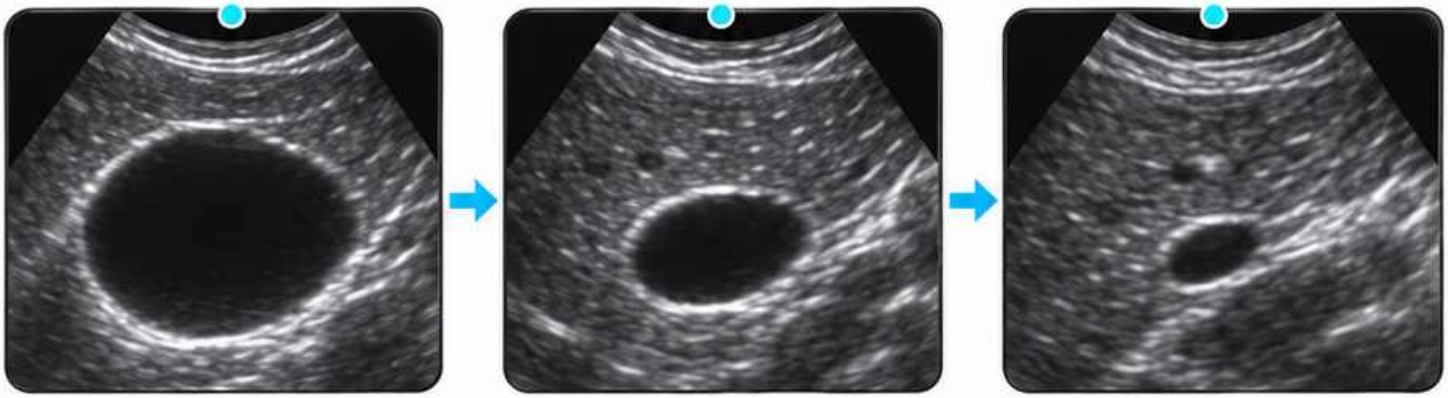

Jeśli szyja nie jest widoczna, zaznacz ograniczenie.

Schemat dydaktyczny

Kamica, szlam żółciowy i objawy zapalenia

Porównaj zawartość światła i otoczenie pęcherzyka

1 **Złóg zwykle daje jasne echo i cień akustyczny.**

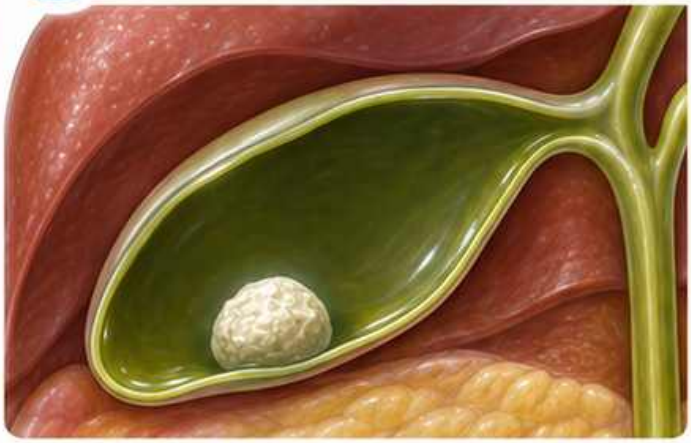



2 **Szlam żółciowy często tworzy warstwę ech w części zależnej, zwykle bez wyraźnego cienia.**

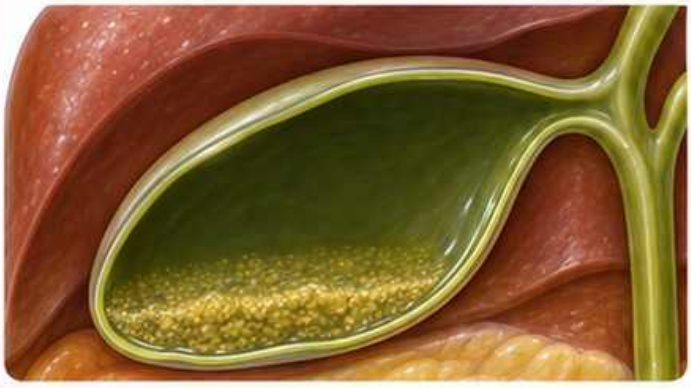



3 **Pogrubienie ściany i płyn okołopęcherzykowy oceniaj w kontekście klinicznym.**

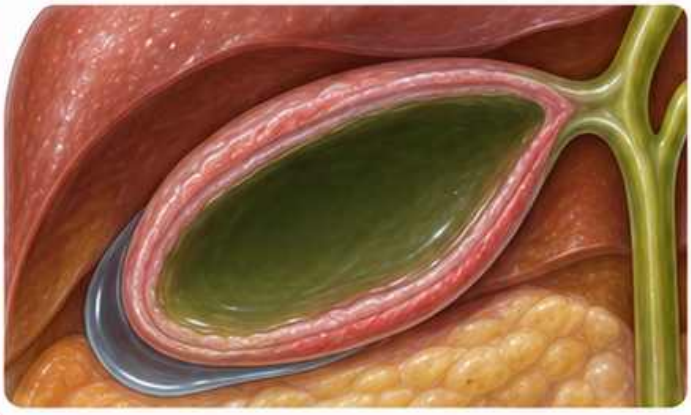

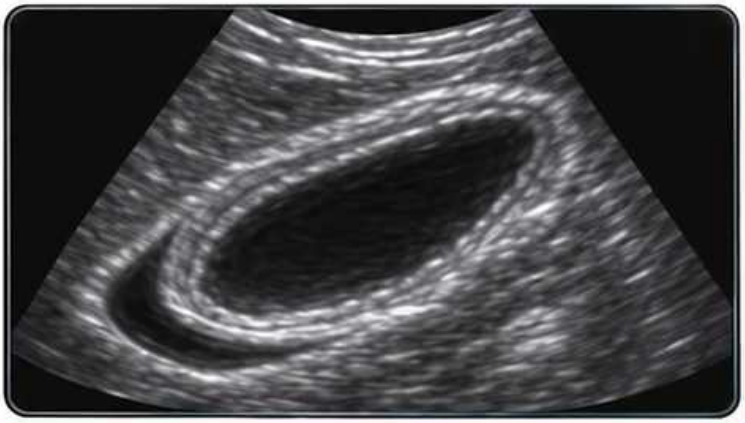

Schemat dydaktyczny

Ruchomość złogów

Porównaj to samo znalezisko po zmianie pozycji

1 **Zapisz położenie echogenicznego ogniska przed zmianą ułożenia.**

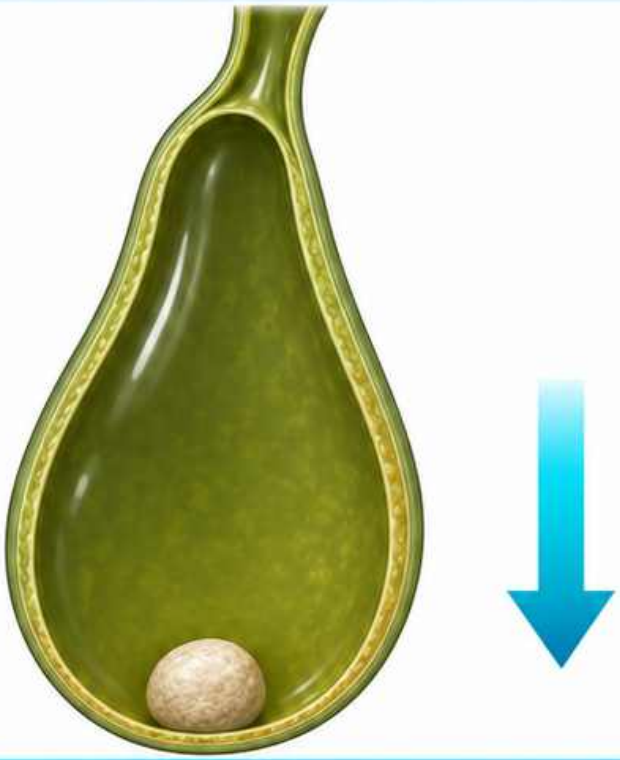

2 **Sprawdź, czy po zmianie pozycji przemieszcza się do nowej części zależnej.**



Brak ruchu nie wyklucza złogu zaklinowanego w szyi.

Schemat dydaktyczny

Ściana pęcherzyka

Oceń ścianę przy odpowiednim wypełnieniu

1 **Wybierz dobrze widoczny odcinek ściany bliższej** głowicy. Zmierz grubość prostopadle do jej przebiegu.

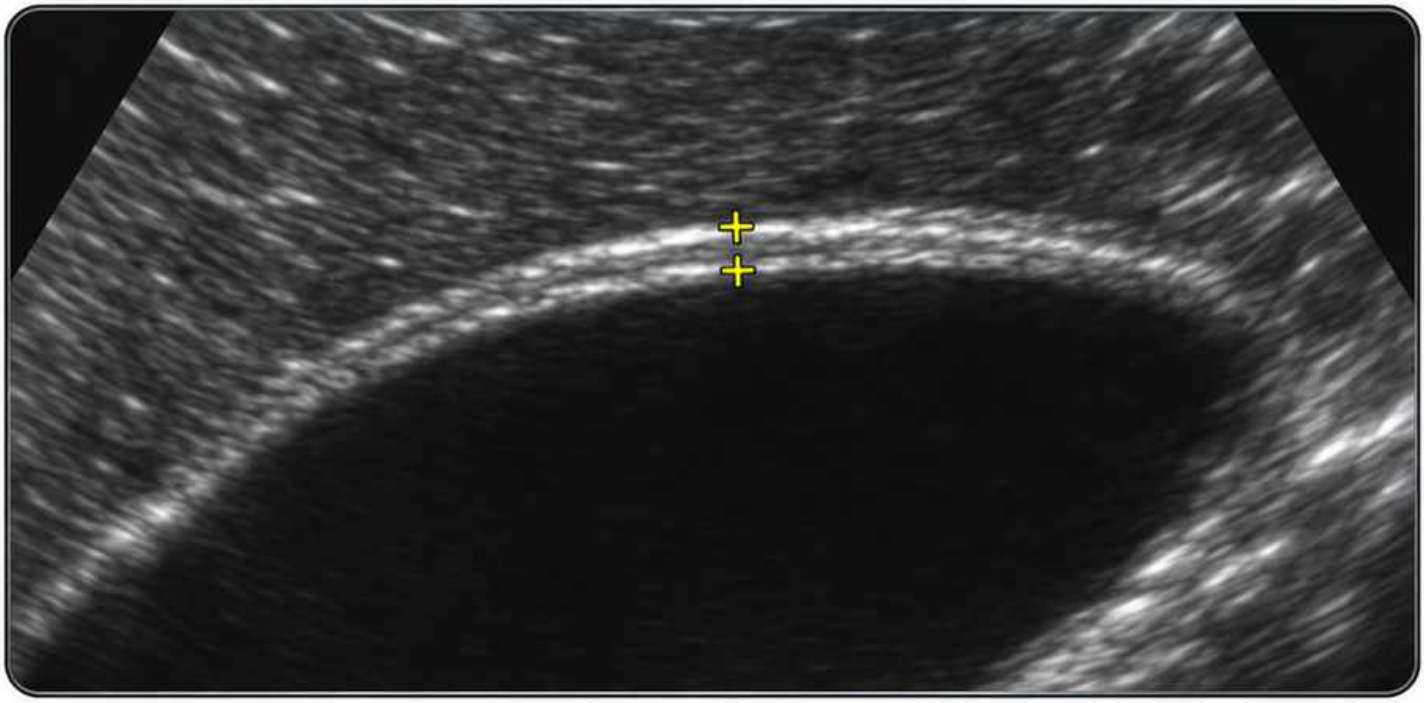

2 **Zapisz, czy pogrubienie jest rozlane, czy ogniskowe.**

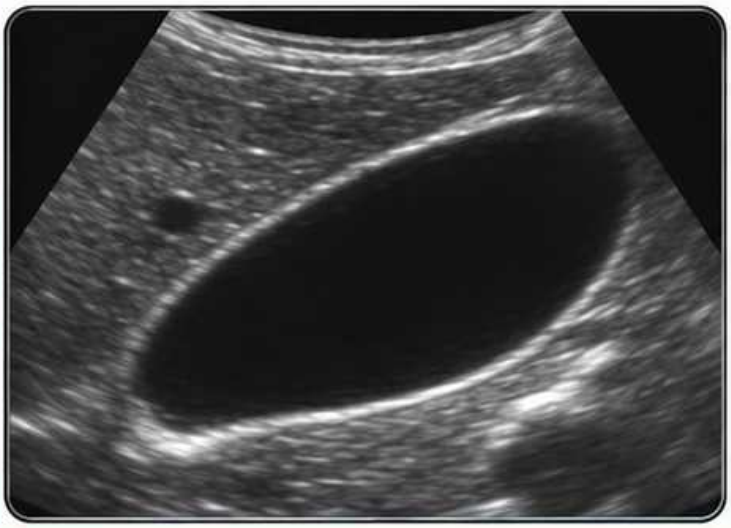

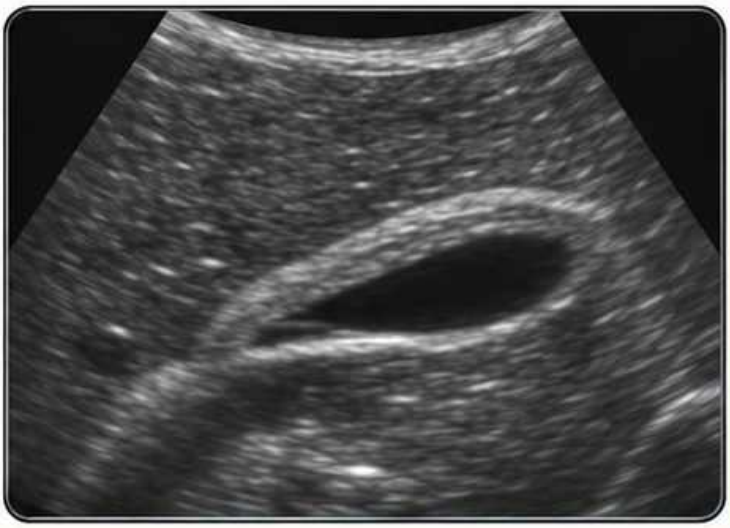

Słabo wypełniony pęcherzyk może sprawiać wrażenie pogrubiałej ściany.

Schemat dydaktyczny

Drogi żółciowe wewnątrzwątrobowe

Porównaj struktury biegnące przy gałęziach wrotnych

1 **Oceń okolice prawej i lewej gałęzi żyły wrotnej.**

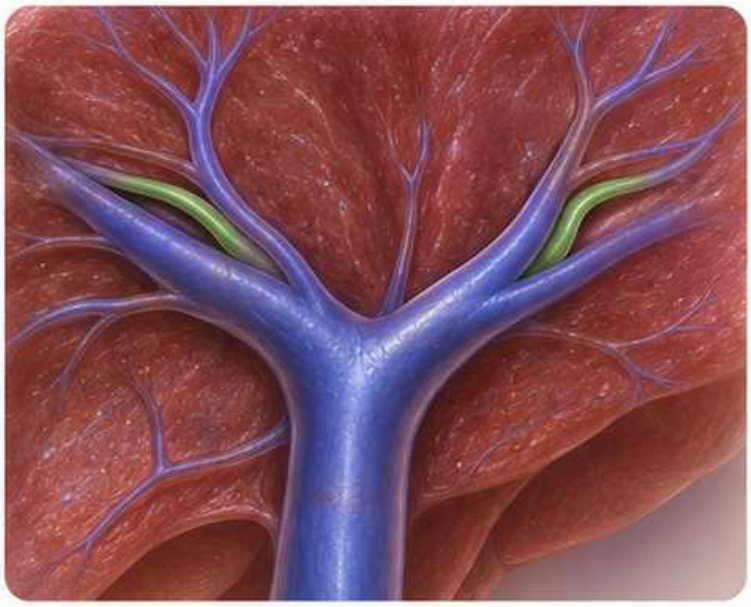



2 **Poszerzone przewody mogą być widoczne jako cienkie struktury płynowe obok naczyń.**

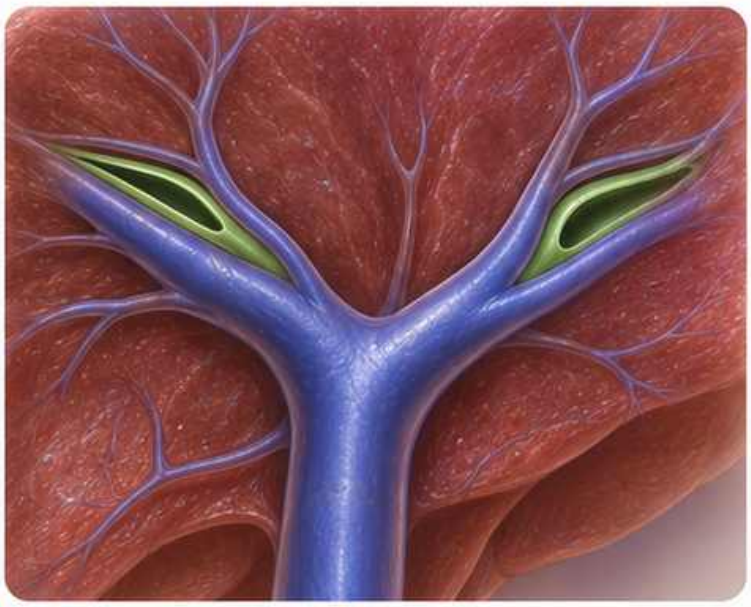

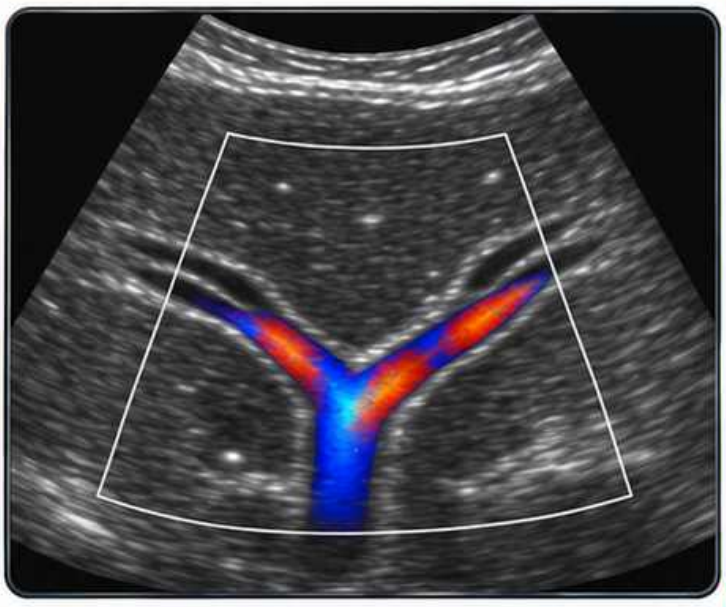

Doppler pomaga potwierdzić, która struktura zawiera przepływ krwi.

Schemat dydaktyczny

Przewód żółciowy wspólny

Określ, który odcinek widzisz i mierzysz

1 **Prześledź zewnątrzwątrobowe drogi żółciowe w kierunku głowy trzustki.**

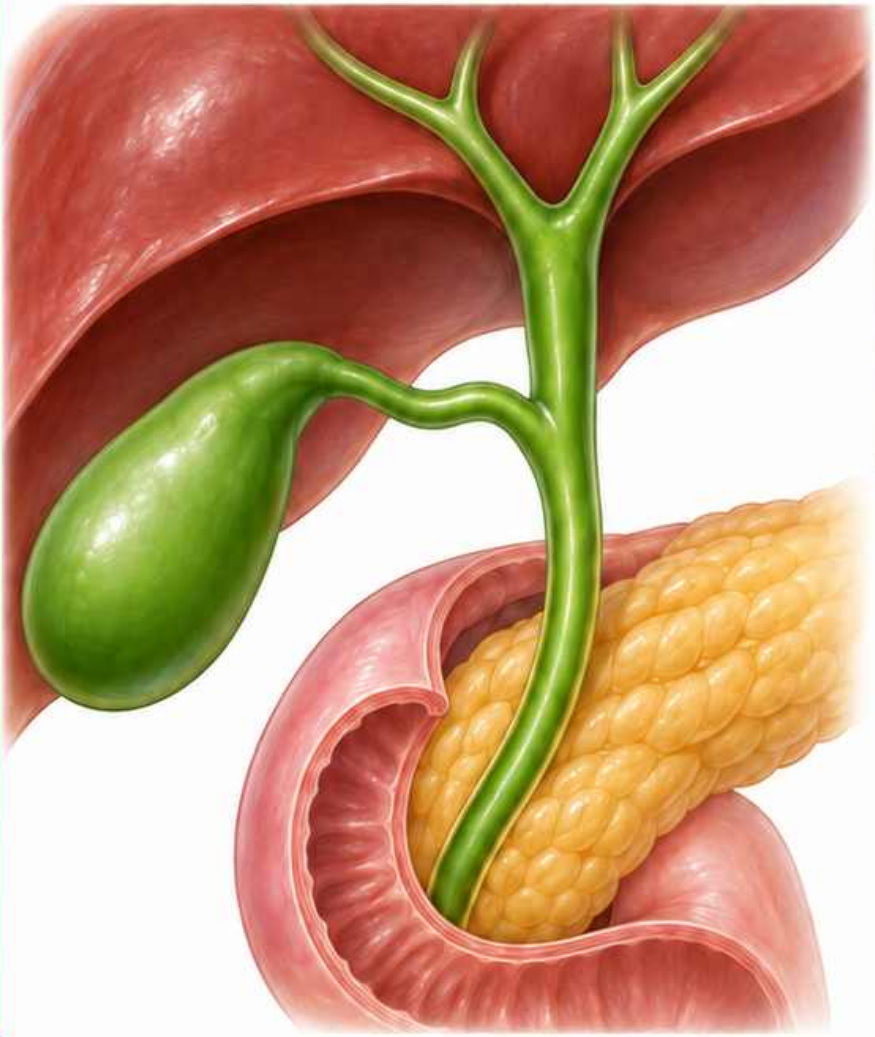

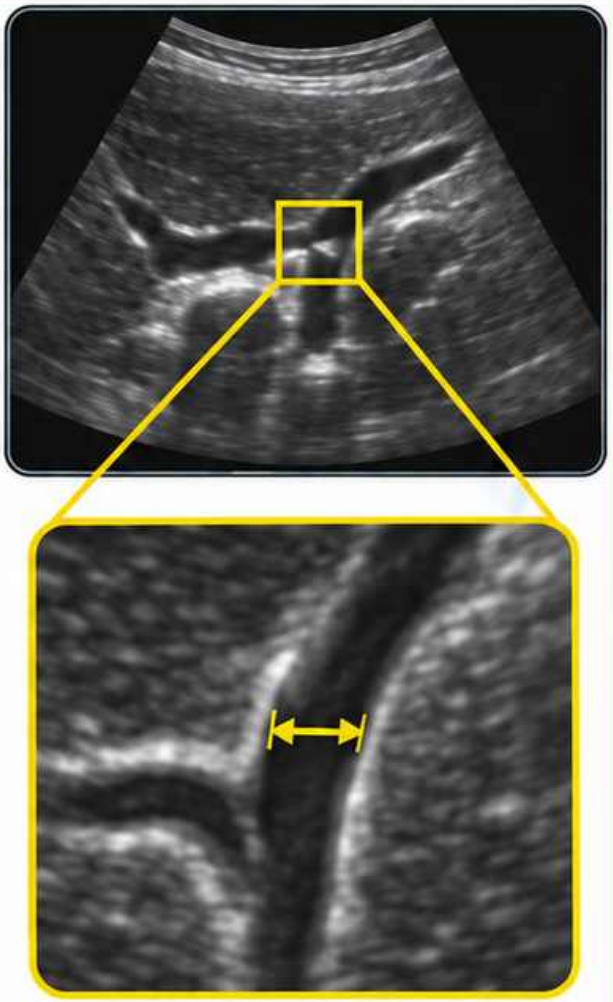

2 **We wnęce zmierz światło przewodu wątrobowego wspólnego** od jednej krawędzi wewnętrznej do drugiej. Zapisz nazwę i odcinek przewodu.

Zaznacz odcinek, którego nie udało się uwidocznić.

Schemat dydaktyczny

Okno trzustkowe

Wykorzystaj nadbrzusze i punkty odniesienia

1 **W przekroju poprzecznym nadbrzusza szukaj trzonu trzustki przed żyłą śledzionową.**

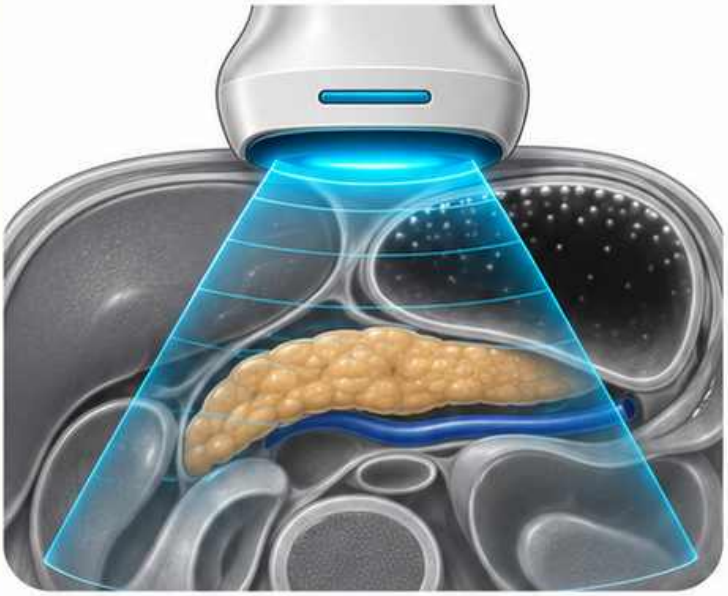



2 **Zmiana ułożenia może poprawić dostęp, jeśli obraz przesłania gaz.**

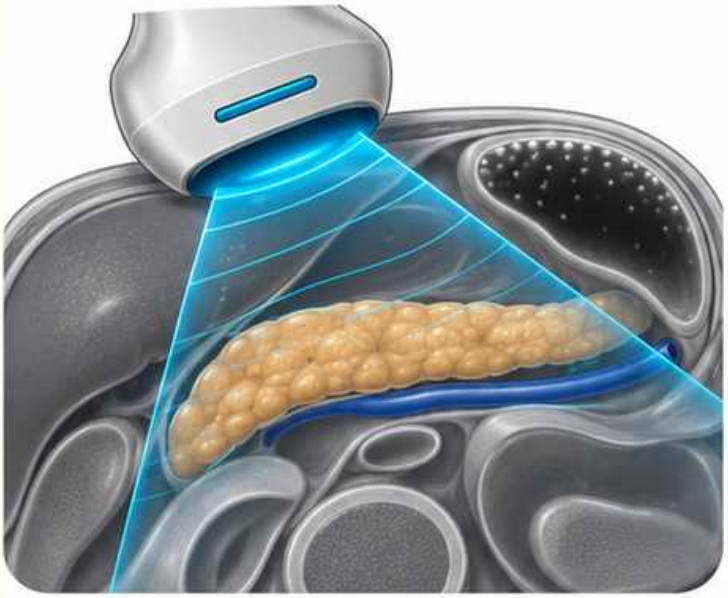



Podaj, które części narządu pozostały niewidoczne.

Schemat dydaktyczny

Głowa, trzon i ogon trzustki

Śledź narząd od dwunastnicy ku śledzionie

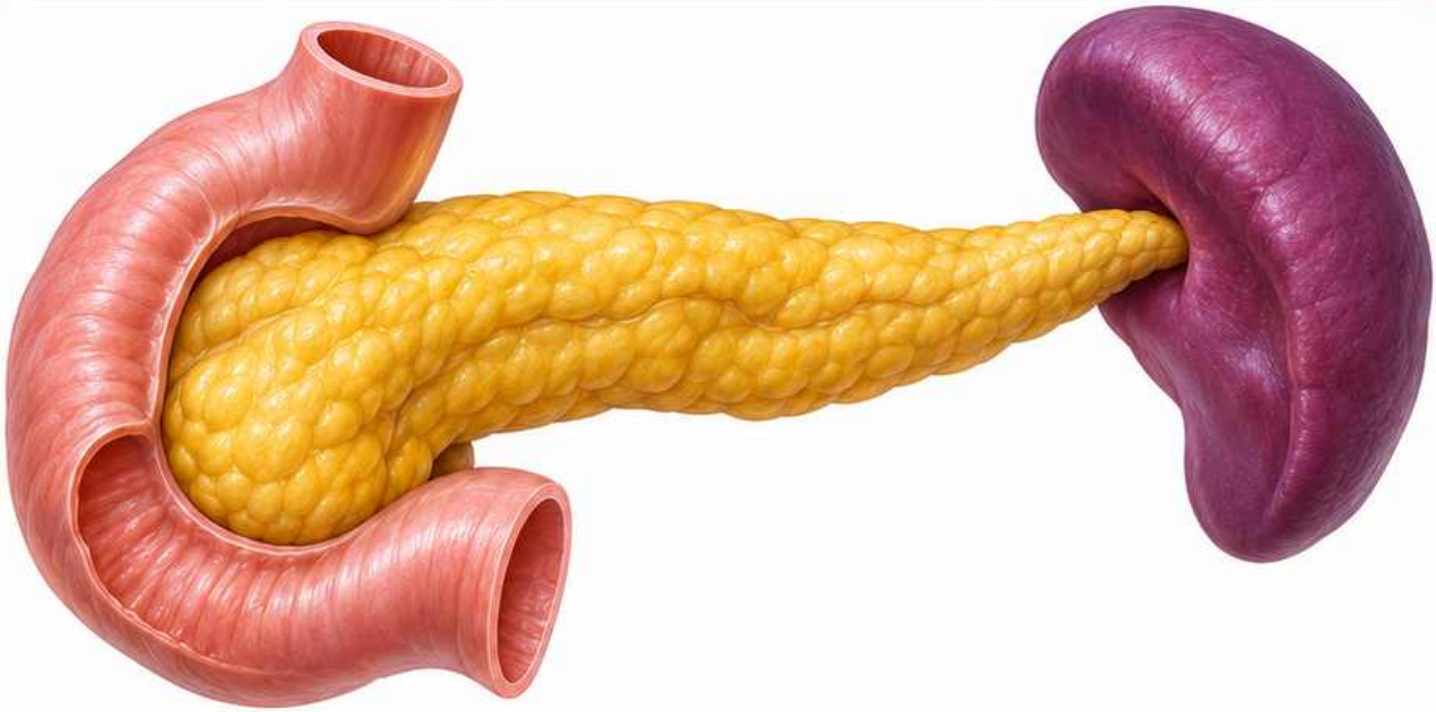

1

Głowa trzustki leży w pętli dwunastnicy.

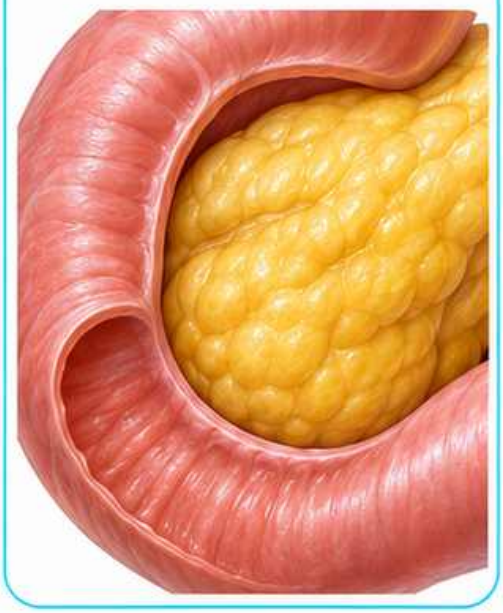

2

Trzon przebiega przed żyłą śledzionową.

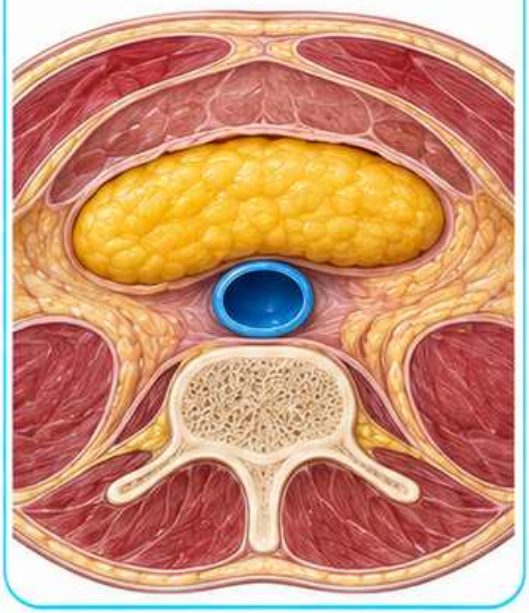

3

Ogon kieruje się ku wnęce śledziony.

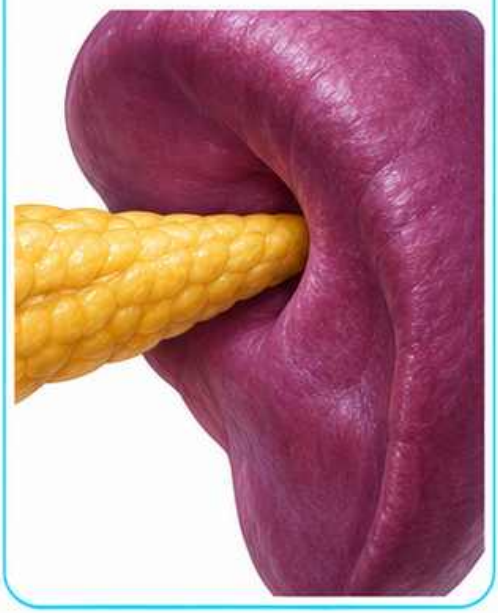

Schemat dydaktyczny

Przewód trzustkowy

Oceń jego przebieg w widocznym miąższu

1 **W trzonie przewód może być widoczny jako cienkie światło z echogenicznymi brzegami.**

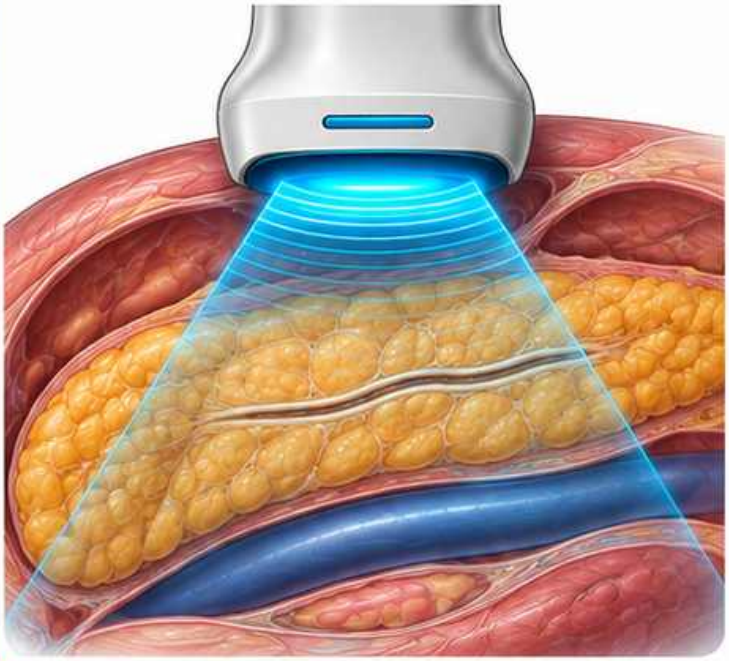

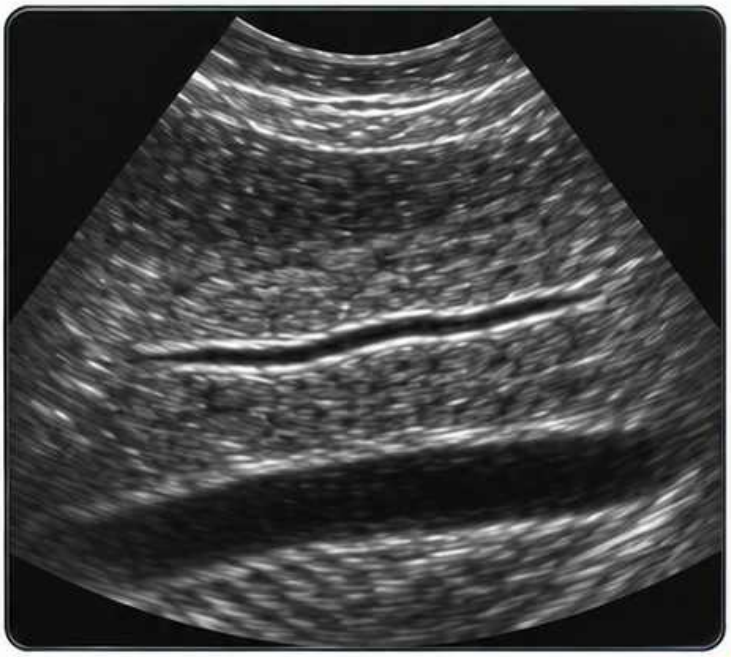

2 **Prześledź go wzdłuż osi i zapisz miejsce pomiaru, jeśli oceniasz poszerzenie.**

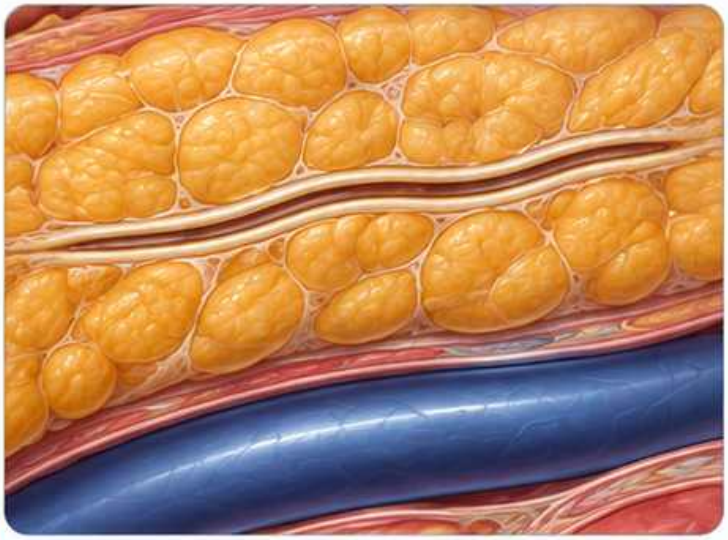

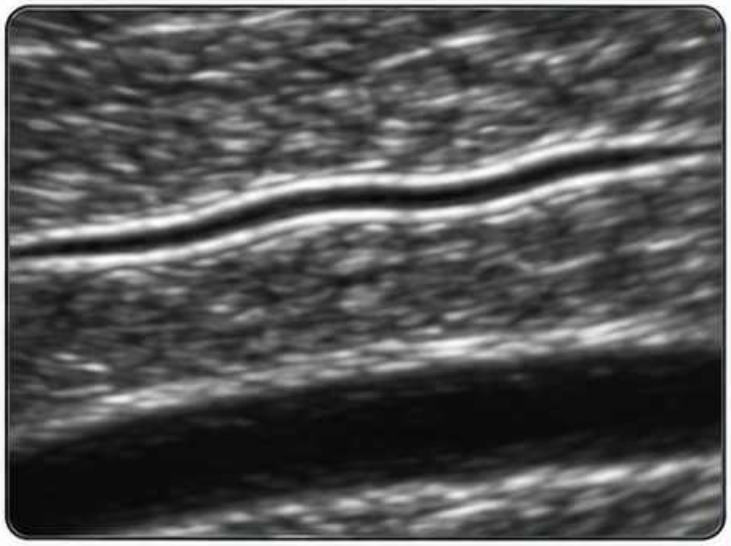

Niewidoczny odcinek oznacz jako nieoceniony.

Schemat dydaktyczny

Śledziona — anatomia, typowe obrazy i powtórka

Odnajdź wnękę, przeponę i lewą nerkę

1 **Śledziona leży pod lewą kopułą przepony, bocznie** od górnej części lewej nerki.

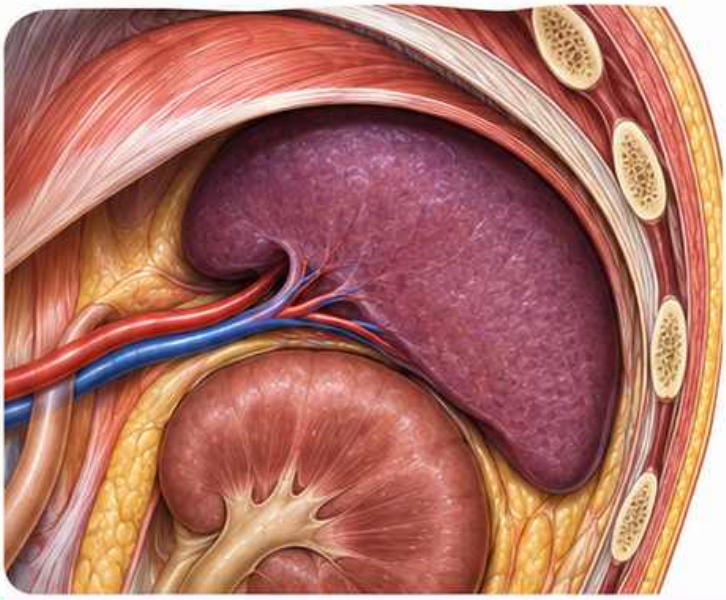



2 **W typowym obrazie jej miąższ jest jednorodny.**
Wnękę rozpoznasz po wejściu i wyjściu naczyń.

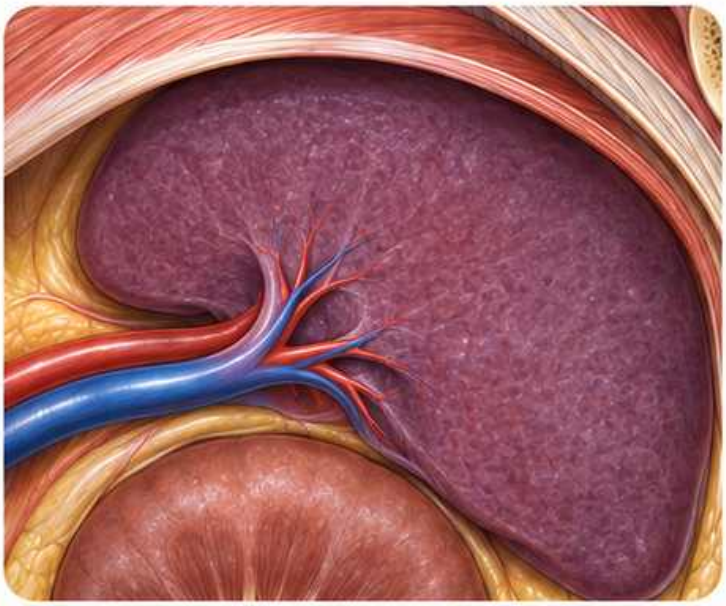

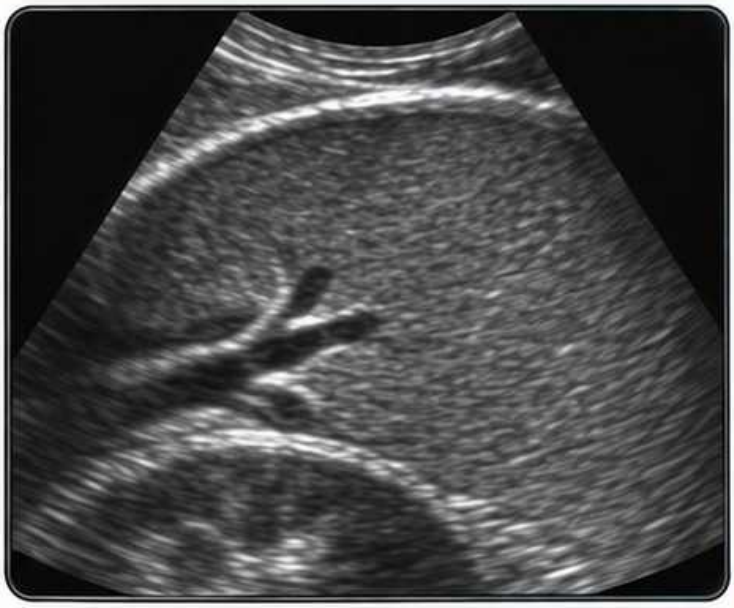

Wnękę rozpoznasz po wejściu i wyjściu naczyń.

Schemat dydaktyczny

Pomiar śledziony

Uwidocznij oba bieguny w jednym przekroju

1 Długość oceniaj w dobrze ustawionej osi długiej.

Przyłóż znaczniki do widocznych końców narządu.



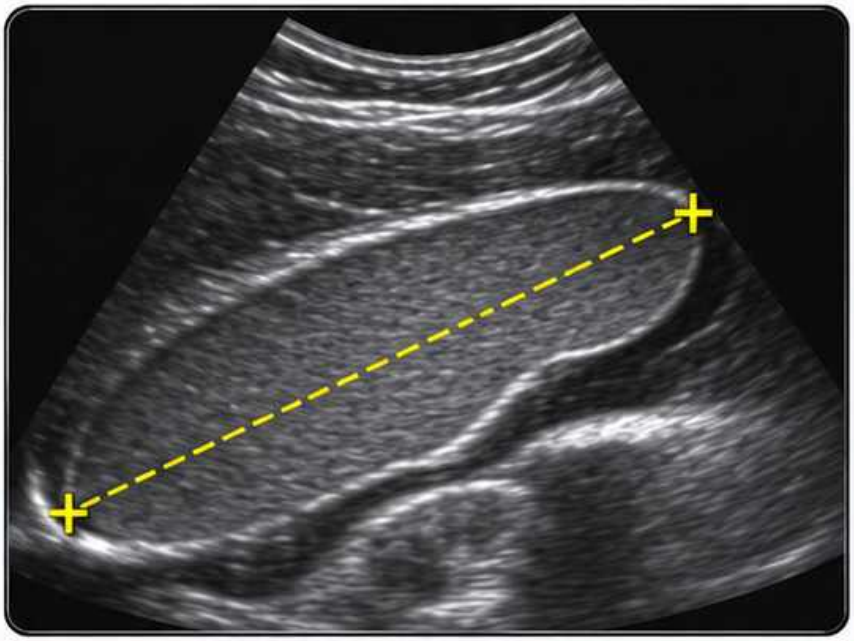

2 Skrócony przekrój może zaniżać wynik.

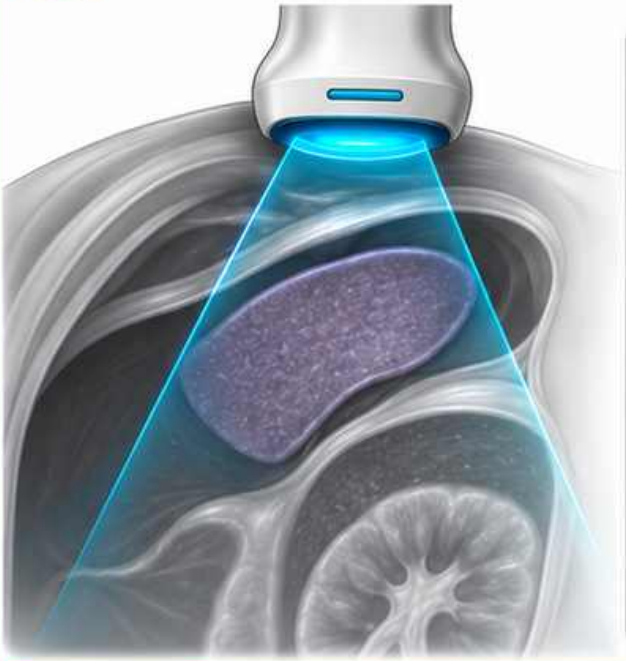

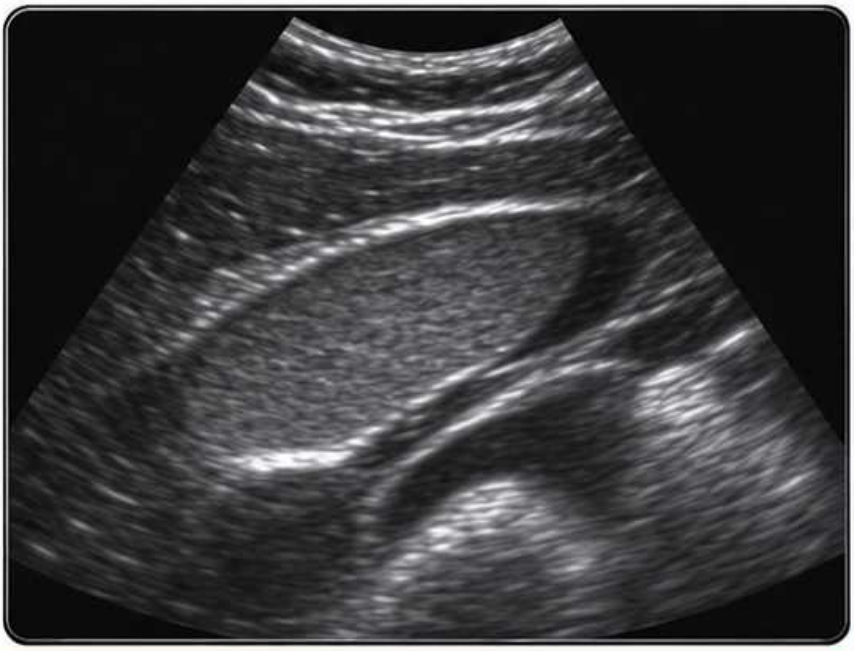

Schemat dydaktyczny

Śledziona dodatkowa

Porównaj małą strukturę z miąższem śledziony

1 **Dodatkowa śledziona często znajduje się w pobliżu wnęki lub dolnego bieguna.**

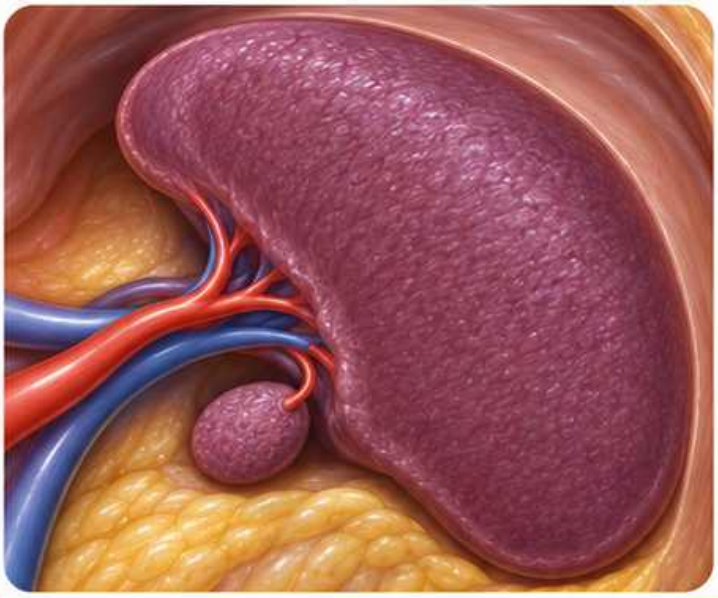



2 **Zwykle przypomina główną śledzionę echogenicznością i echostrukturą.**

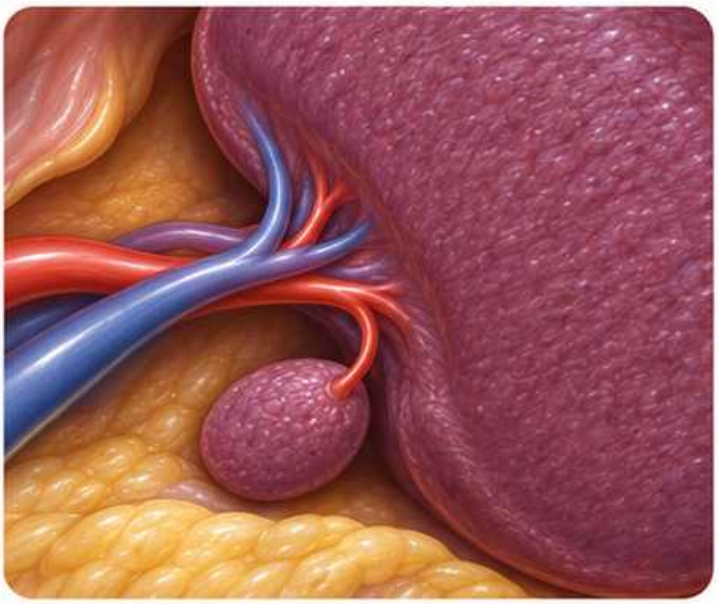



Jeśli położenie lub cechy są nietypowe, odnotuj niepewność obrazu.

Schemat dydaktyczny

Aorta brzuszna i żyła główna dolna

Odróżnij naczynia po ich przebiegu

1 **Aorta biegnie przed kręgosłupem i zwykle na lewo od linii pośrodkowej pacjenta.**

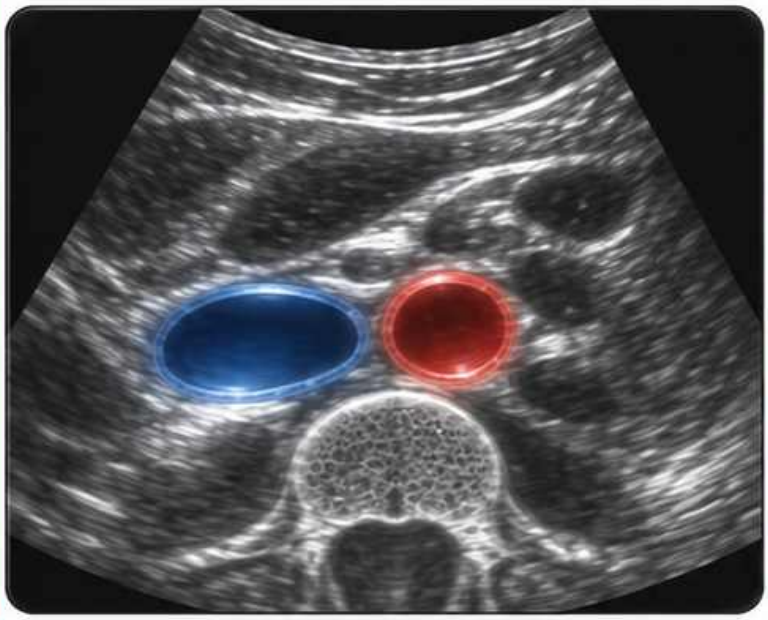

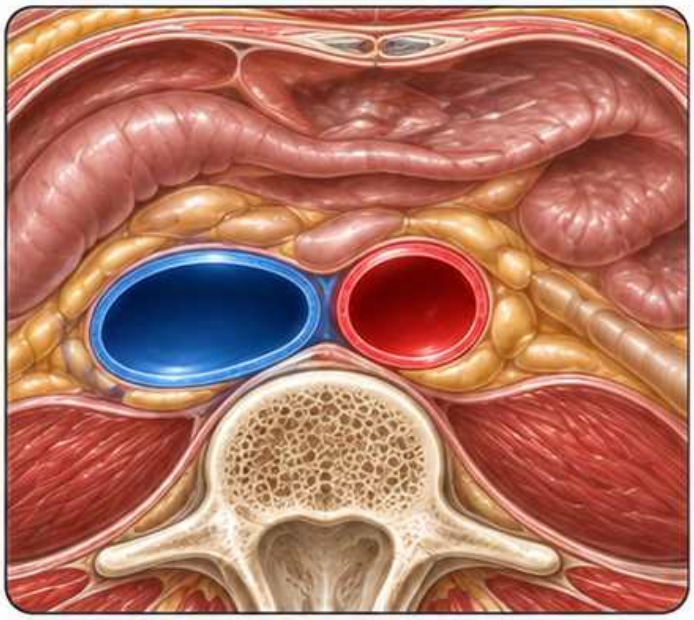

2 **Żyła główna dolna znajduje się zwykle po prawej stronie aorty.**

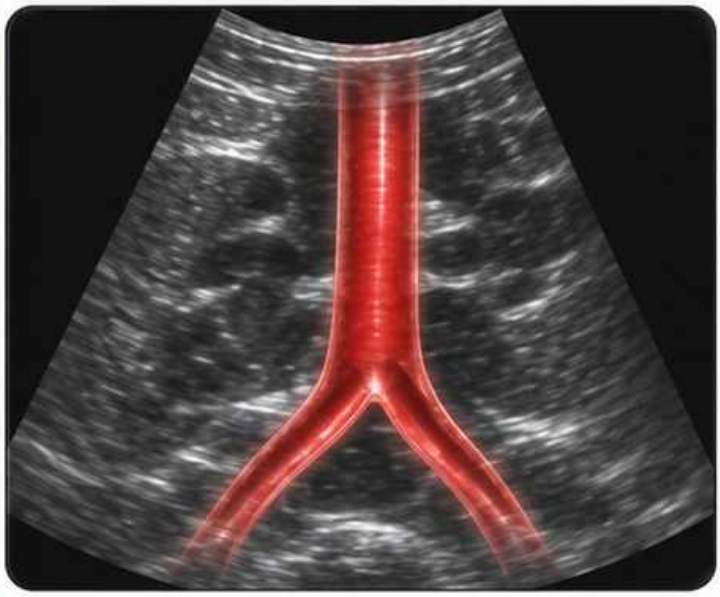



Rozpoznanie potwierdź, śledząc przebieg naczynia w osi długiej.

Schemat dydaktyczny

Płaszczyzna pomiaru aorty

1 Ustaw przekrój poprzeczny prostopadle do osi naczynia

Skośny przekrój może zawyżyć średnicę.



2 Według AIUM średnicę mierz między zewnętrznymi granicami ścian. W przekroju poprzecznym oceń wymiar poprzeczny.



Zapisz odcinek i metodę, aby umożliwić porównanie.

Schemat dydaktyczny

Kierunek przepływu wrotnego

Odczytaj kierunek względem wątroby

Przepływ dowątrobowy oznacza ruch krwi w stronę wątroby.

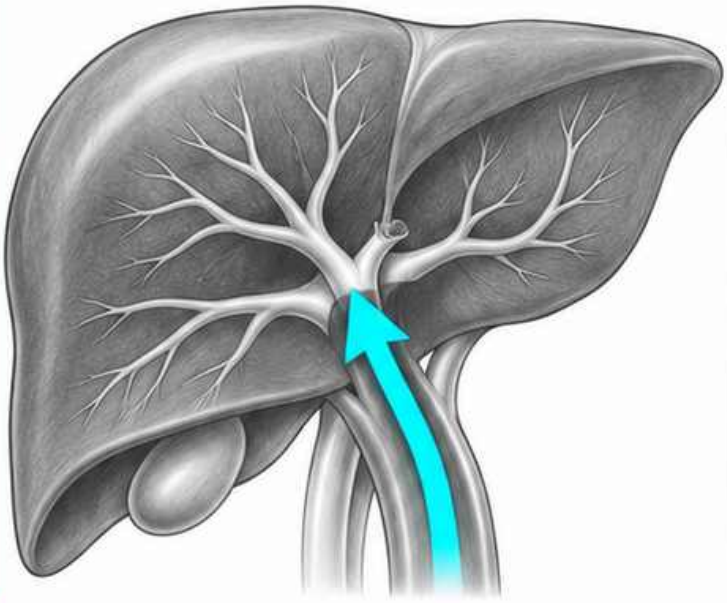

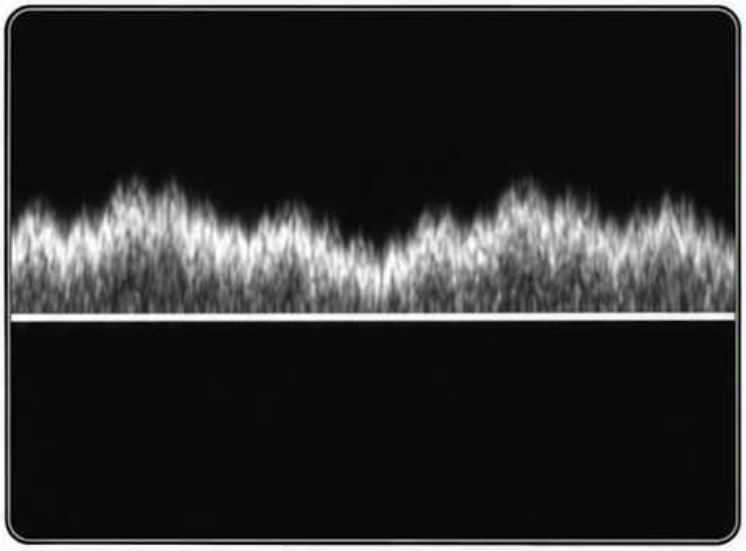

Kierunek potwierdź na podstawie przebiegu naczynia i skali Dopplera.

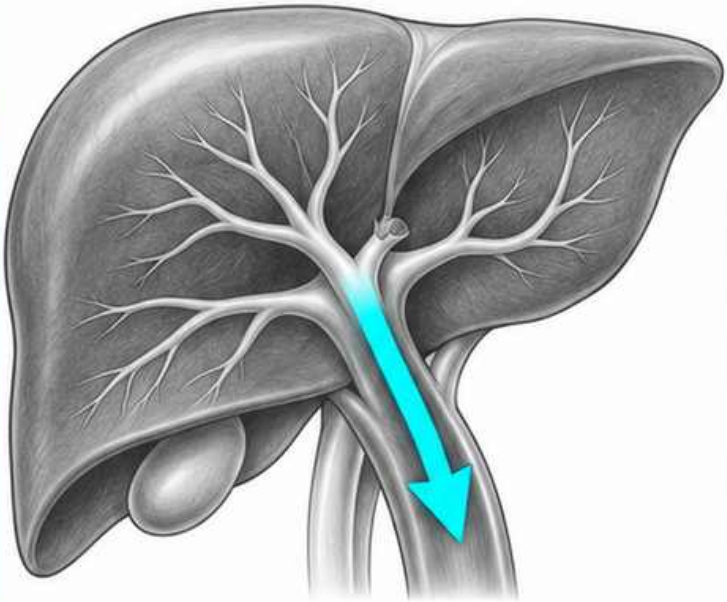



Przy słabym sygnale oceń jakość ustawień przed sformułowaniem wniosku.

Schemat dydaktyczny

Wolny płyn w jamie brzusznej i wodobrzusze

Oceń rozmieszczenie płynu i jego relację do narządów

Szukaj płynu m.in. w zachyłku wątrobowo-nerkowym, przy śledzionie i w miednicy.

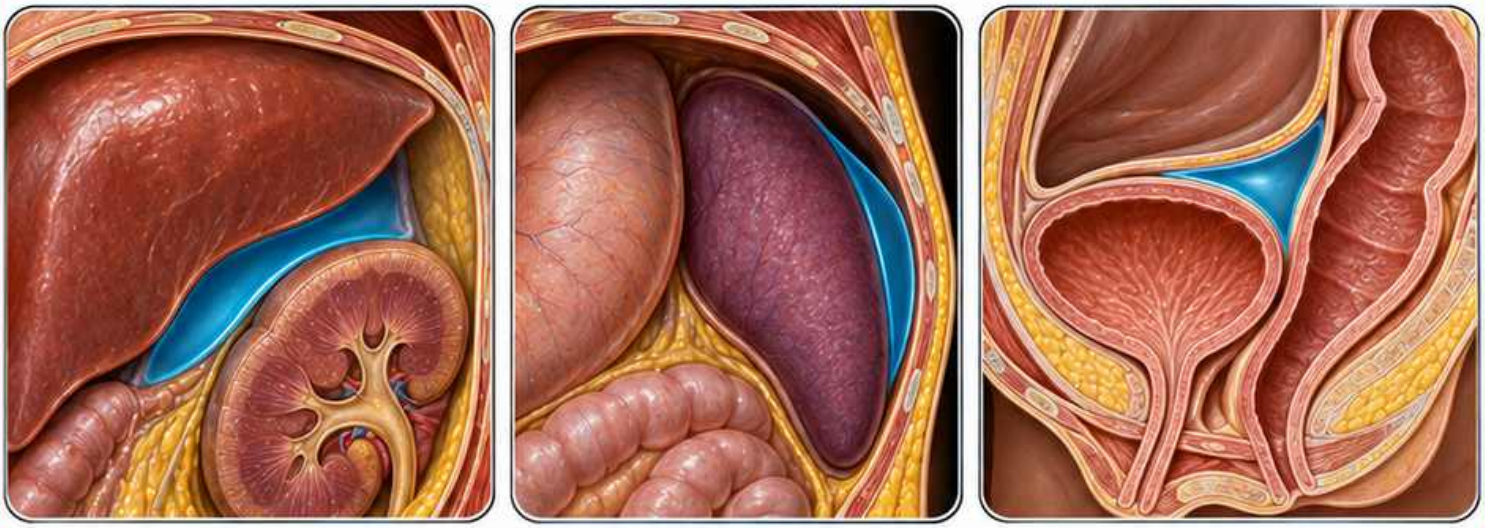

Wolny płyn może układać się między narządami i zawierać echa.

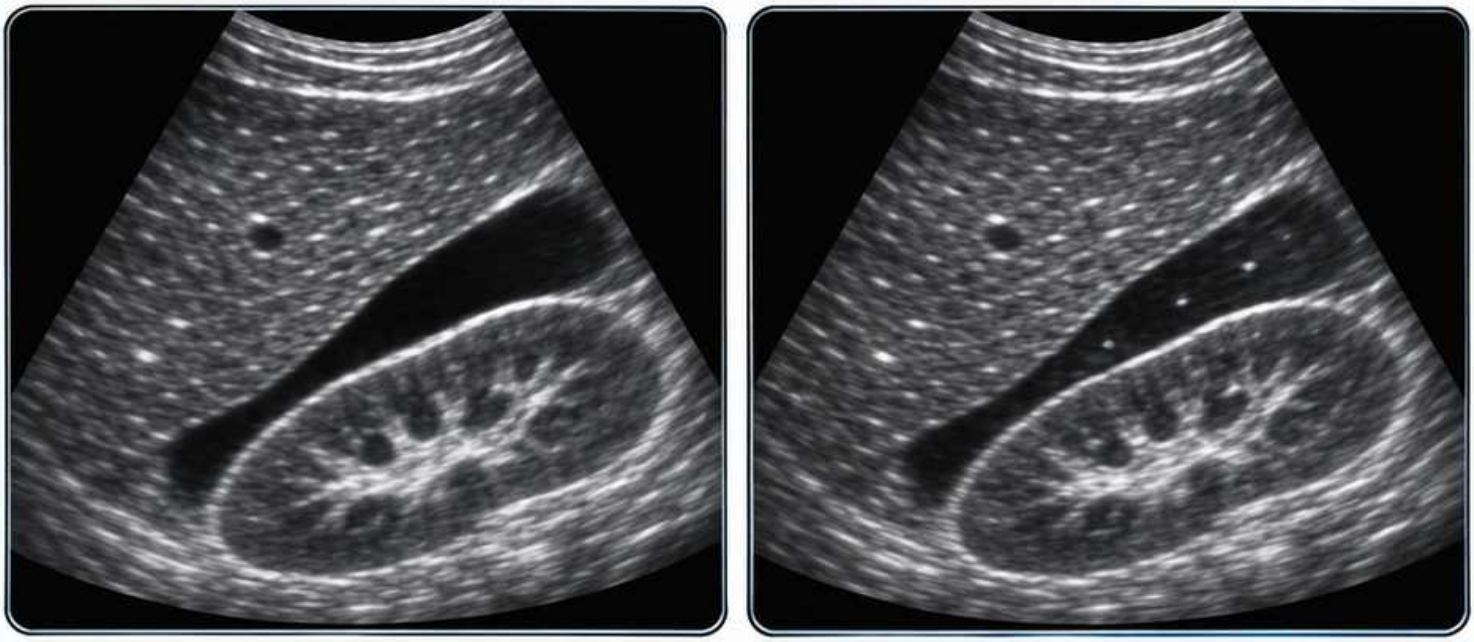

Opisz lokalizację i zasięg. Sam wygląd płynu nie rozstrzyga jego przyczyny.

Schemat dydaktyczny

Płyn a światło jelita

Sprawdź granice przestrzeni z płynem

1 Płyn w świetle jelita otacza ściana pętli.

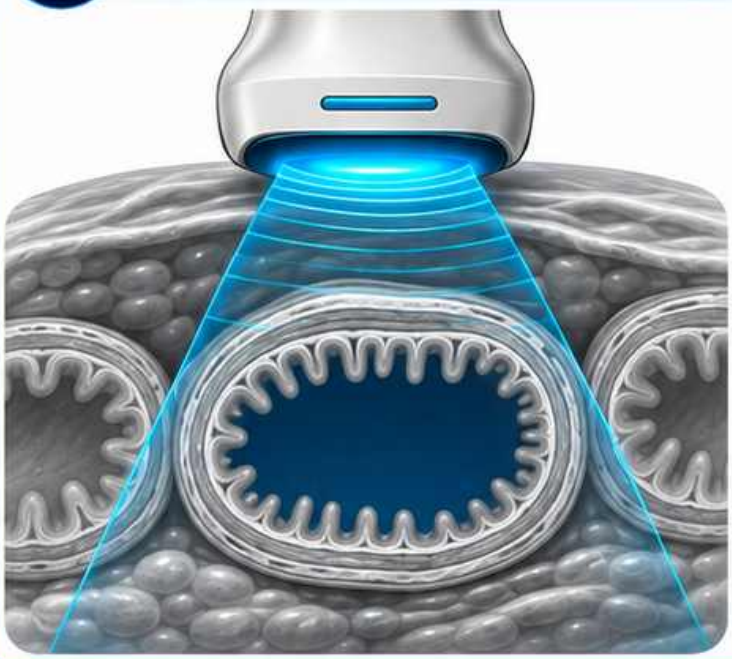



2 Poszukaj ciągłości ściany w innym przekroju i obserwuj ruch treści.

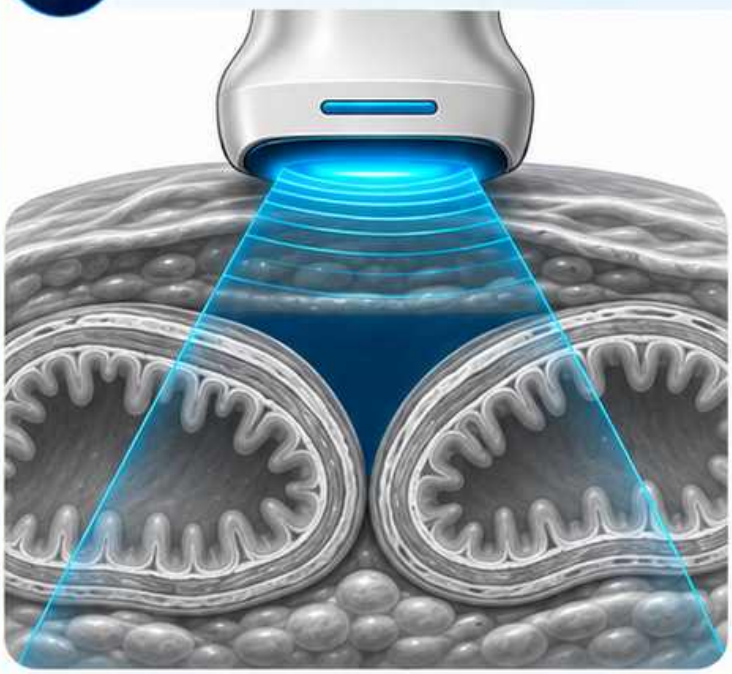

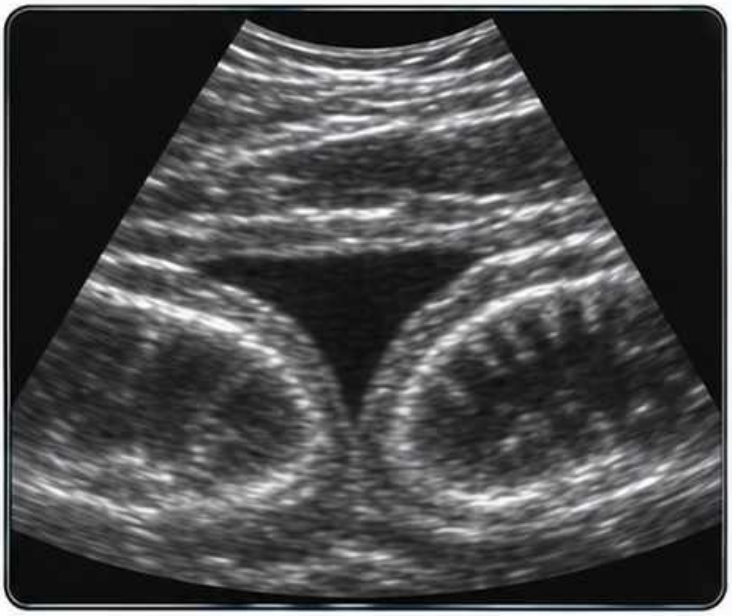

Wolny płyn może obrysowywać zewnętrzną powierzchnię pętli.

Schemat dydaktyczny

Gaz jelitowy

Rozpoznaj, kiedy przeszkoda zasłania cel

1 **Granica z gazem może dawać silne echo i niejednorodny cień.**

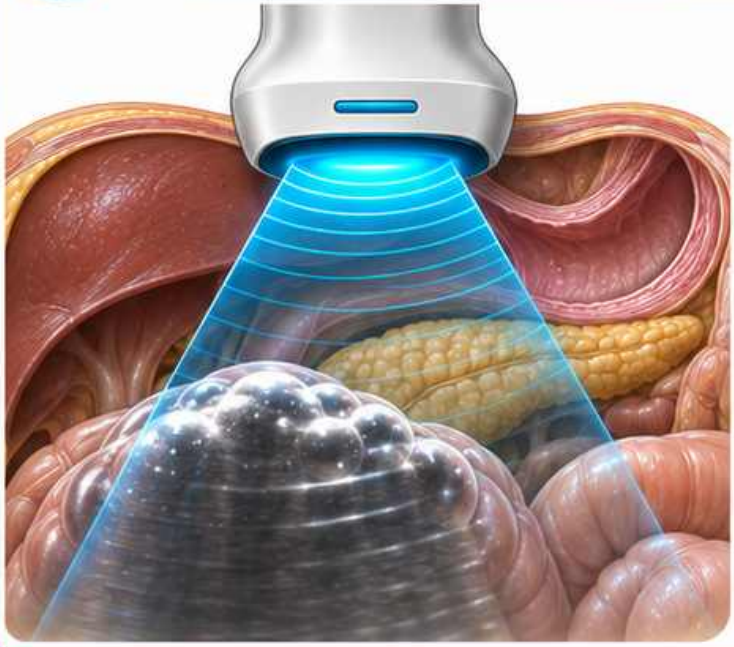



2 **Spróbuj ocenić strukturę z innego okna.**



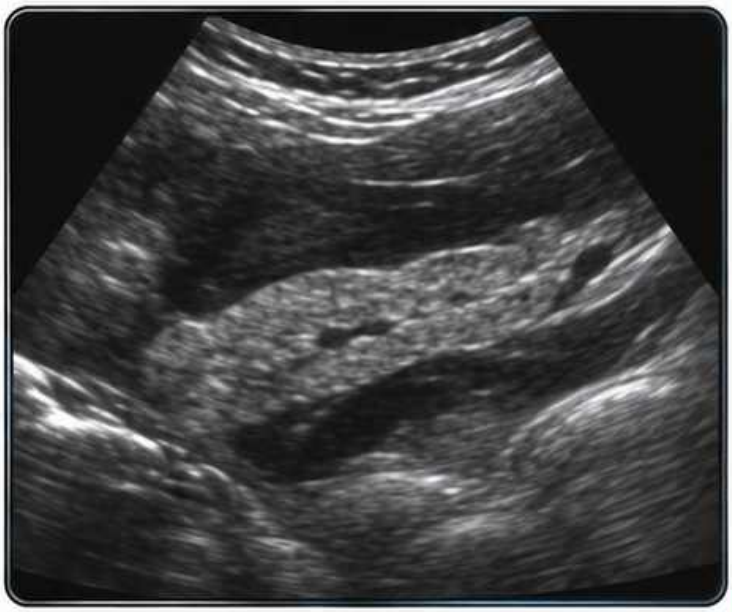

Jeśli fragment pozostaje zasłonięty, zapisz ograniczenie.

Schemat dydaktyczny

Opis jamy brzusznej

Połącz zakres, wyniki i wnioski

1 Wymień ocenione narządy i ograniczenia widoczności.







2 Umiejsców każdą zmianę, opisz jej cechy i dodaj istotne pomiary.



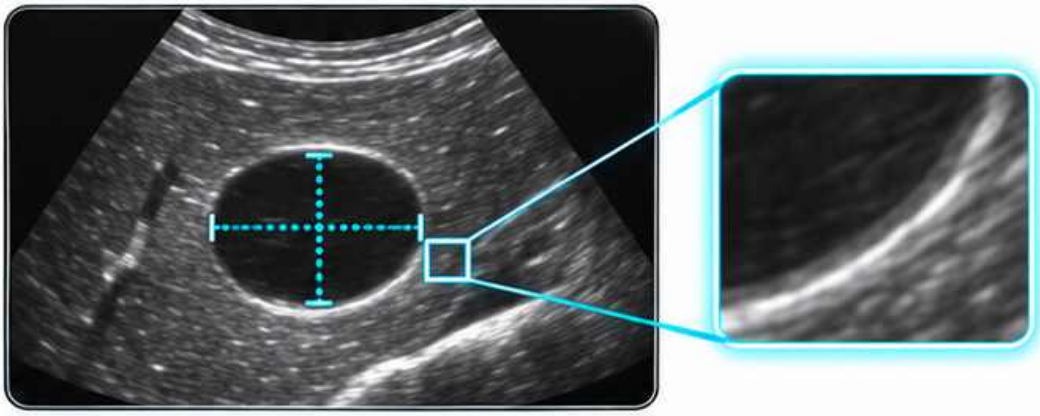

3 Wnioski odnieś do wskazania i zakresu badania.



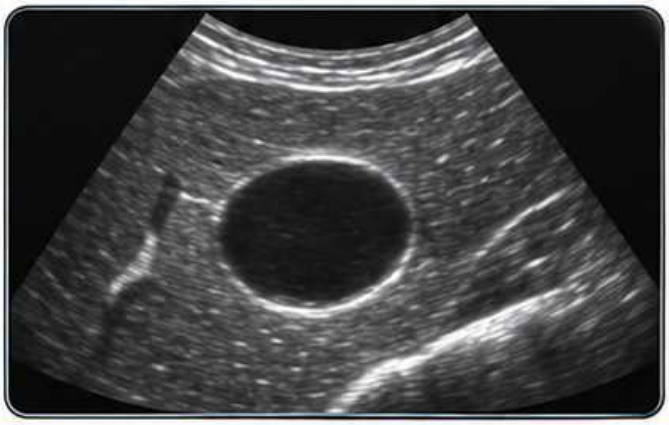

Schemat dydaktyczny

Moduł 3

Nerki i drogi moczowe

Od okna nerkowego do oceny pęcherza

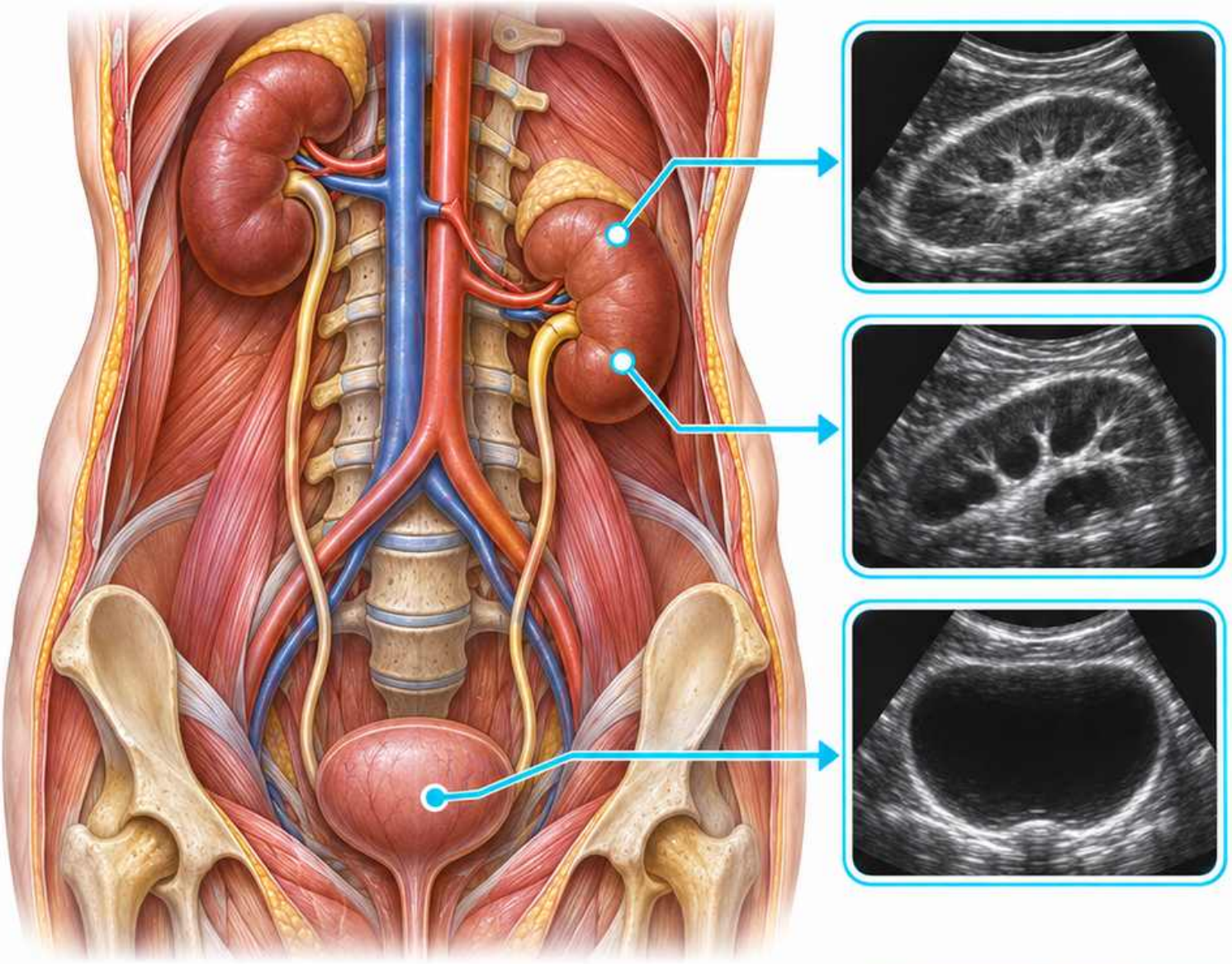

1



Przekroje i pomiary

2



Układ zbiorczy i moczowody

3



Pęcherz i zaleganie po mikcji

Okna nerkowe

Wykorzystaj sąsiadujące narządy

Po prawej stronie wątroba ułatwia uzyskanie obrazu nerki.

Po lewej stronie zacznij bardziej ku tyłowi i wykorzystaj dostęp przez okolicę śledziony.

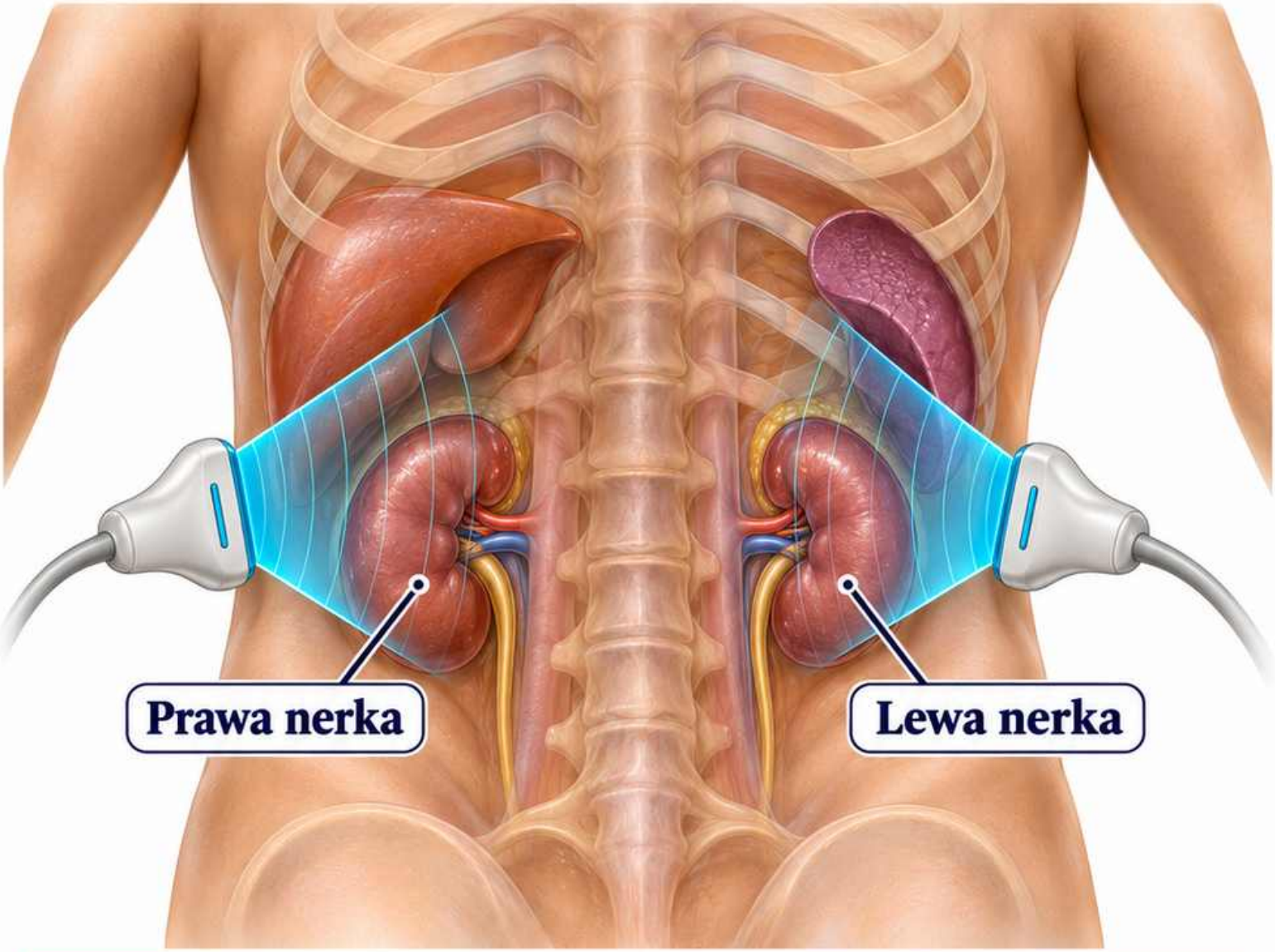

Jeśli żebra lub gaz zasłaniają obraz, zmień ustawienie głowicy albo pozycję badanego.

Schemat dydaktyczny

Przekroje obu nerek

Przejrzyj cały narząd w dwóch płaszczyznach

1 W osi długiej uwidocznij oba bieguny i zatokę.

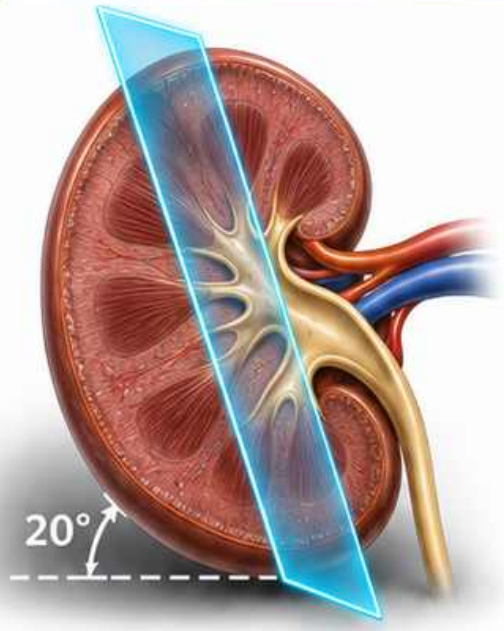



Oś długa

2 W osi krótkiej przesuń pole obrazowania od górnego do dolnego bieguna.

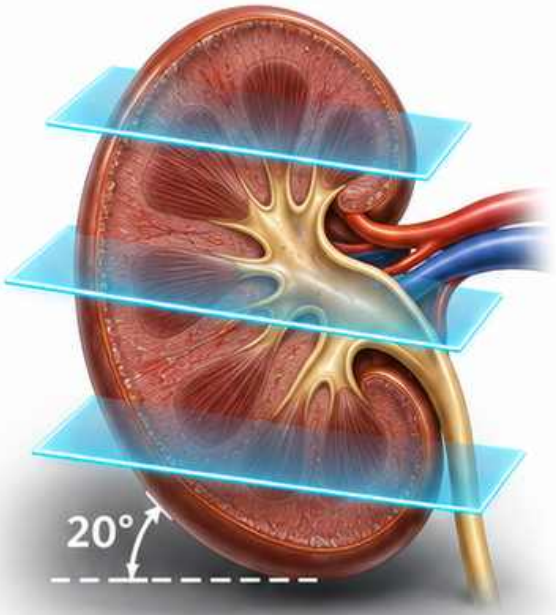

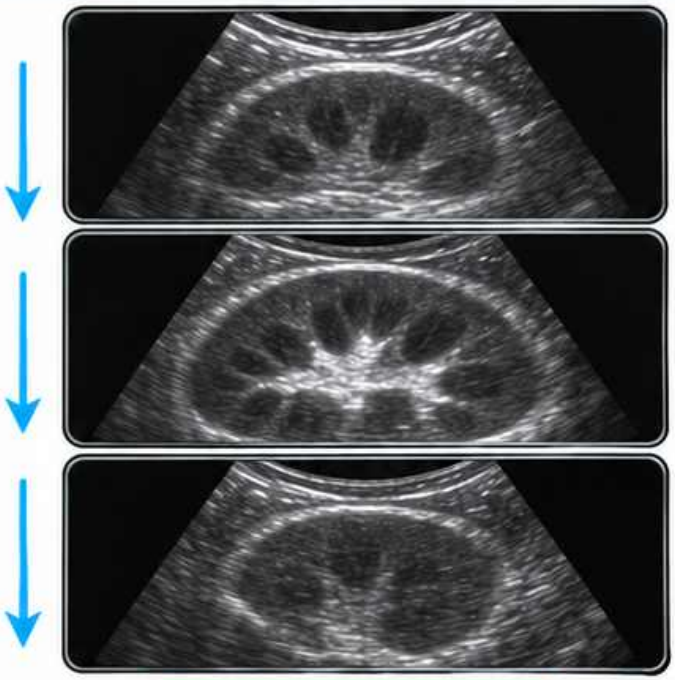

Oś krótka

Powtórz ocenę po drugiej stronie i oznacz stronę na zapisanych obrazach.

Schemat dydaktyczny

Kora, rdzeń i zatoka

Rozpoznaj warstwy od obwodu do wnęki

Kora leży obwodowo i wnika między piramidy rdzenia jako słupy nerkowe.

Piramidy są zwykle ciemniejsze od kory. Ich wierzchołki kierują się ku zatoce.

Zatoka to jasna część centralna zawierająca między innymi tłuszcz, naczynia i elementy układu zbiorczego.

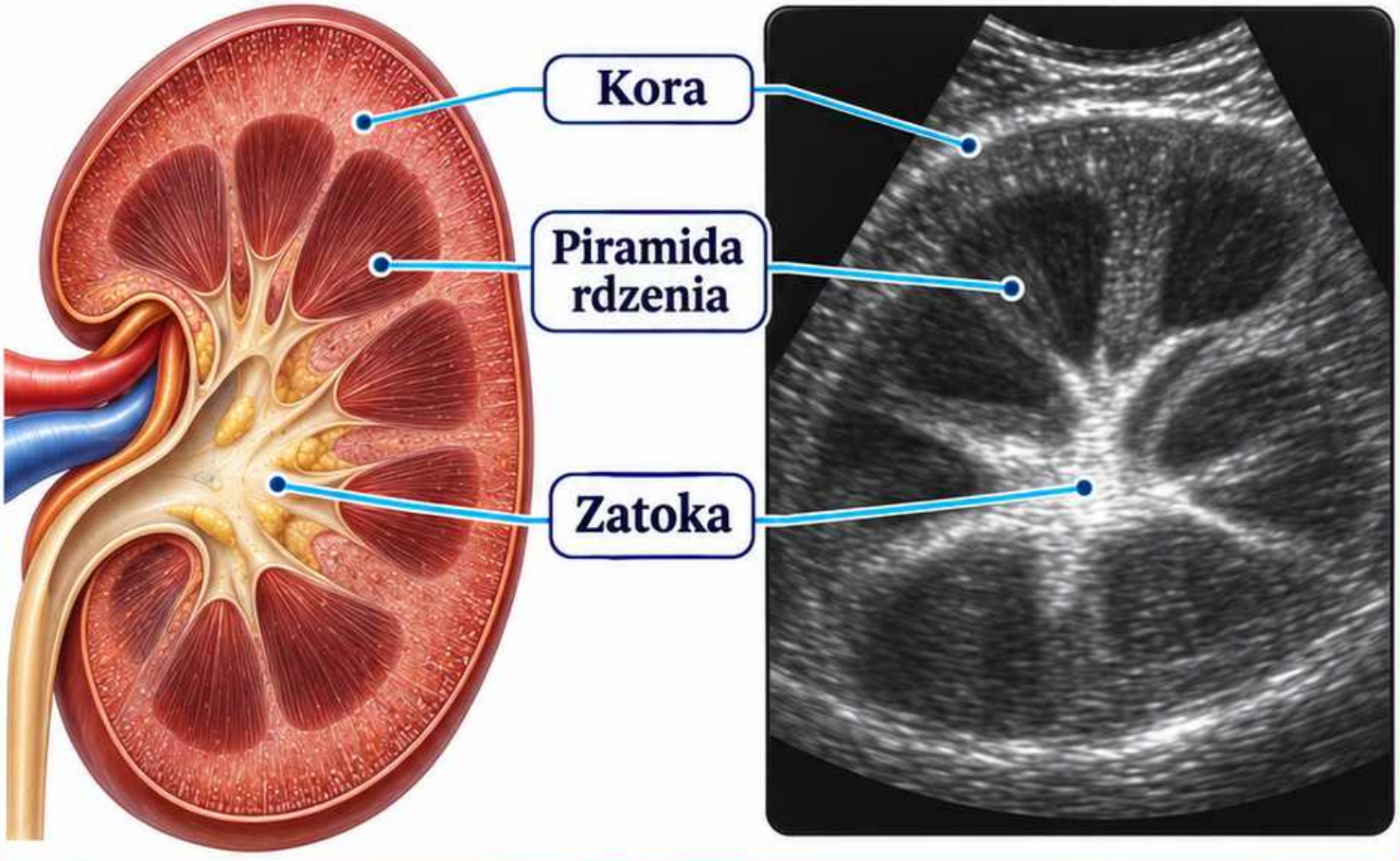

Schemat dydaktyczny

Długość nerki

1 Znajdź rzeczywistą oś długą

Uwidocznij górny i dolny biegun w jednym przekroju.

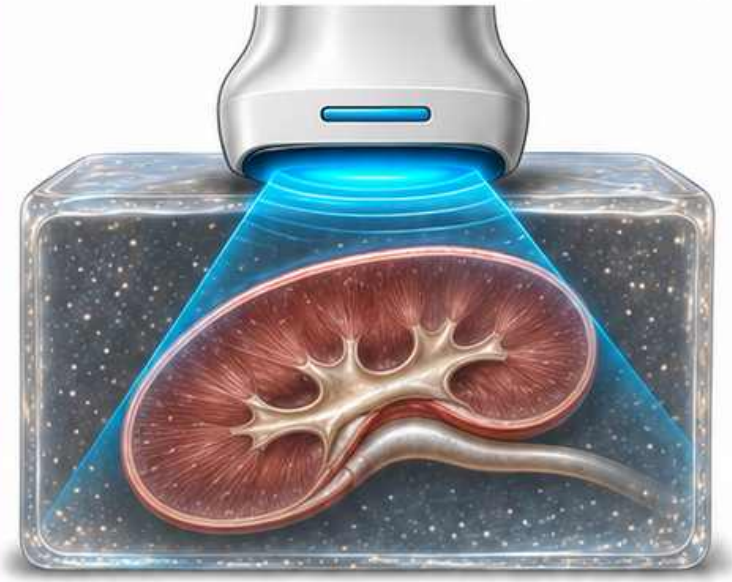

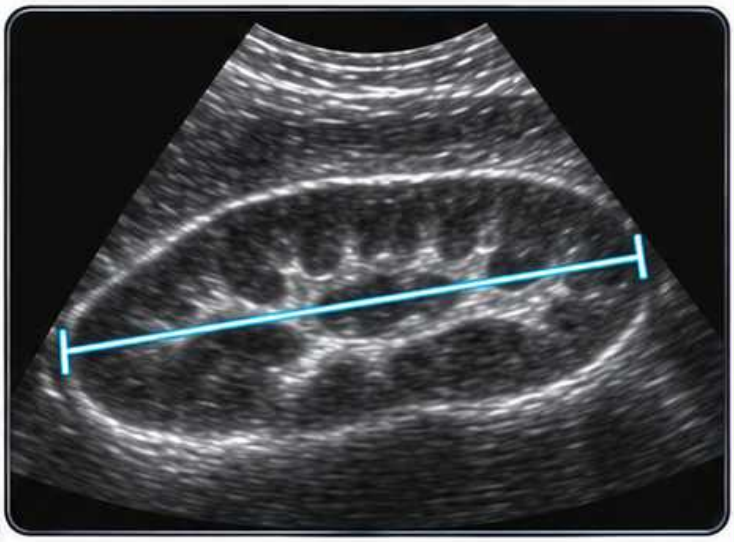

Pełna oś długa

2 Zmierz największą odległość między zewnętrznymi obrysami obu biegunów.

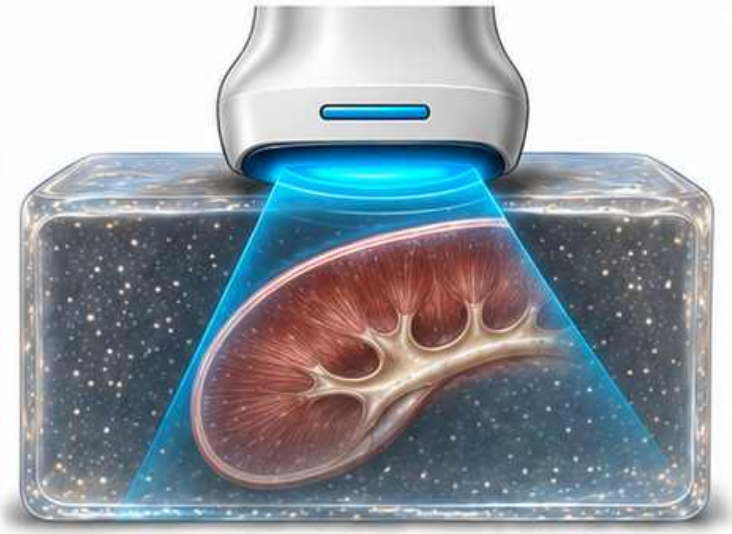



Przekrój skrócony

Przekrój skośny przez część narządu może dać zaniżony wynik.

Schemat dydaktyczny

Grubość miąższu

Ustal, które warstwy obejmuje pomiar

Miąższ obejmuje korę i rdzeń.

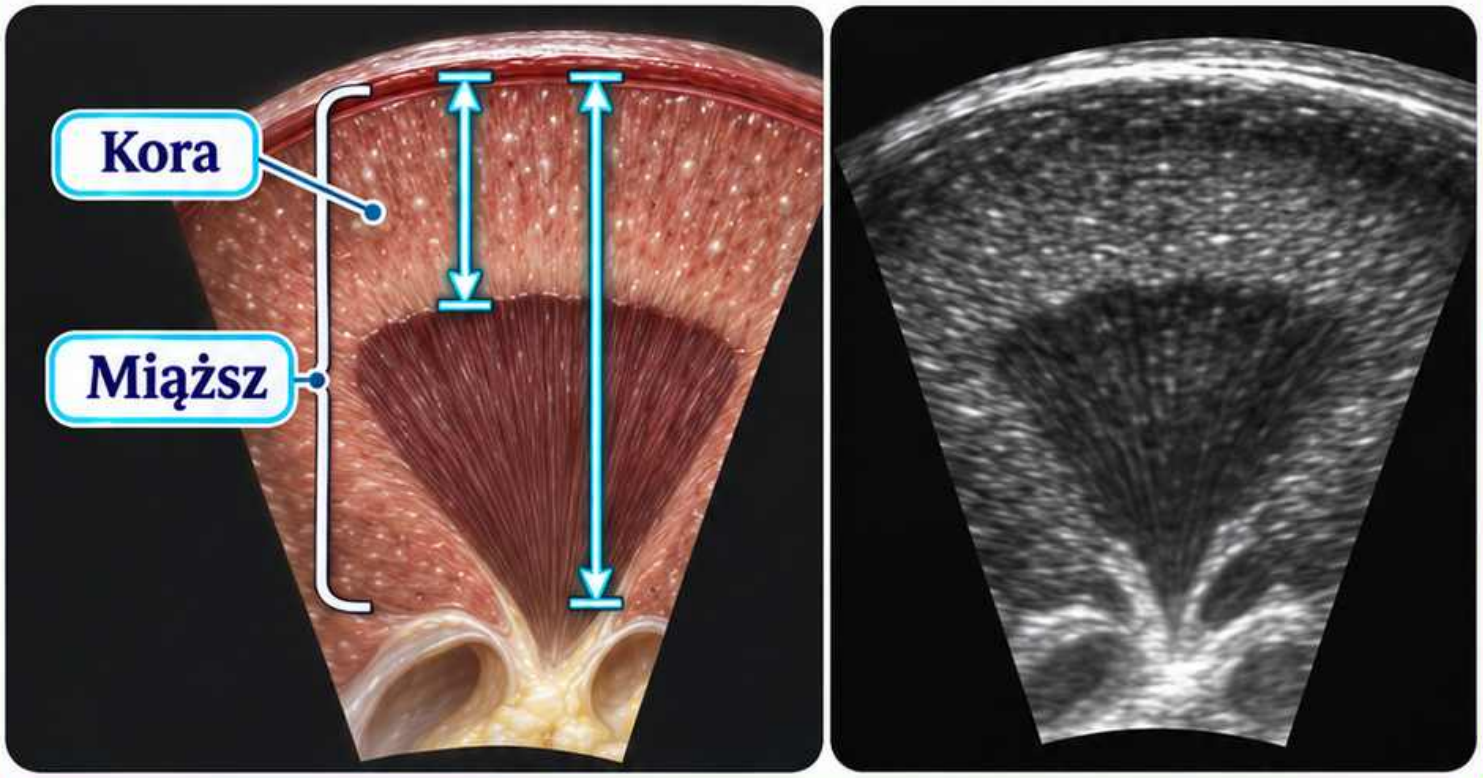

Grubość miąższu mierz od torebki do granicy zatoki na wysokości wierzchołka piramidy, prostopadle do powierzchni nerki.

Grubość kory mierz od torebki do podstawy piramidy. W opisie nazwij zmierzoną warstwę.

Schemat dydaktyczny

Echogeniczność kory

Porównuj na podobnej głębokości

U dorosłego kora jest zwykle mniej echogeniczna niż prawidłowy miąższ wątroby lub śledziony.

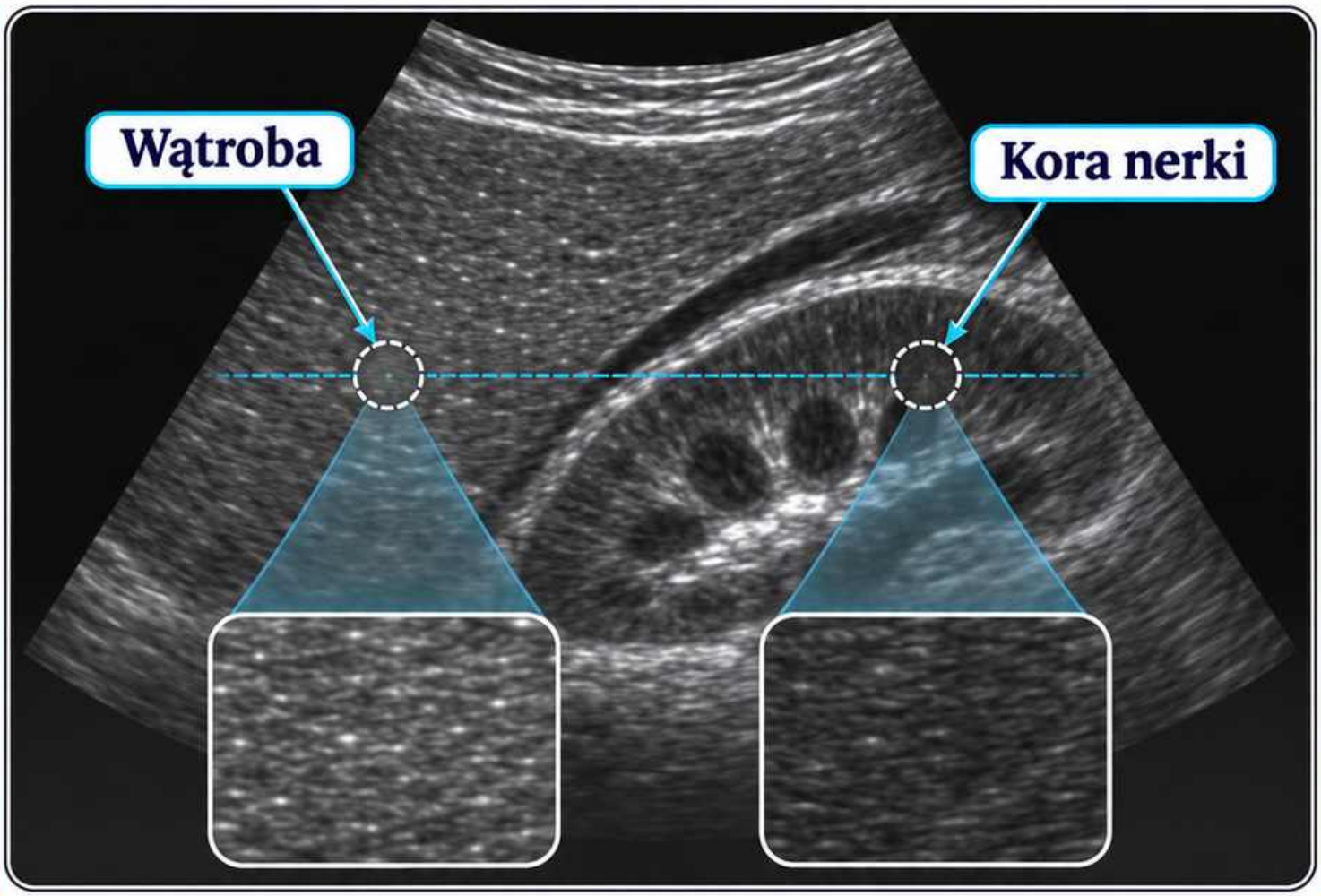

Porównaj tkanki widoczne na podobnej głębokości i przy tych samych ustawieniach.

Zmieniona echogeniczność narządu odniesienia ogranicza wiarygodność porównania.

Schemat dydaktyczny

Warianty zarysu

Rozpoznaj zachowane warstwy nerki

Płodowa płatowatość może pozostawić regularne zagłębienia między piramidami.

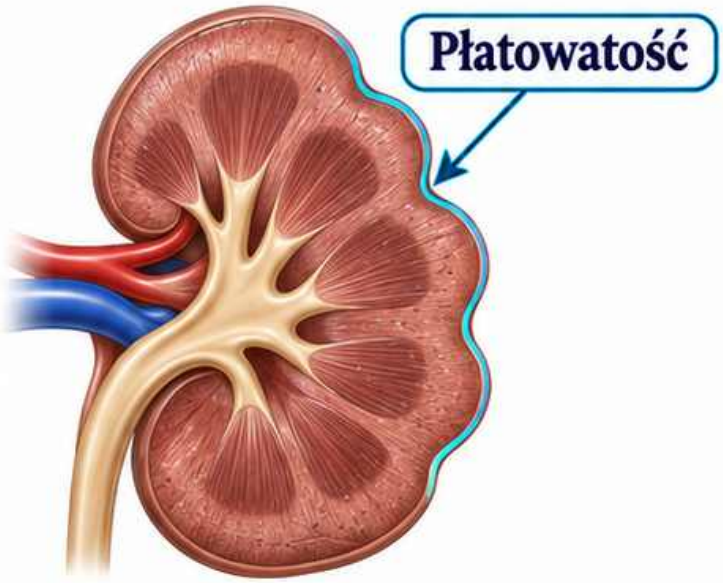

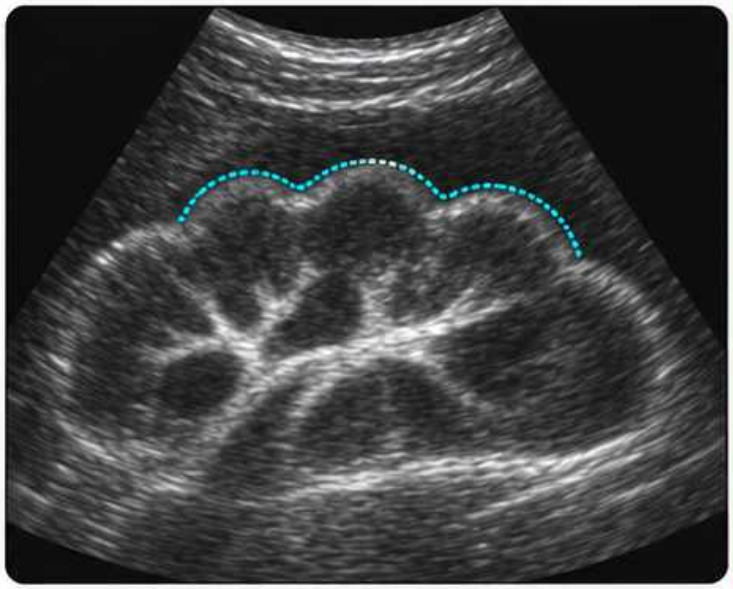

Garb śledzionowy to uwypuklenie bocznego zarysu lewej nerki o obrazie podobnym do sąsiedniej kory.

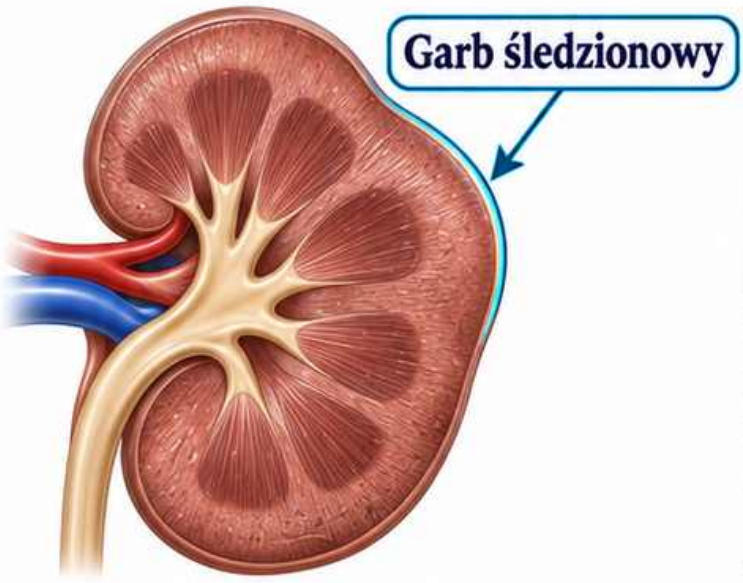

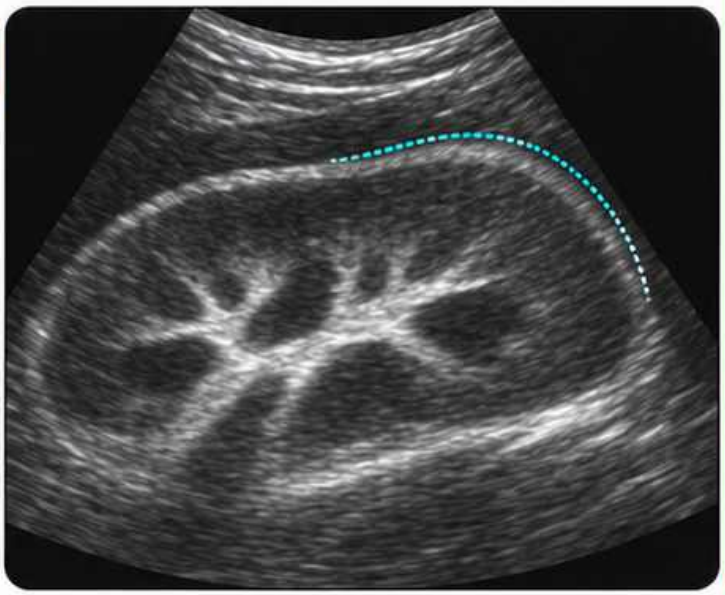

Porównaj przekroje i sprawdź ciągłość kory pod zmienionym zarysem.

Schemat dydaktyczny

Złogi i cień

Szukaj związku jasnego ogniska z cieniem

Złóg może dawać jasne ognisko w obrębie układu zbiorczego.

Cień akustyczny leży głębiej od ogniska, wzdłuż wiązki.

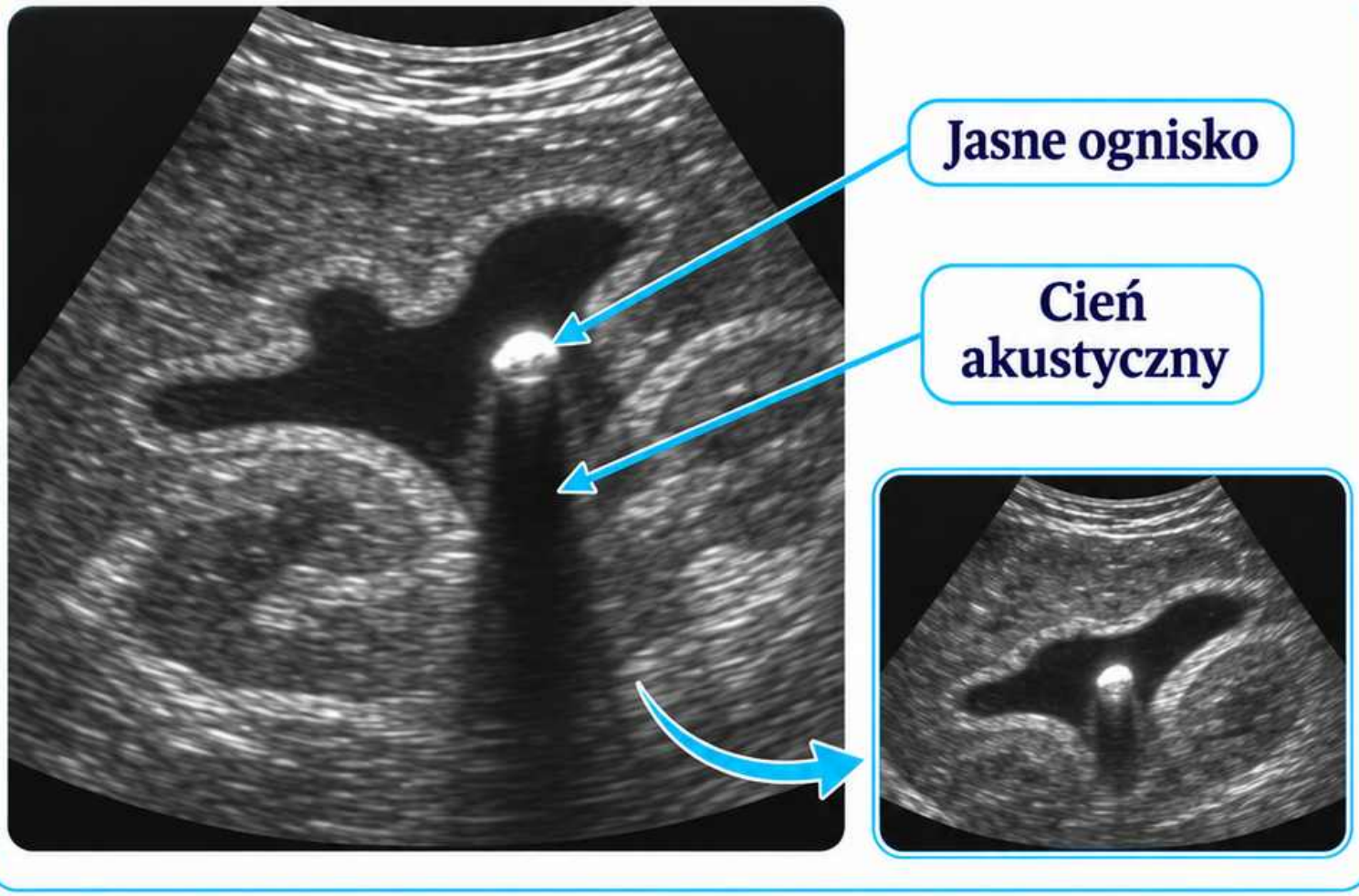

Drobny złóg może nie dawać wyraźnego cienia. Sprawdź położenie ogniska w drugim przekroju.

Schemat dydaktyczny

Migotanie

Rozpoznaj artefakt za silnym odbłyśnikiem

W kolorowym dopplerze za nieruchomym odbłyśnikiem może pojawić się mozaika szybko zmieniających się barw.

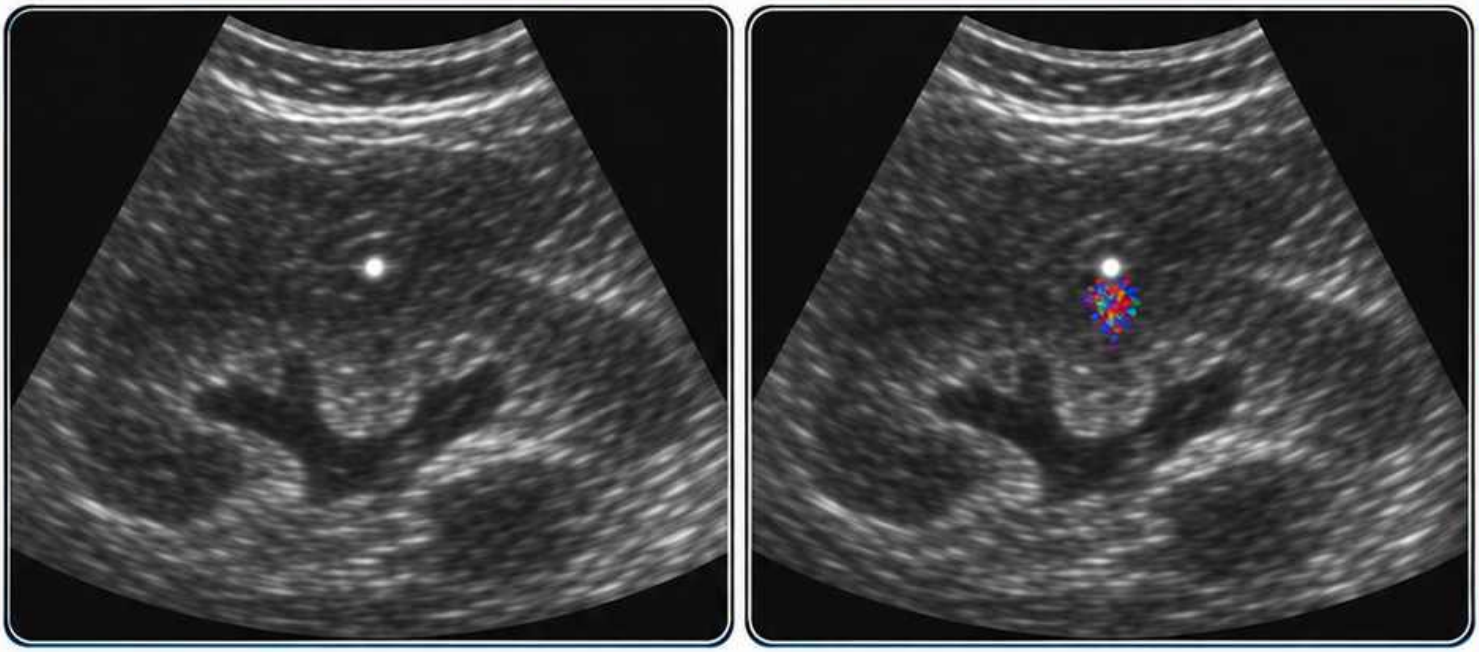

Migotanie może towarzyszyć złogom i innym silnie odbijającym strukturom.

Oceniaj je razem z lokalizacją ogniska i obrazem w trybie B.

Schemat dydaktyczny

Poszerzenie układu kielichowo-miedniczkowego

Prześledź rozgałęzienia i ich ciągłość

Poszerzone kielichy mogą tworzyć połączone przestrzenie płynowe w zatoce nerki.

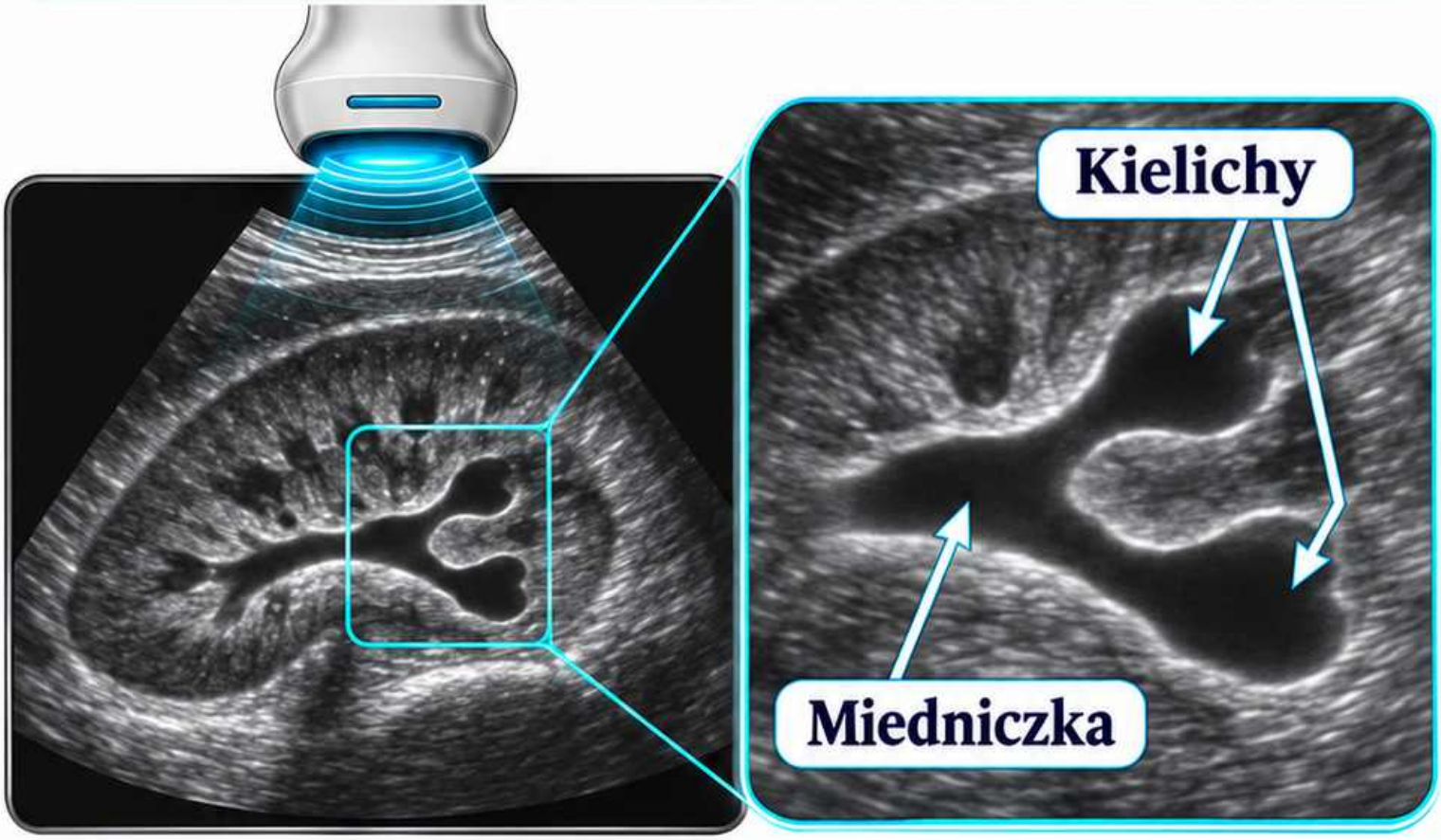

Obejrzyj połączenie kielichów z miedniczką w kolejnych przekrojach.

Opisz stronę, zasięg poszerzenia i wygląd miąższu. Sam obraz poszerzenia nie ustala jego przyczyny.

Schemat dydaktyczny

Miedniczka pozanerkowa

Sprawdź, co dzieje się w obrębie zatoki

Miedniczka może częściowo leżeć poza zatoką nerki.

W tym wariancie widoczna przestrzeń przy wnęce może występować przy nieposzerzonych kielichach.

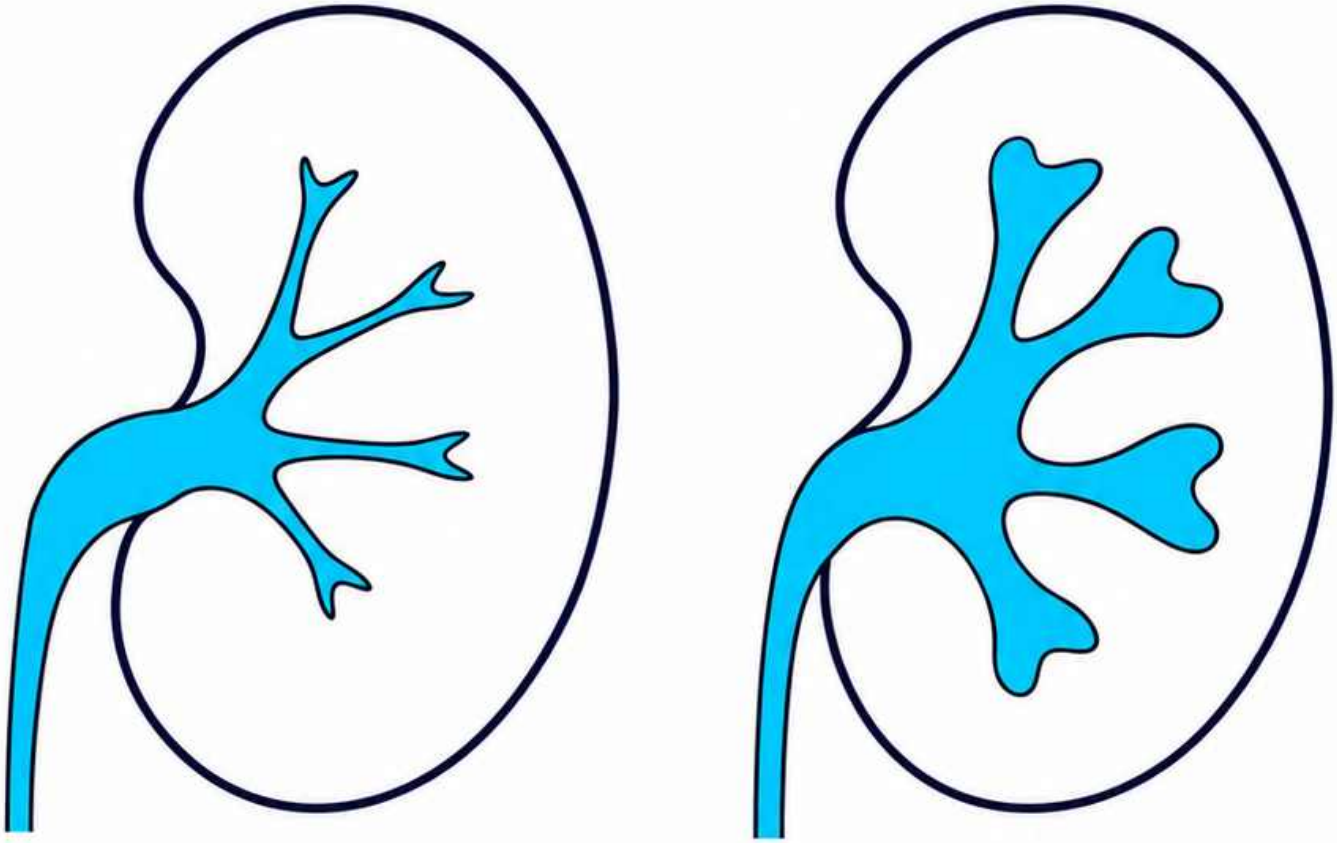

Miedniczka pozanerkowa **Poszerzone kielichy**

W kolejnych przekrojach oceń kielichy i ciągłość przestrzeni przy wnęce.

Schemat dydaktyczny

Torbiel prosta

Szukaj zgodnego zestawu cech

Typowa torbiel prosta ma cienką, gładką ścianę i bezechowe wnętrze.

Za torbielą często widać wzmocnienie tylne.

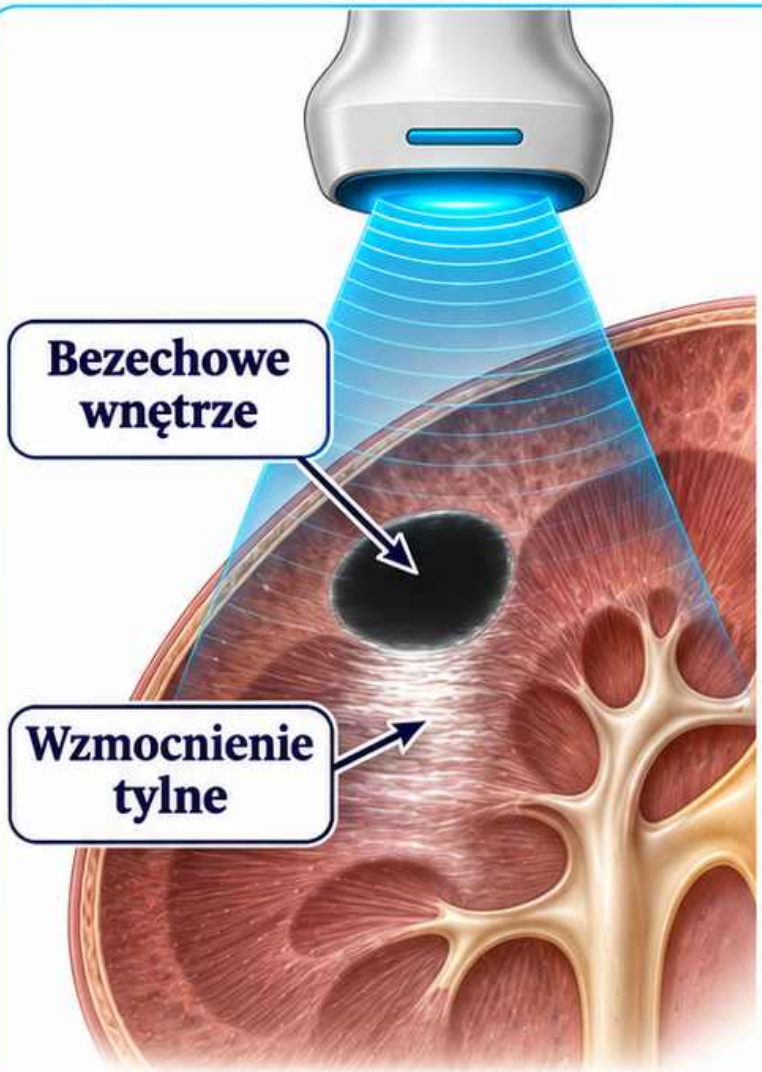

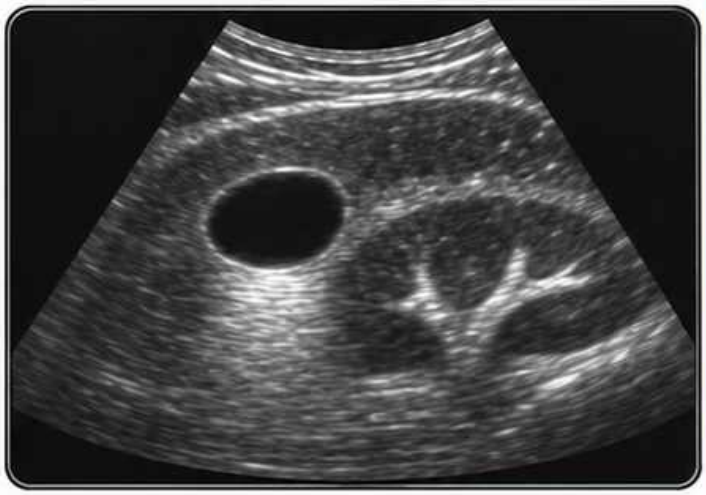



Podaj położenie i wymiary. Sprawdź w drugiej płaszczyźnie, czy obraz jest spójny.

Schemat dydaktyczny

Torbiel zatokowa

Odróżnij od przestrzeni należącej do układu zbiorczego

Torbiel w okolicy zatoki może naśladować poszerzony układ zbiorczy.

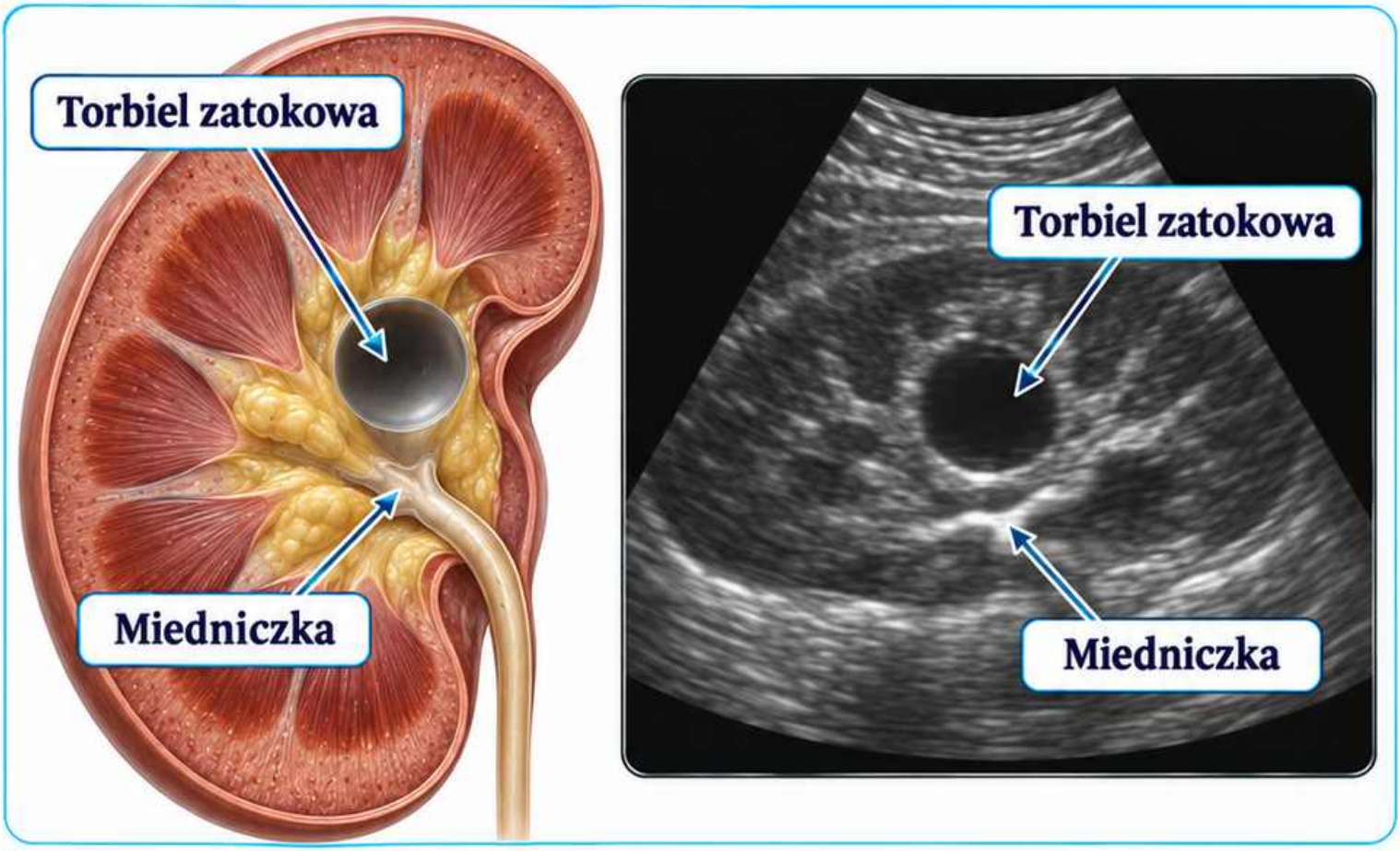

Prześledź, czy przestrzeń łączy się z kielichami lub miedniczką.

Oddzielny, zaokrąglony obrys sprzyja interpretacji torbielowatej. Opisz niepewność, gdy granice są nieczytelne.

Schemat dydaktyczny

Zmiany złożone

Nazwij cechy widoczne w obrazie

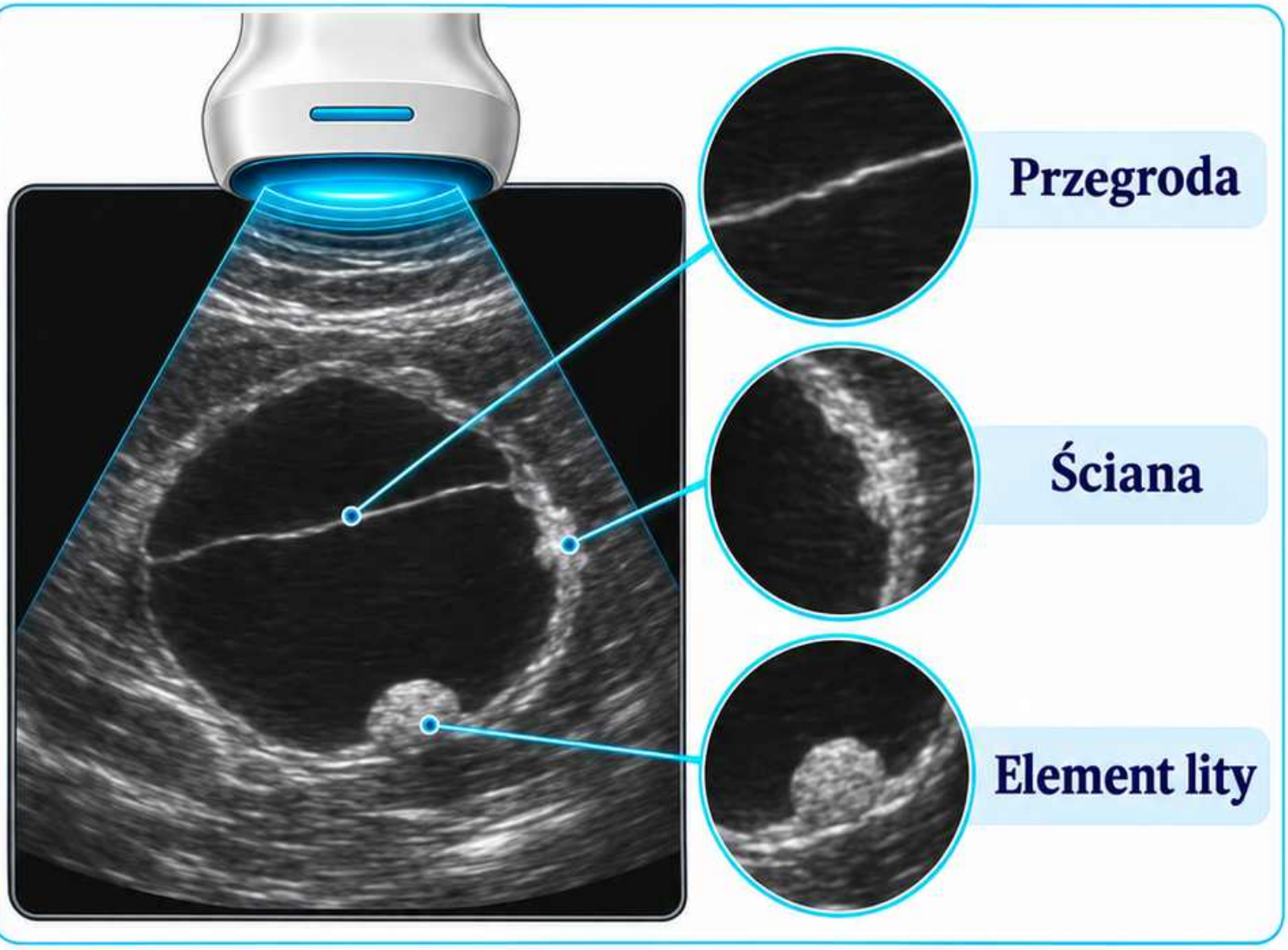

Przy zmianie torbielowatej zwróć uwagę na przegrody, nierówność ściany i elementy lite.

Zapisz położenie, wymiary oraz widoczne cechy wewnętrzne.

Jeśli obraz pozostaje niejednoznaczny, zaznacz ograniczenia oceny.

Schemat dydaktyczny

Odcinki moczowodu

Szukaj w przewidywanych punktach przebiegu

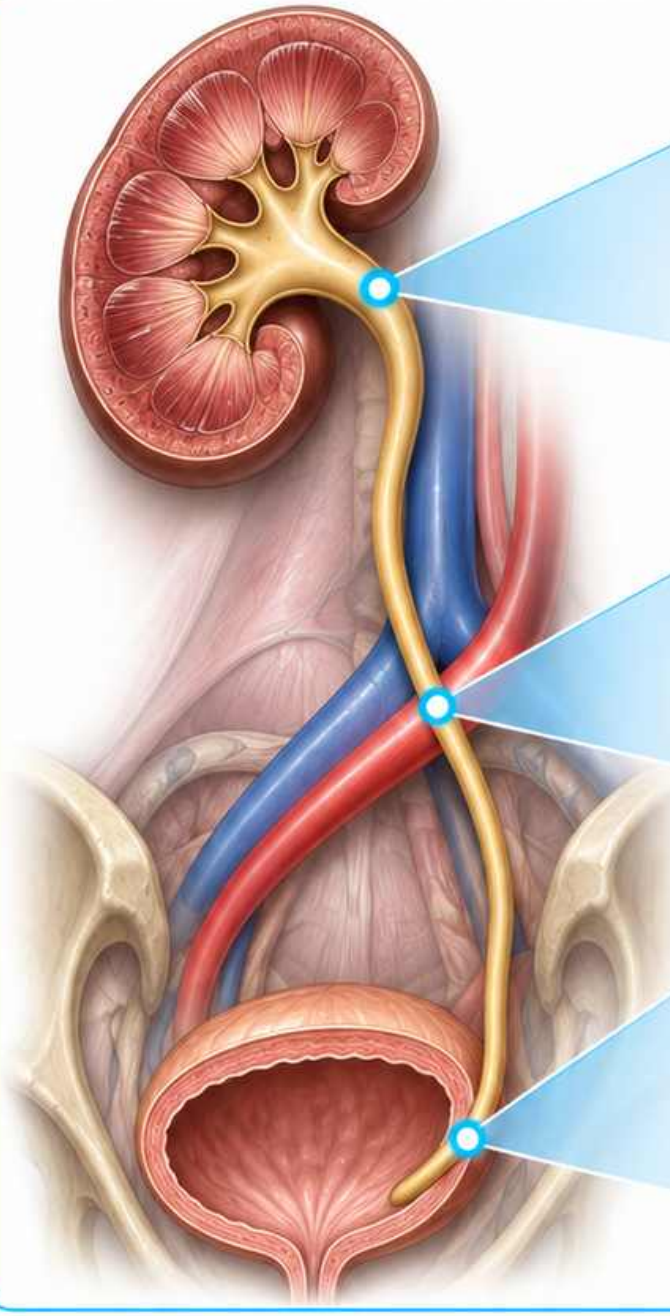

Odcinek bliższy

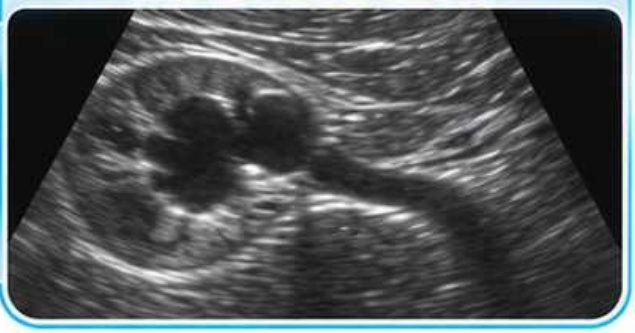

Naczynia biodrowe

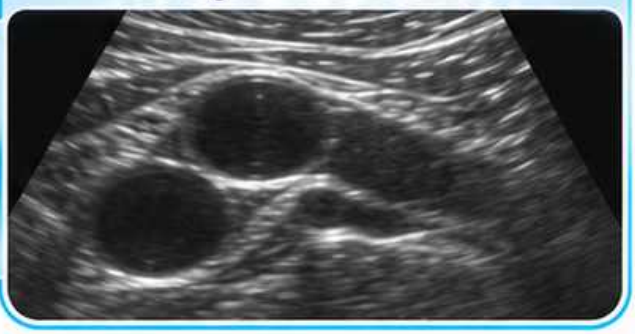

Odcinek końcowy

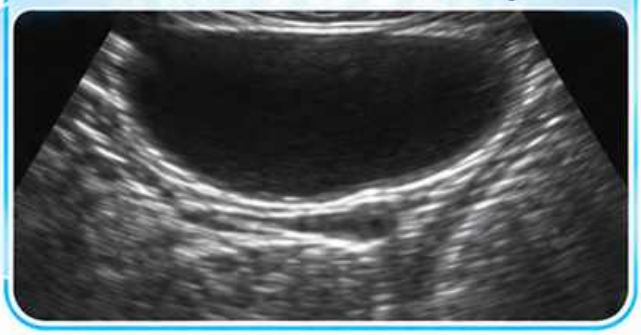

Odcinka bliższego szukaj przy przejściu miedniczki w moczowód.

Punkt orientacyjny w miednicy stanowi skrzyżowanie z naczyniami biodrowymi.

Odcinek końcowy oceń przy pęcherzu. W opisie wymień odcinki widoczne.

Schemat dydaktyczny

Ujścia moczowodów

Zlokalizuj je w obrębie trójkąta pęcherza

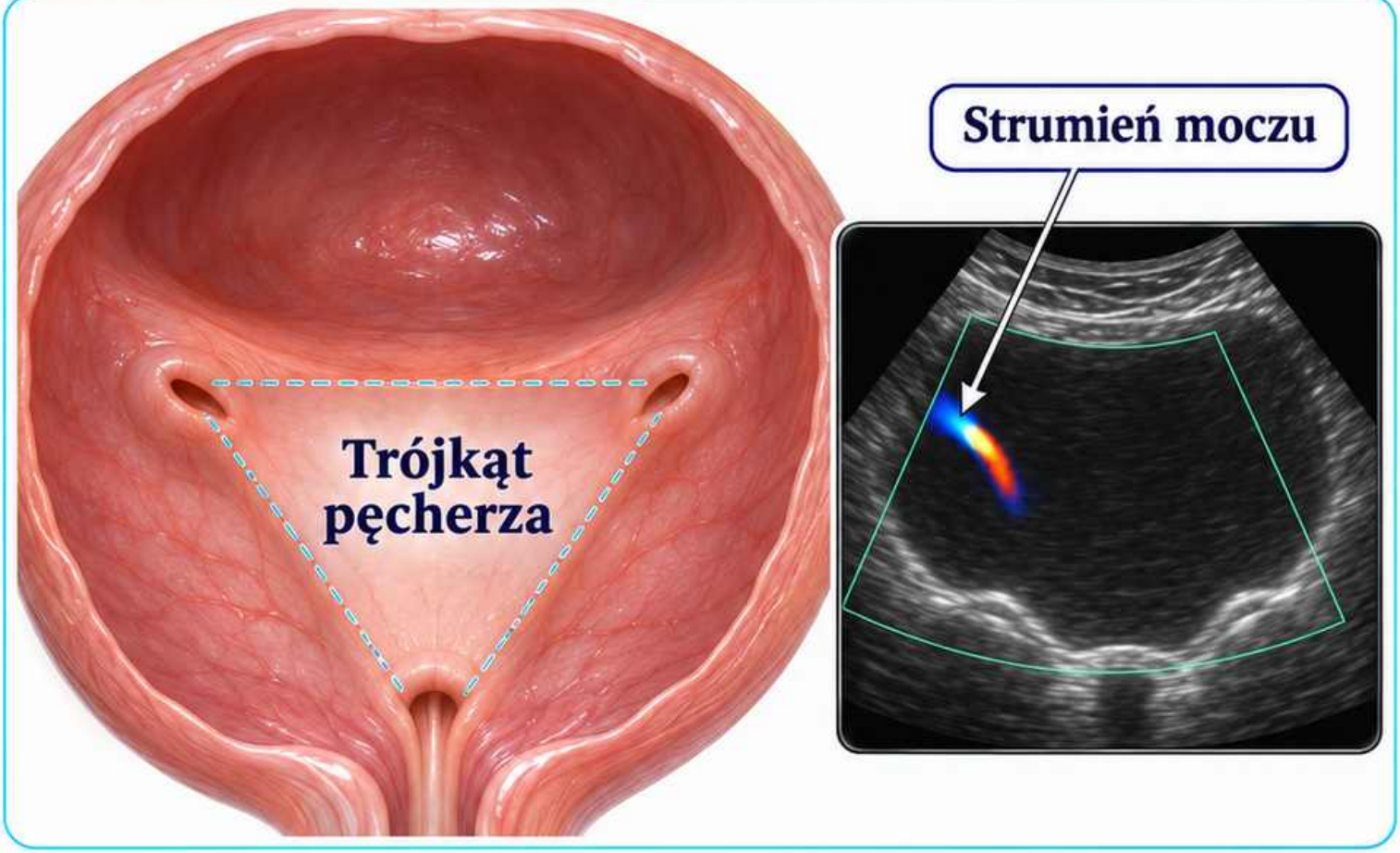

Ujścia leżą w tylno-bocznych częściach trójkąta pęcherza.

W kolorowym dopplerze można zobaczyć krótkotrwały strumień moczu do światła pęcherza.

Brak strumienia w krótkiej obserwacji nie wystarcza do stwierdzenia przeszkody.

Schemat dydaktyczny

Orientacja pęcherza

Powiąż widok z położeniem głowicy

Przekrój poprzeczny

Ustaw głowicę nad spojeniem łonowym i zlokalizuj pęcherz.



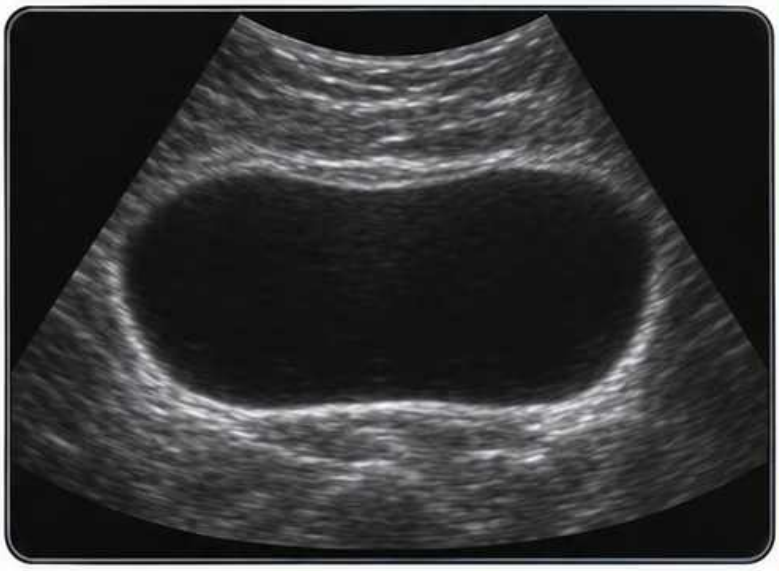

Przekrój podłużny

W przekroju podłużnym prześledź zarys od sklepienia do szyi pęcherza.



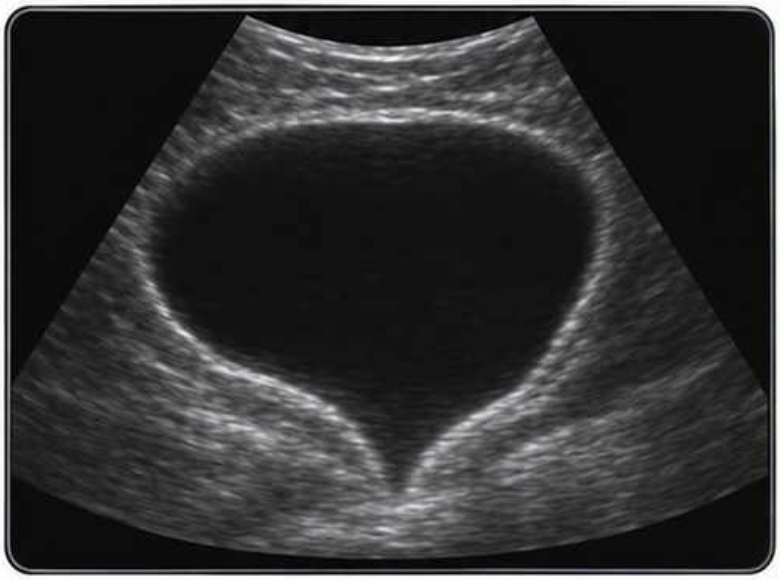

W przekroju poprzecznym przejrzyj obie strony i zarys ścian.

Schemat dydaktyczny

Ściana pęcherza

Oceń zarys w odniesieniu do wypełnienia

Słabo wypełniony pęcherz może mieć pozornie grubszą i pofałdowaną ścianę.

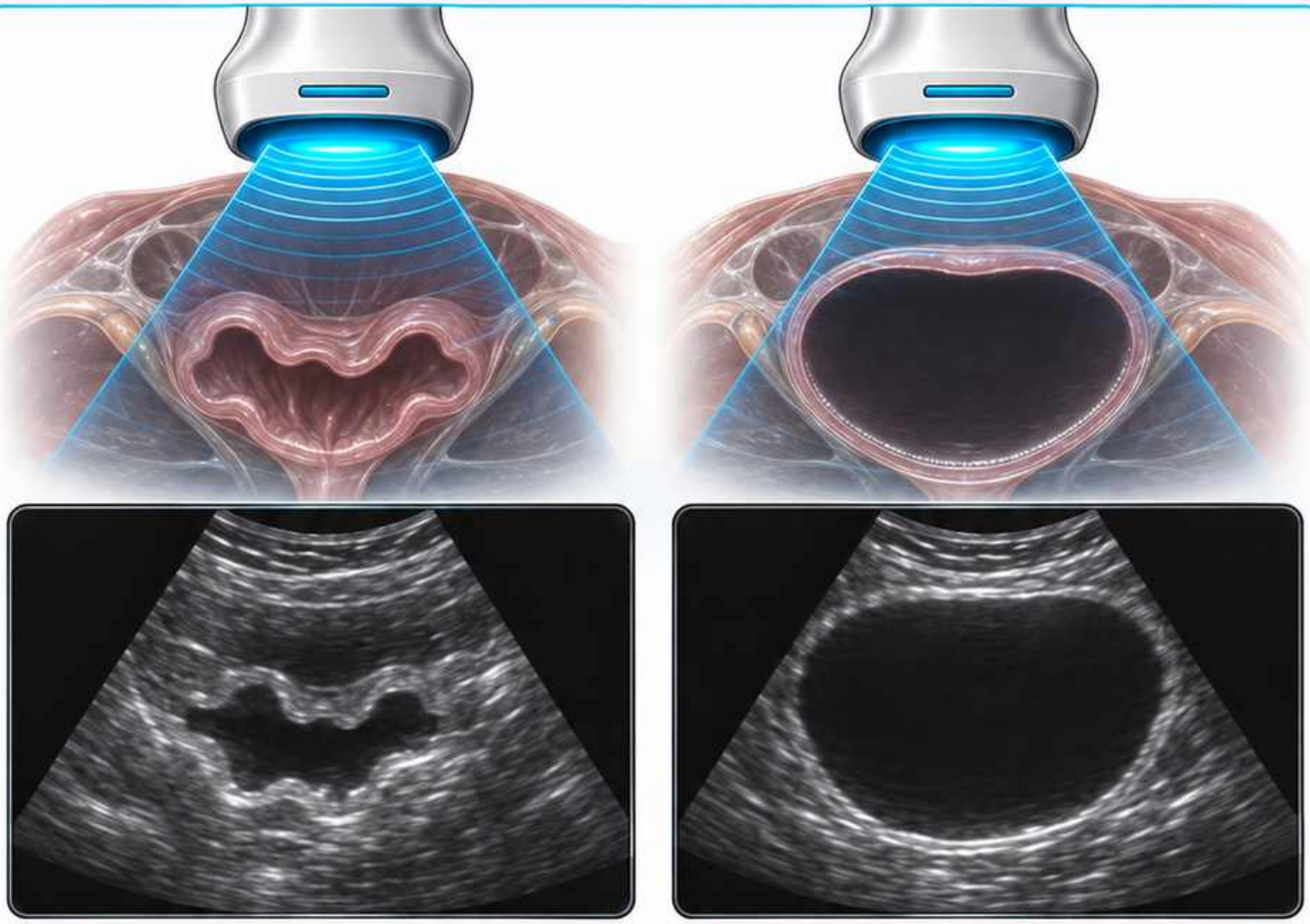

Słabe wypełnienie

Lepsze wypełnienie

Przy odpowiednim wypełnieniu oceń obrys i zwróć uwagę na zmiany ogniskowe.

Zapisz stopień wypełnienia i ewentualne ograniczenia oceny ściany.

Schemat dydaktyczny

Zmiany przyścienne

Sprawdź połączenie ze ścianą i ruchomość

Obejrzyj zmianę w dwóch płaszczyznach i opisz jej związek ze ścianą.

Połączenie ze ścianą

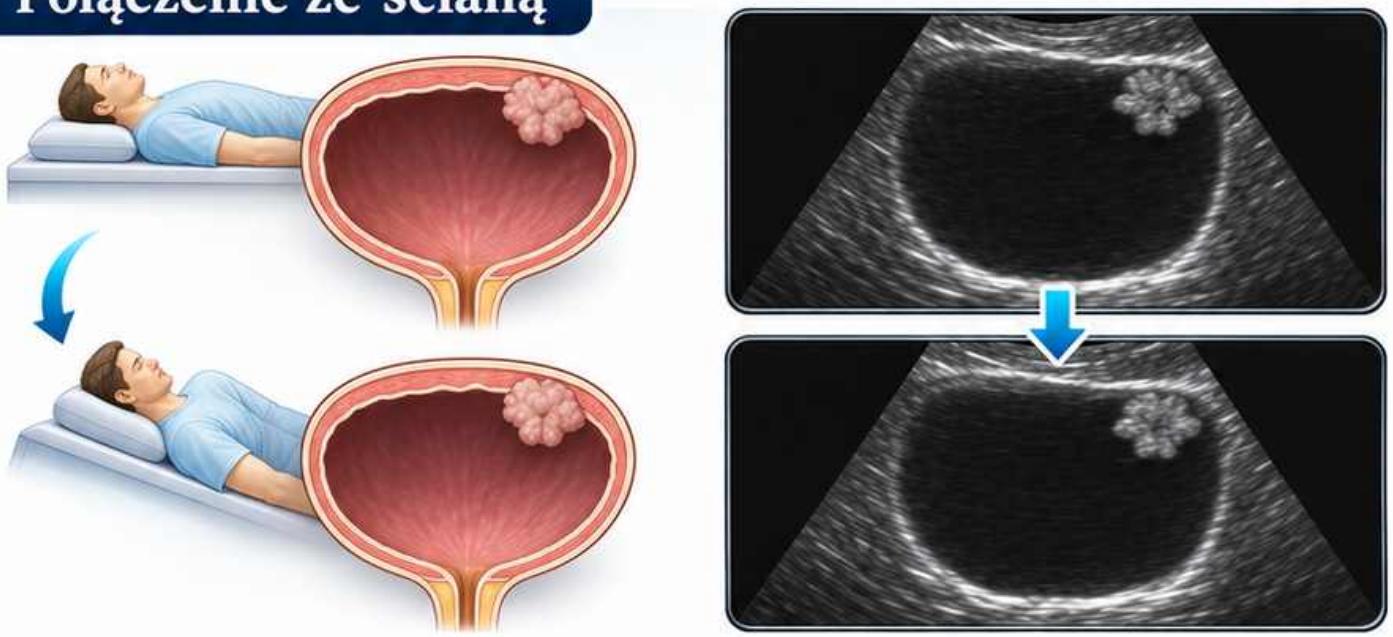

Ruchoma zawartość

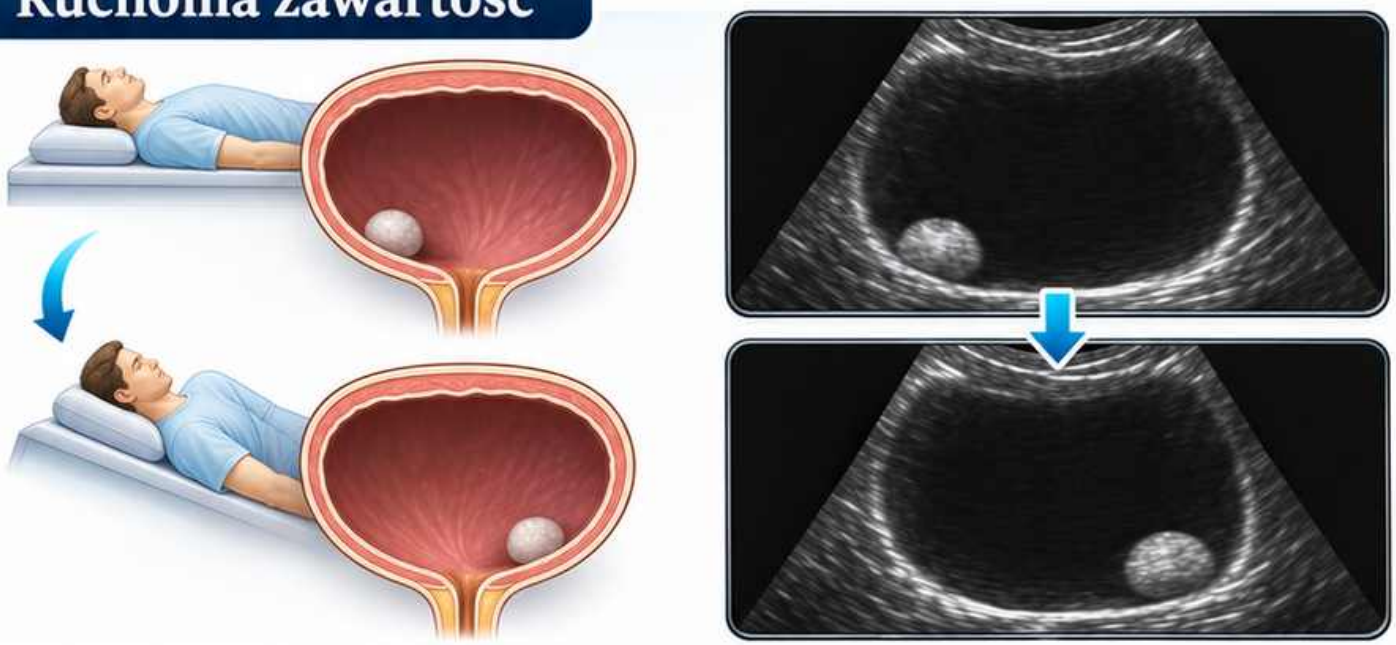

Zmiana pozycji badanego może ujawnić ruchomość części zawartości pęcherza.
W dopplerze szukaj przepływu. Brak wykrytego sygnału nie rozstrzyga o charakterze zmiany.

Schemat dydaktyczny

Objętość pęcherza

Użyj trzech wymiarów w prostopadłych płaszczyznach

W największym przekroju poprzecznym zmierz szerokość od prawej do lewej strony.



W przekroju podłużnym zmierz długość oraz wymiar przednio-tylny w najszerszym miejscu.

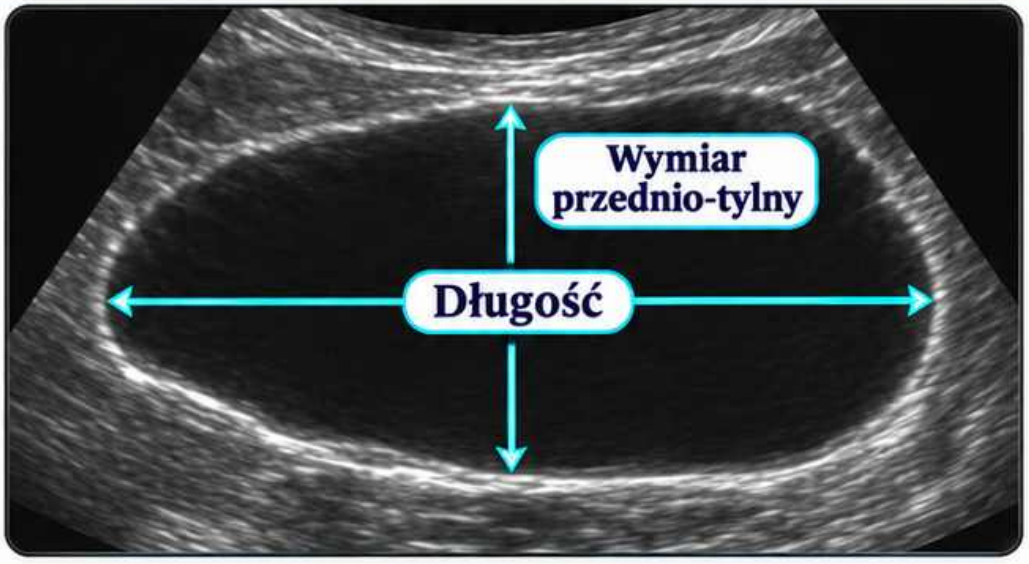

Funkcja aparatu szacuje objętość na podstawie wymiarów. Wynik zależy między innymi od kształtu pęcherza.

Schemat dydaktyczny

Zaleganie po mikcji

Zapisz objętość możliwie szybko po oddaniu moczu

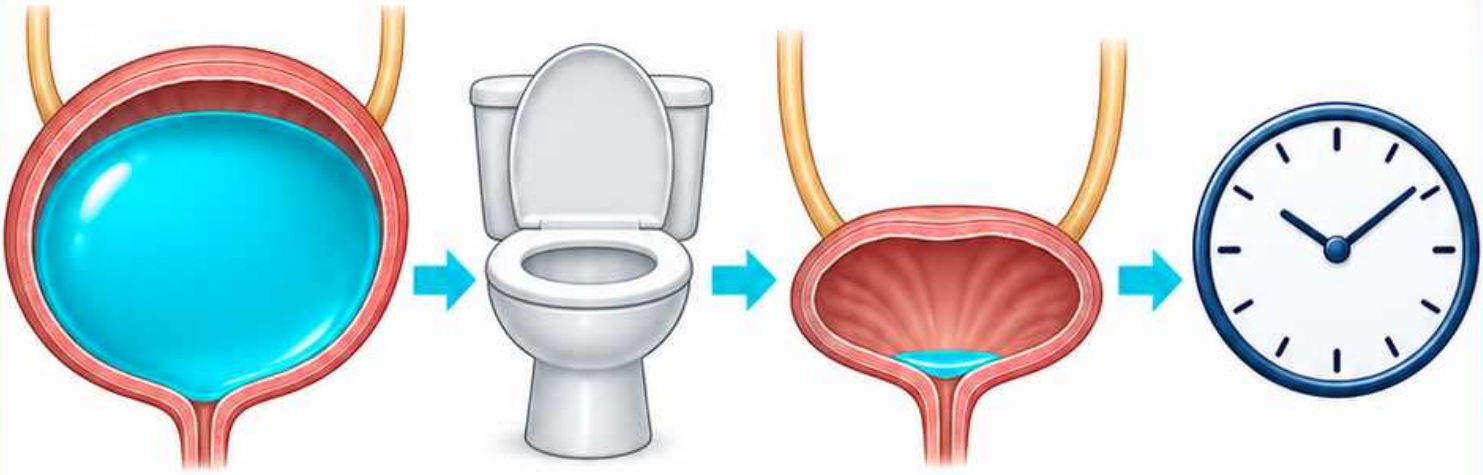

Przed mikcją | Mikcja | Pomiar po mikcji

Objętość po mikcji oszacuj na podstawie aktualnych wymiarów pęcherza.

Zanotuj wynik w mililitrach oraz odstęp między mikcją a pomiarem.

Wskaż, jeśli ocena była ograniczona przez trudny do uchwycenia zarys.

Prostata przezbrzusznie

Wypełniony pęcherz ułatwia dostęp

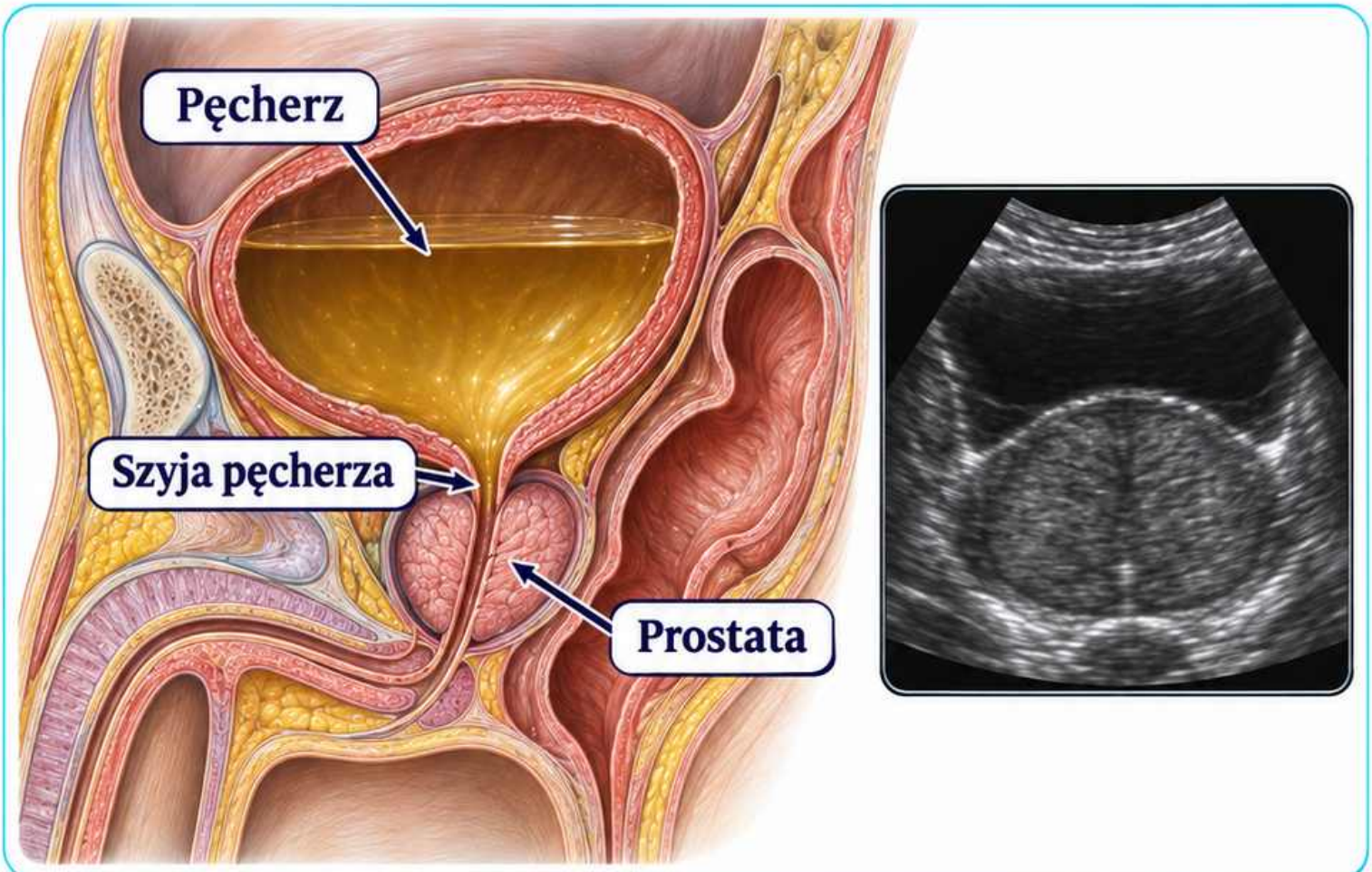

Gruczoł krokowy leży poniżej szyi pęcherza.

Uwidocznij obrys w płaszczyźnie poprzecznej i podłużnej. Z trzech prostopadłych wymiarów można oszacować objętość.

Wskaż dostęp przezbrzuszny i zapisz ograniczenia widoczności.

Schemat dydaktyczny

Opis nerek i dróg moczowych

Zapisz stronę, cechy obrazu i ograniczenia



W pełnym badaniu podaj dla każdej nerki długość, wygląd miąższu i stan układu zbiorczego.

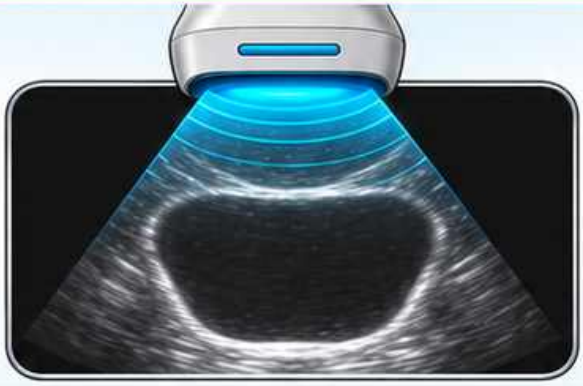

Opisz widoczne odcinki moczowodów oraz wypełnienie, ścianę i zawartość pęcherza.



Przy zmianie ogniskowej wskaż położenie, wymiary i istotne cechy. Odnotuj elementy nieocenione.

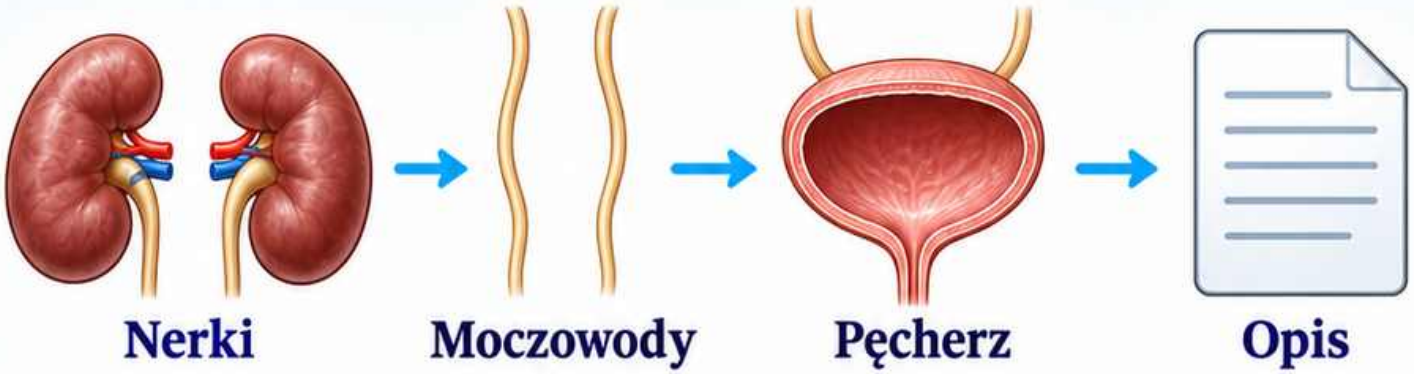

Schemat dydaktyczny

Ograniczenia oceny

Oddziel obserwację od zakresu badania

Zapisz, co ograniczało badanie, na przykład gaz jelitowy lub niewystarczające wypełnienie pęcherza.

Wymień stronę i strukturę, której nie udało się ocenić w pełni.

Przykład: „Dolny biegun lewej nerki częściowo przesłonięty przez gaz jelitowy”.

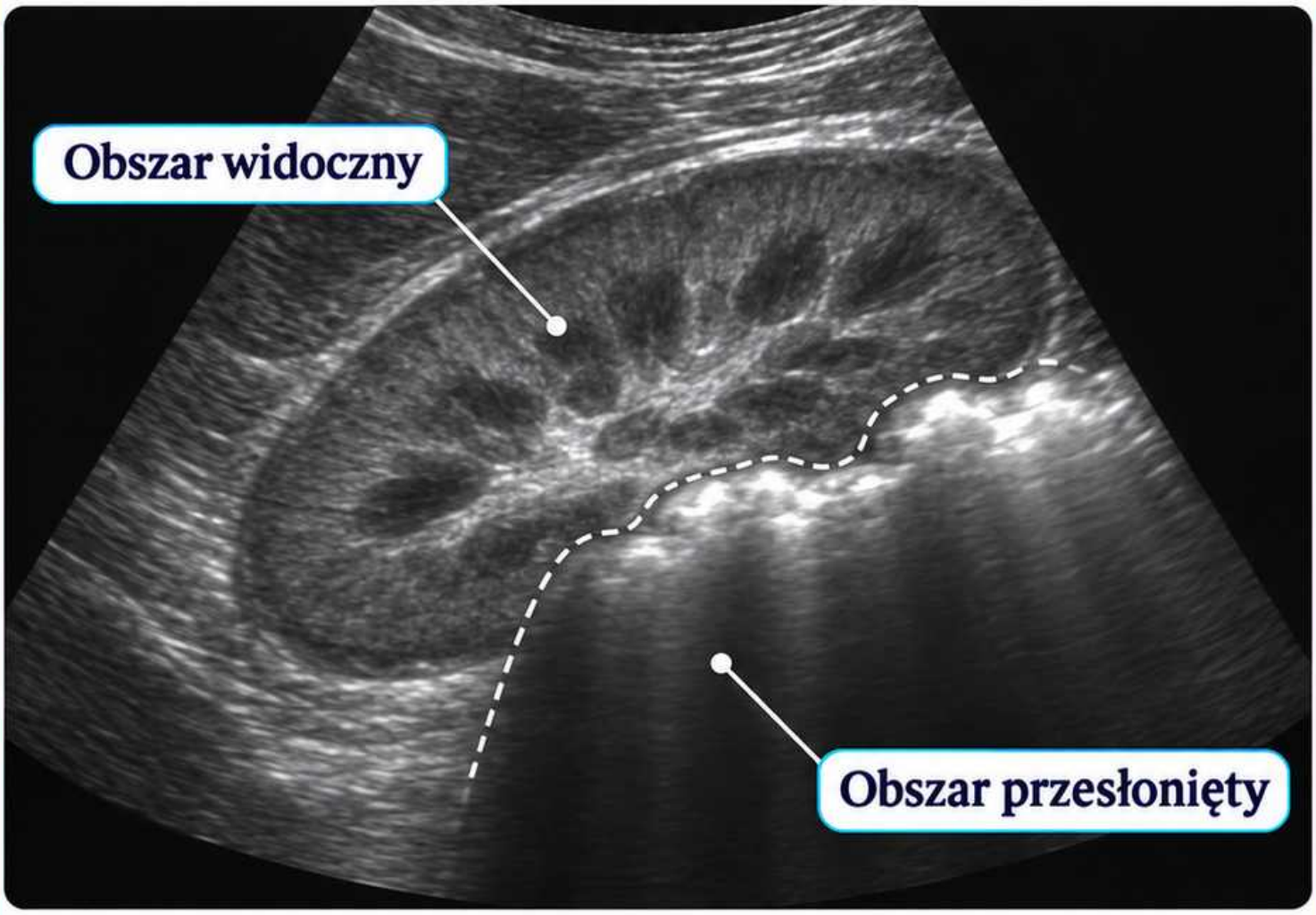

Schemat dydaktyczny

Moduł 4

USG ginekologiczne

Od przekroju miednicy do opisu przydatków

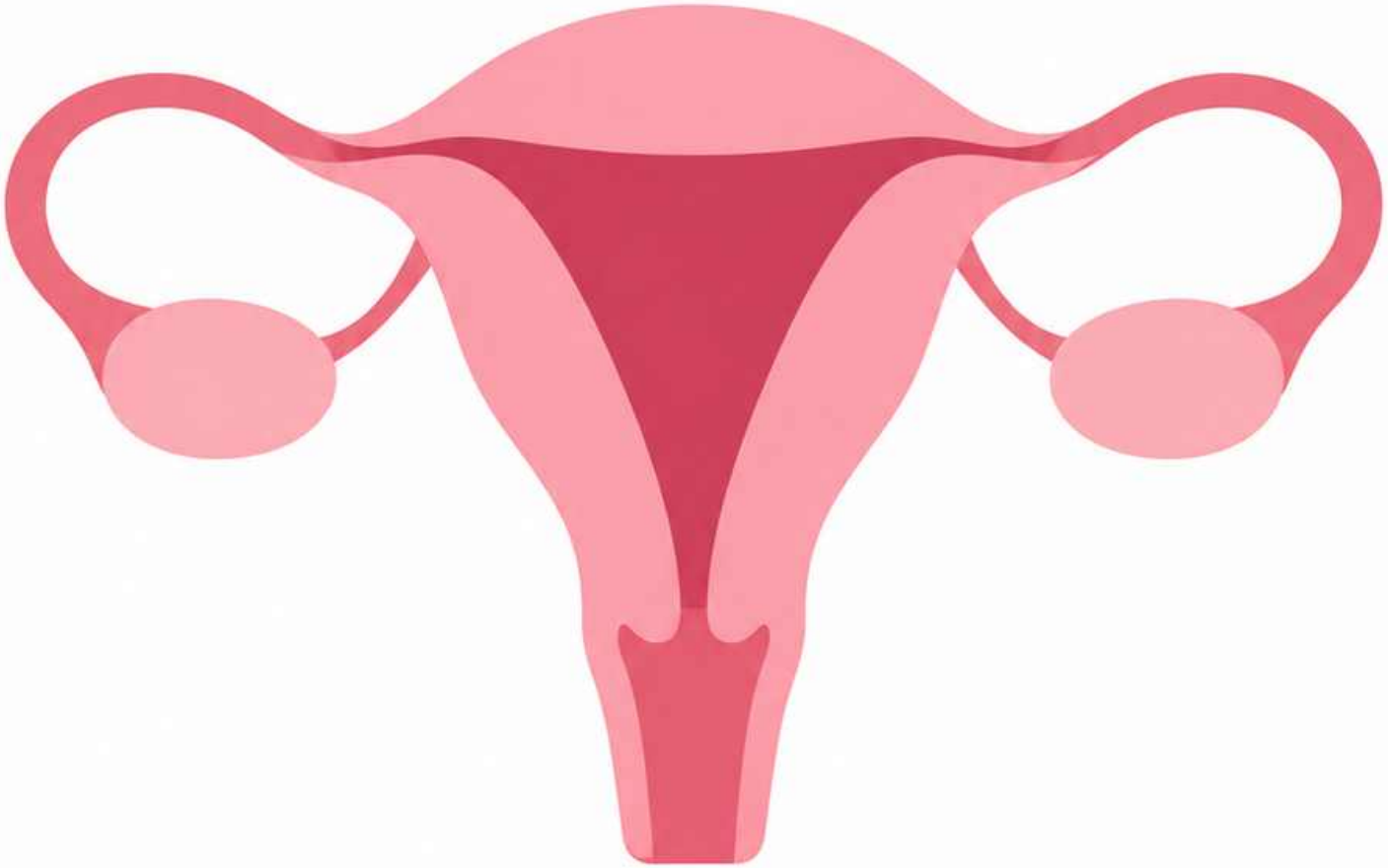



Macica i endometrium

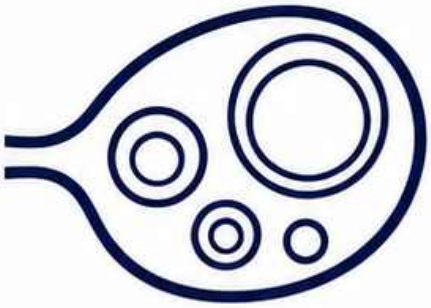

Jajniki i przydatki



Cechy zmian ogniskowych

Dostęp przezbrzuszny i przezpochwowy

Dwa uzupełniające się spojrzenia



Dostęp przezbrzuszny daje szerszy przegląd miednicy.

Wypełniony pęcherz może stanowić okno akustyczne w dostępie przezbrzusznym.



Dostęp przezpochwowy umożliwia ocenę struktur z bliska, zwykle po opróżnieniu pęcherza.

Schemat dydaktyczny

Orientacja głowicy

Połącz znacznik głowicy ze znacznikiem ekranu

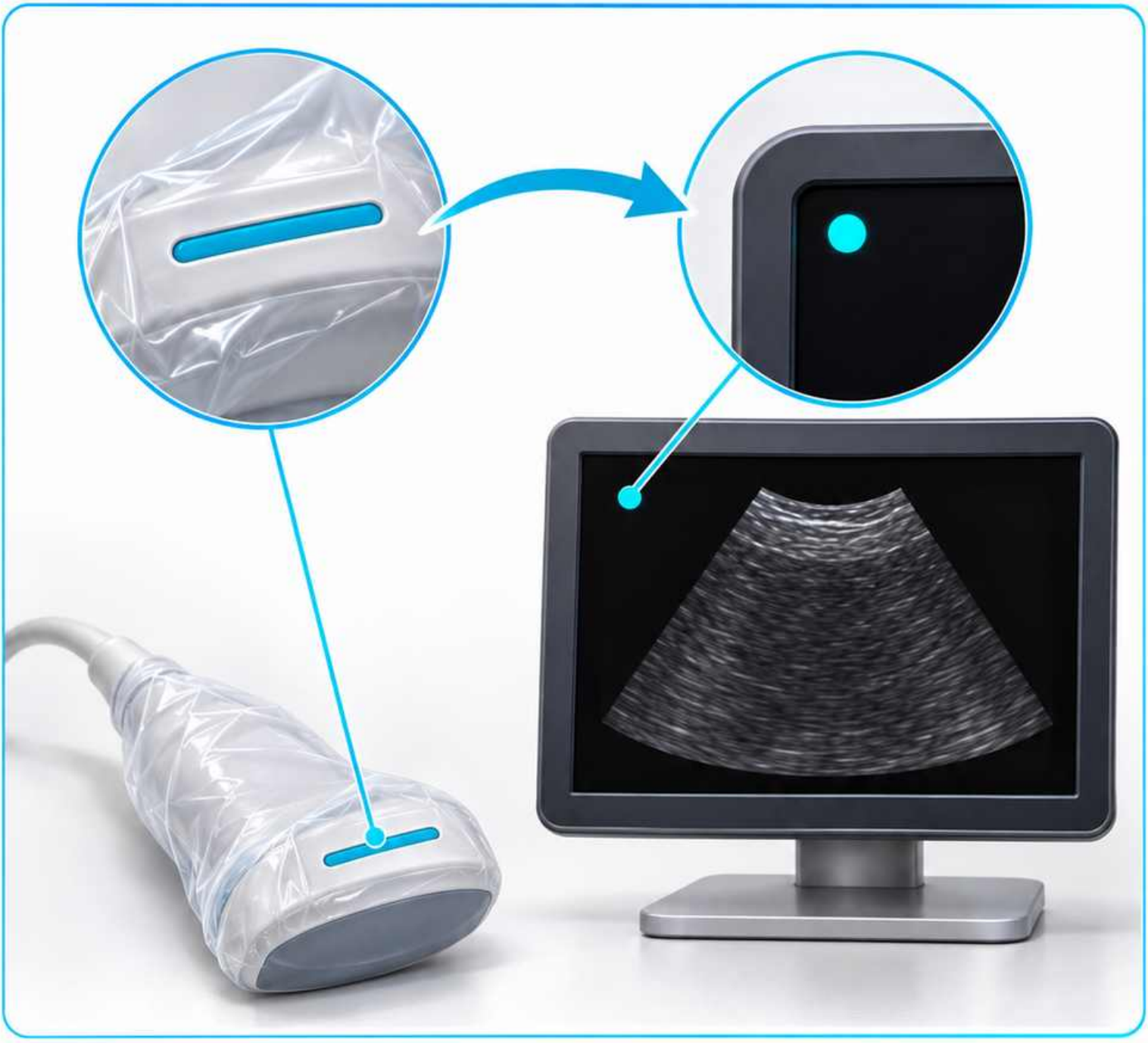

Sprawdź ustawienia orientacji właściwe dla aparatu i pracowni.

Przed oznaczeniem strony potwierdź płaszczyznę i położenie głowicy.

Schemat dydaktyczny

Macica strzałkowo

Pokaż dno, trzon i szyjkę w osi długiej

W przekroju pośrodkowym prześledź endometrium i kanał szyjki.

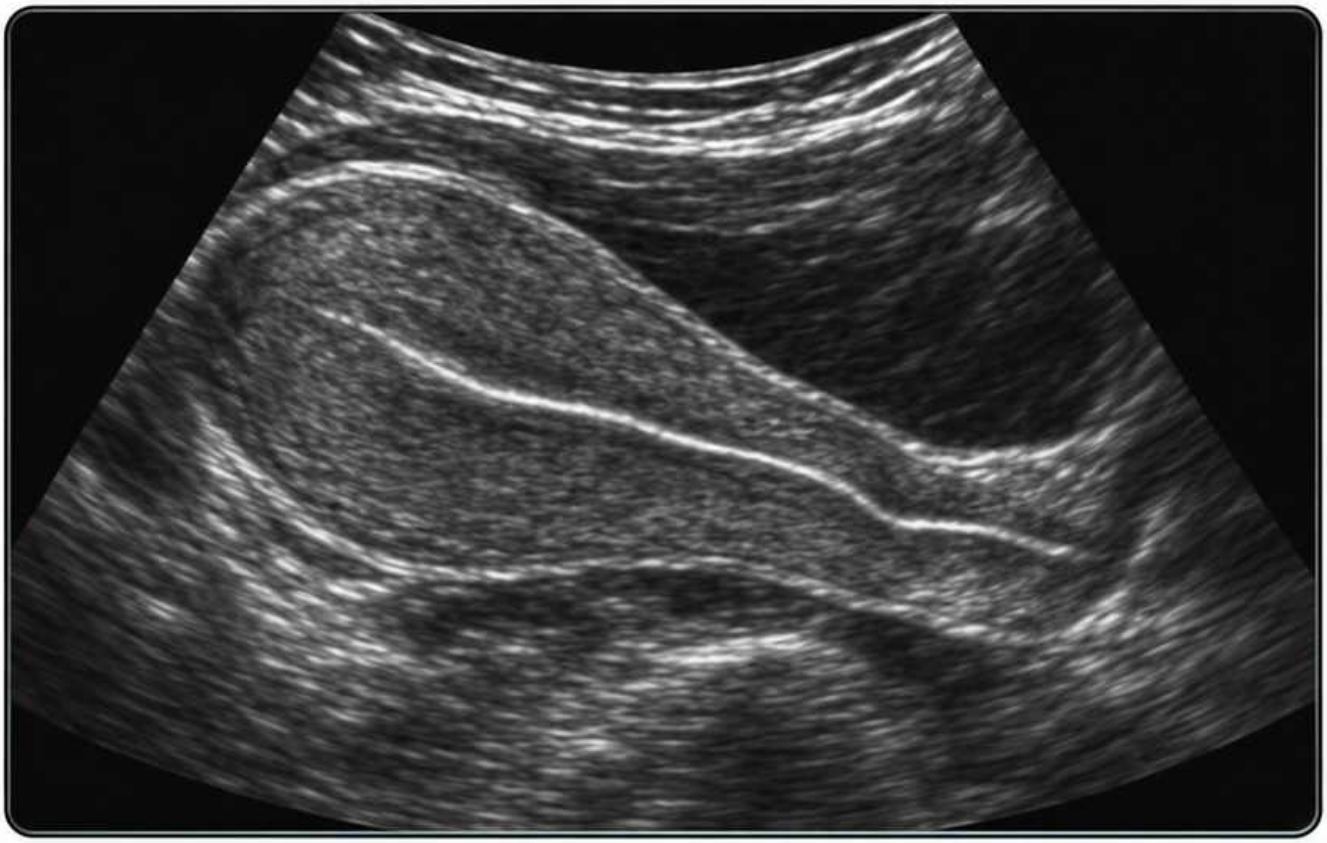

Przesuń płaszczyznę na boki, aby obejrzeć całą szerokość trzonu.

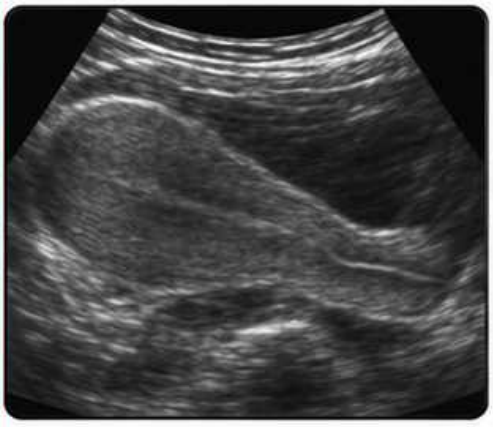

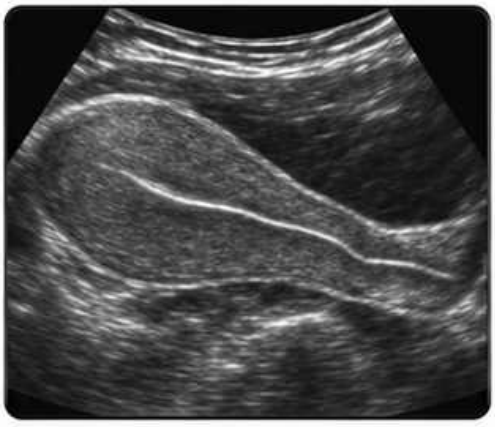

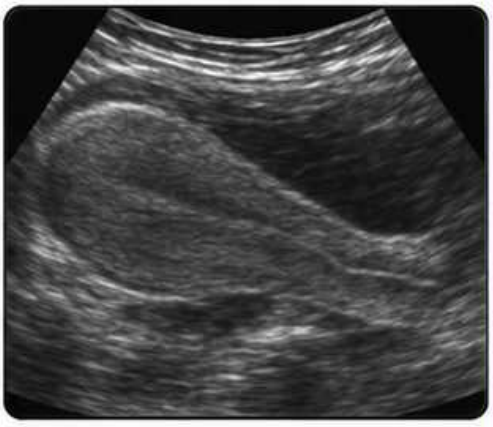

Schemat dydaktyczny

Macica poprzecznie

Przejrzyj narząd od dna do szyjki

Przekroje poprzeczne pozwalają ocenić szerokość i symetrię trzonu.

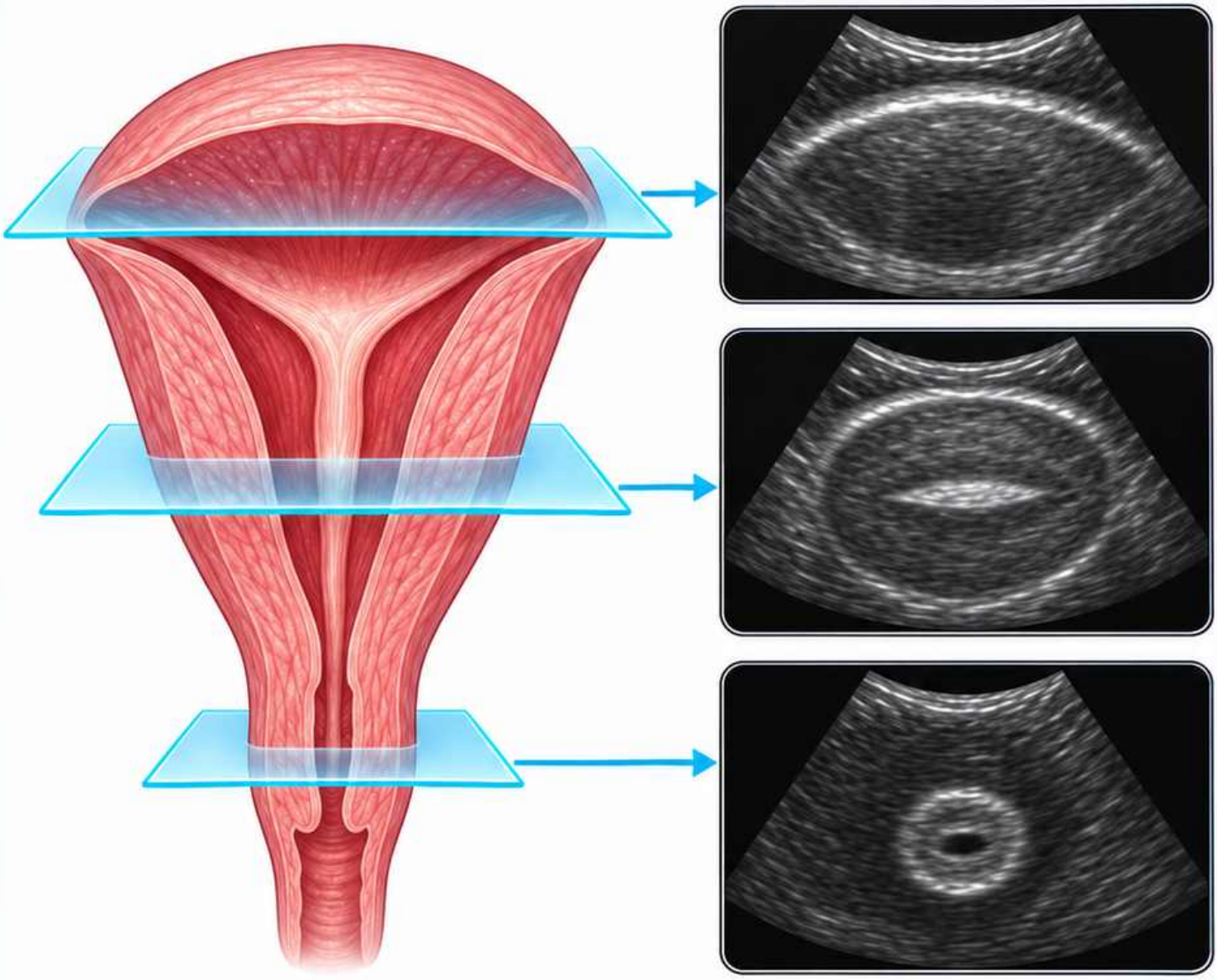

Przesuwaj płaszczyznę, zachowując orientację względem pacjentki.

Schemat dydaktyczny

Położenie i zgięcie macicy

Oceń dwie różne relacje osi

Wersja określa pochylenie osi szyjki względem osi pochwy.

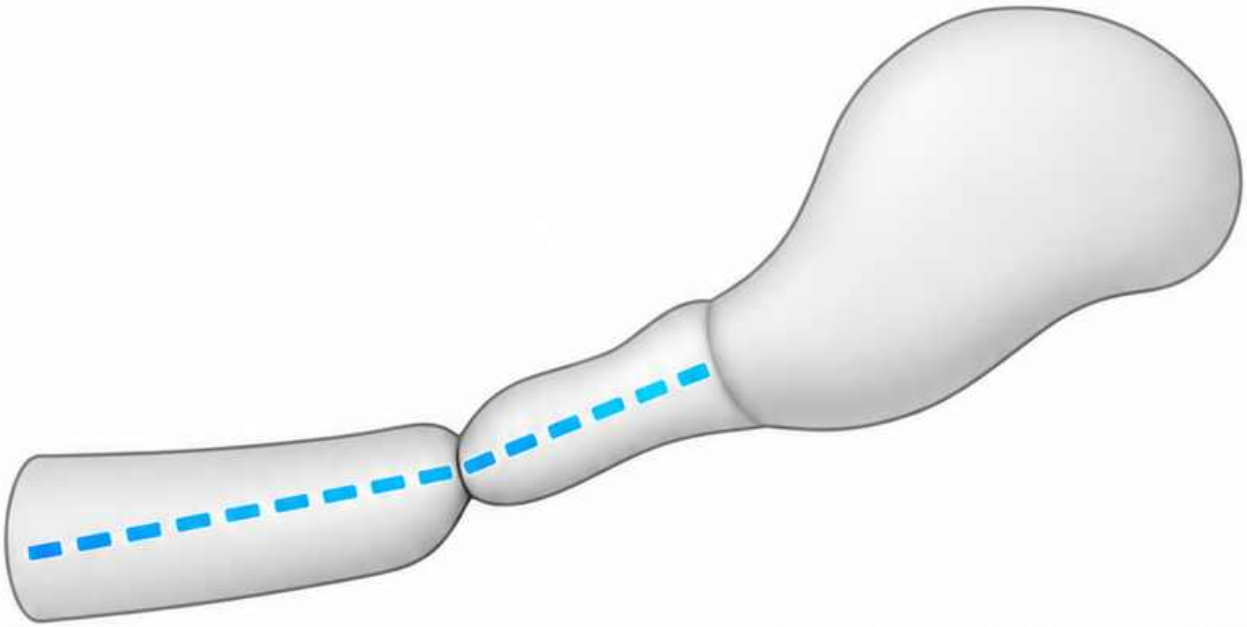

Fleksja opisuje zgięcie osi trzonu względem osi szyjki.

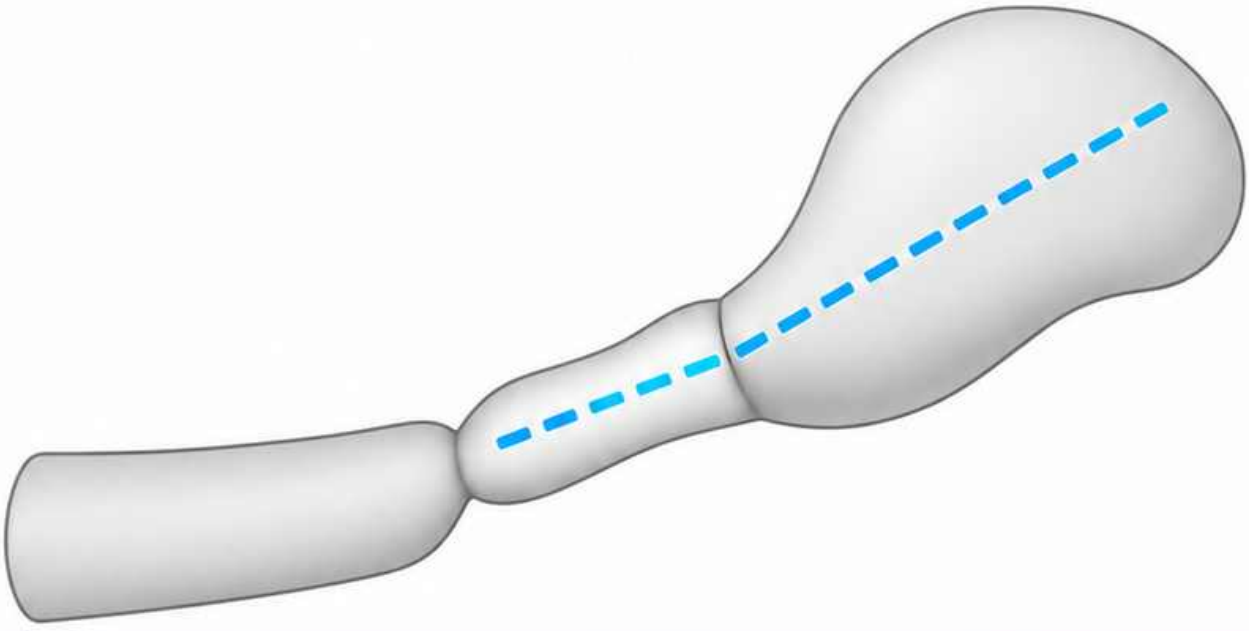

Schemat dydaktyczny

Pomiary macicy

Mierz w osiach narządu

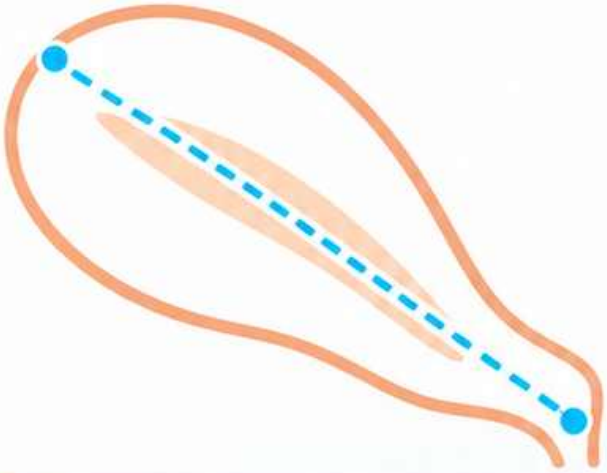

Długość mierz w przekroju strzałkowym od dna do ujścia zewnętrznego szyjki, jeśli jest widoczne.



Wymiar przednio-tylny mierz prostopadle do podłużnej osi endometrium.

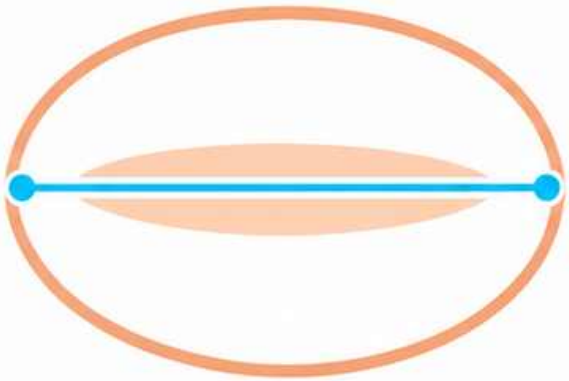

Szerokość mierz w przekroju poprzecznym w najszerszym miejscu.

Schemat dydaktyczny

Szyjka macicy

Rozpoznaj kanał i jego ujścia

Prześledź kanał od ujścia wewnętrznego do zewnętrznego.

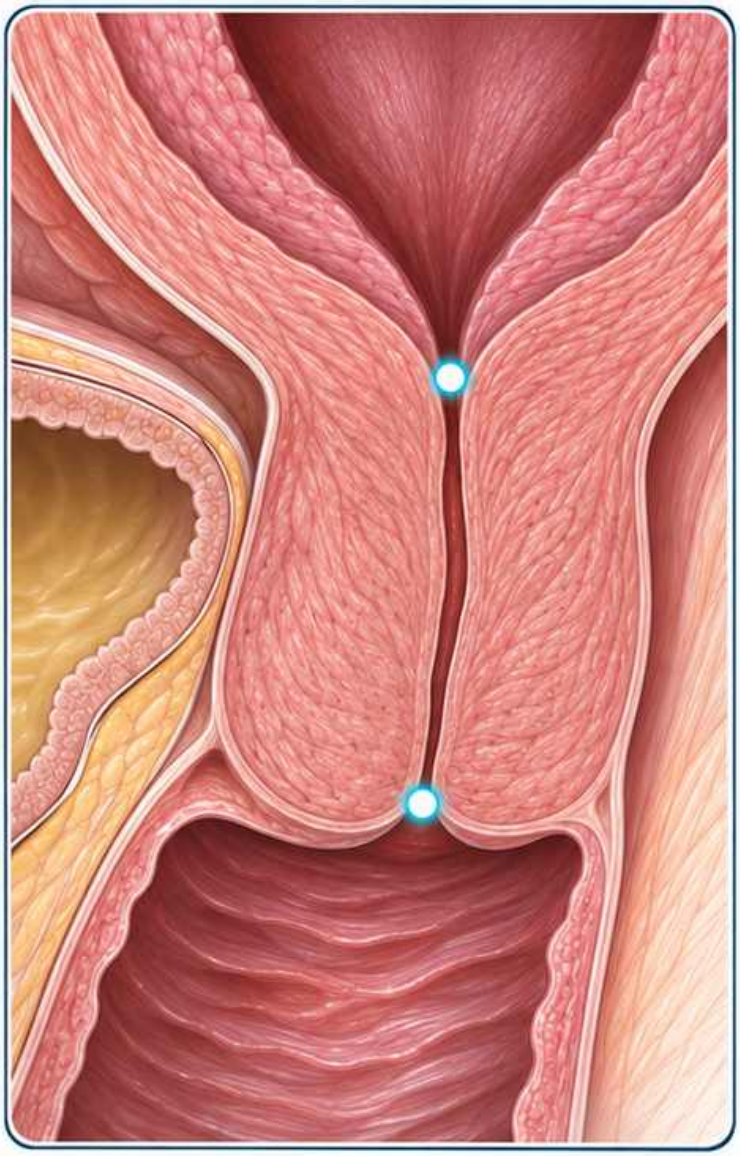

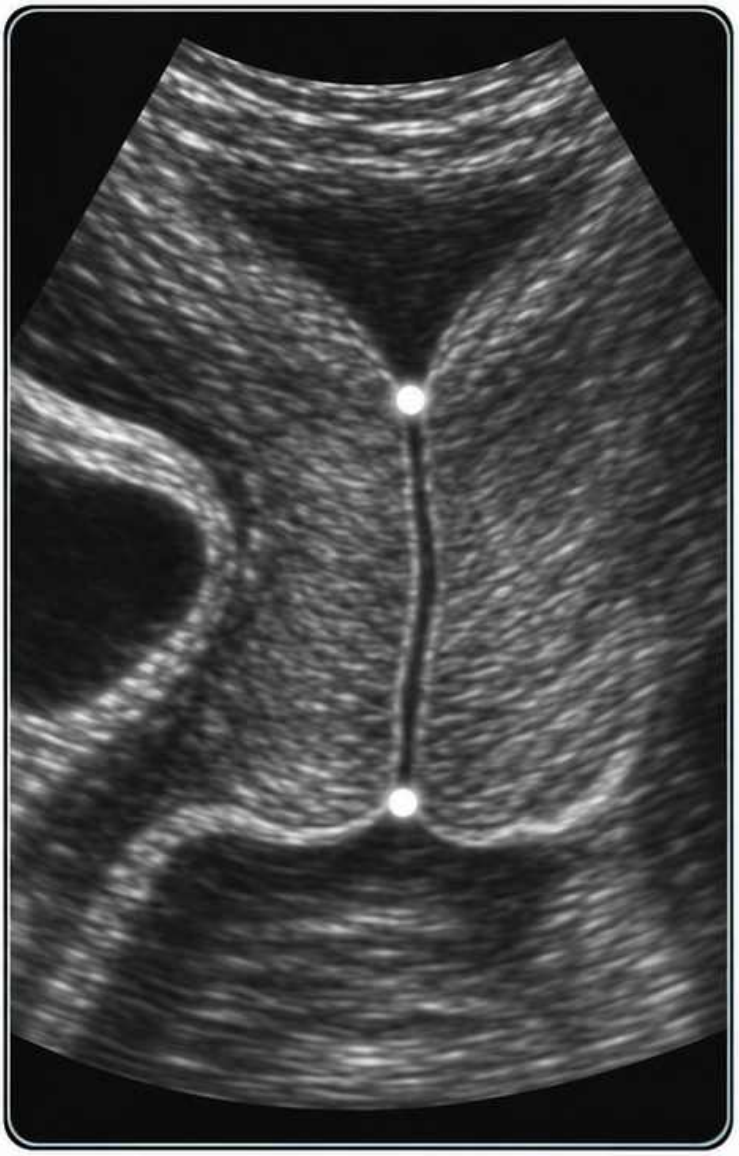

Odróżnij zarys szyjki od sąsiadujących ścian pochwy i pęcherza.

Schemat dydaktyczny

Pomiar endometrium

Znajdź maksymalną grubość obu warstw

W najgrubszym miejscu w przekroju strzałkowym mierz prostopadle do osi endometrium, między jego granicami z mięśniówką.

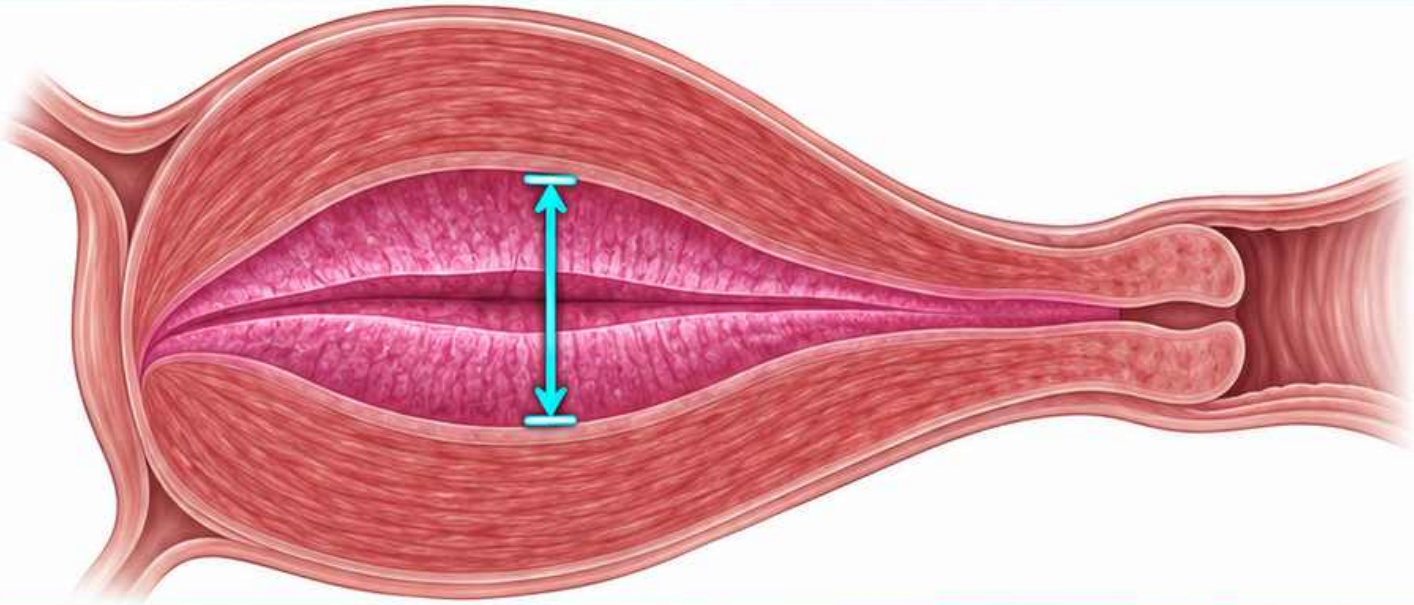

Jeśli jama zawiera płyn, zmierz obie warstwy w tej samej płaszczyźnie. Dodaj ich grubości bez płynu.

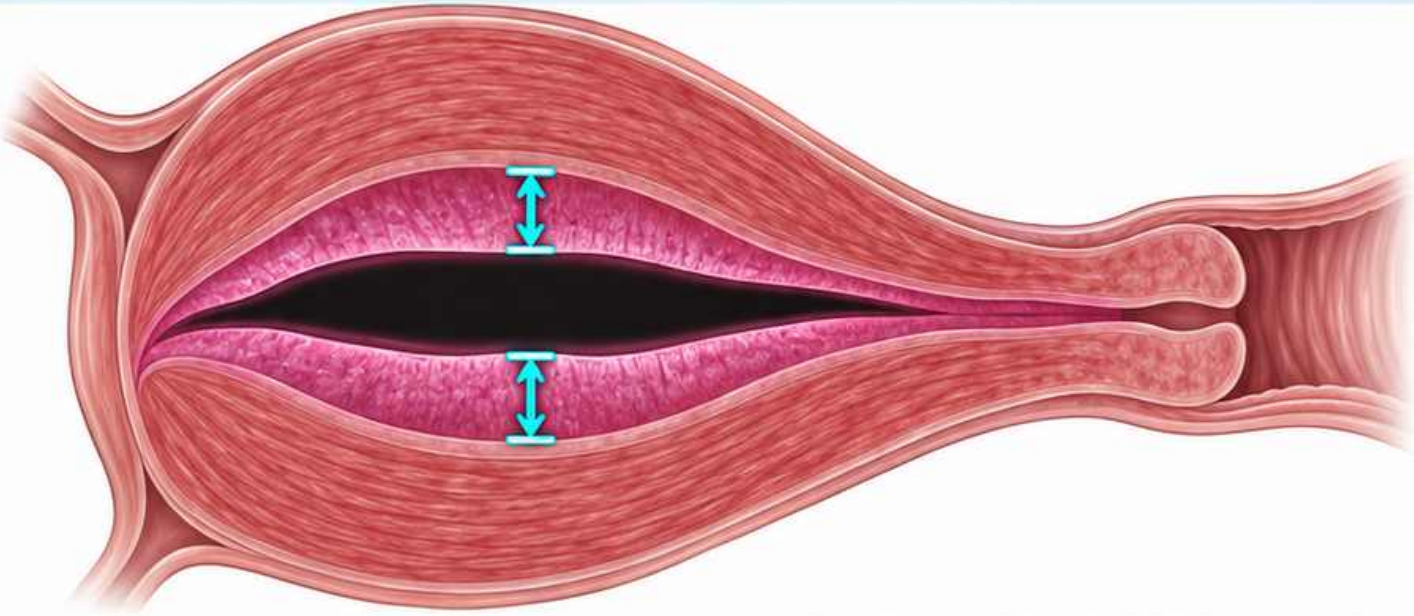

Schemat dydaktyczny

Endometrium w cyklu

Uwzględnij fazę cyklu

W późnej fazie proliferacyjnej może pojawić się obraz trójlinijny.

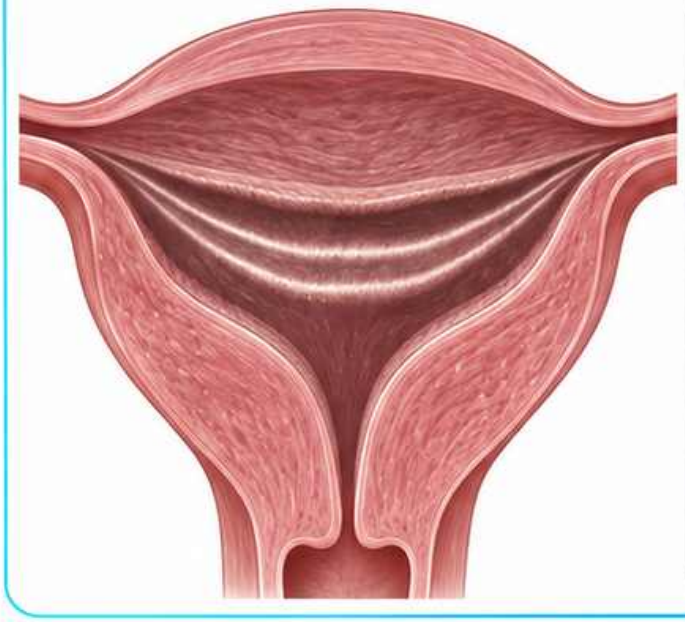

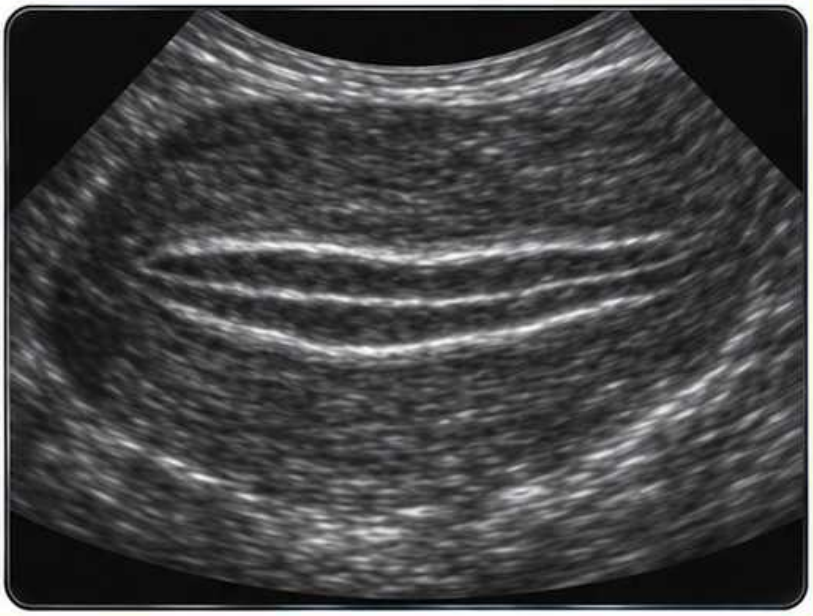

W fazie wydzielniczej endometrium zwykle staje się bardziej echogeniczne.



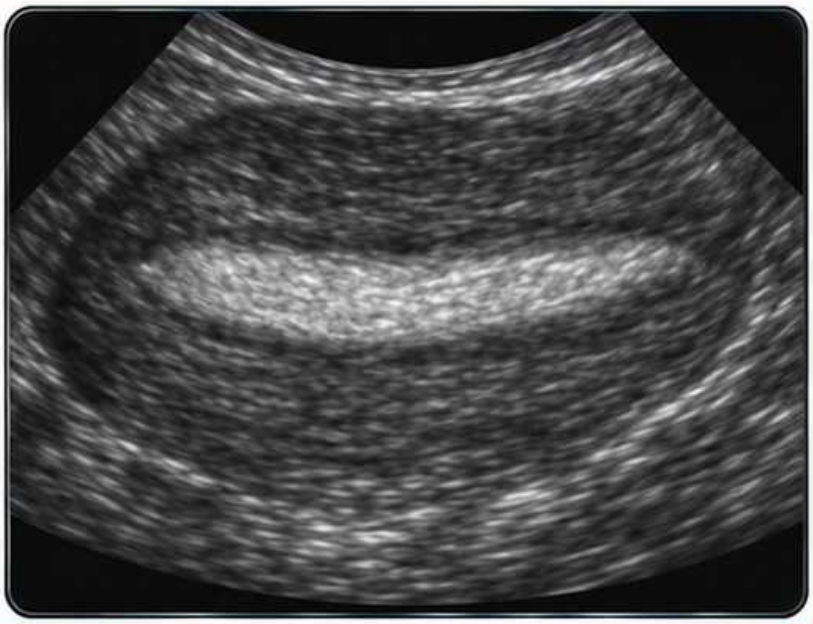

Schemat dydaktyczny

Granica endometrium i mięśniówki

Prześledź obie granice w przekroju

Oceń regularność przejścia endometrium w mięśniówkę.

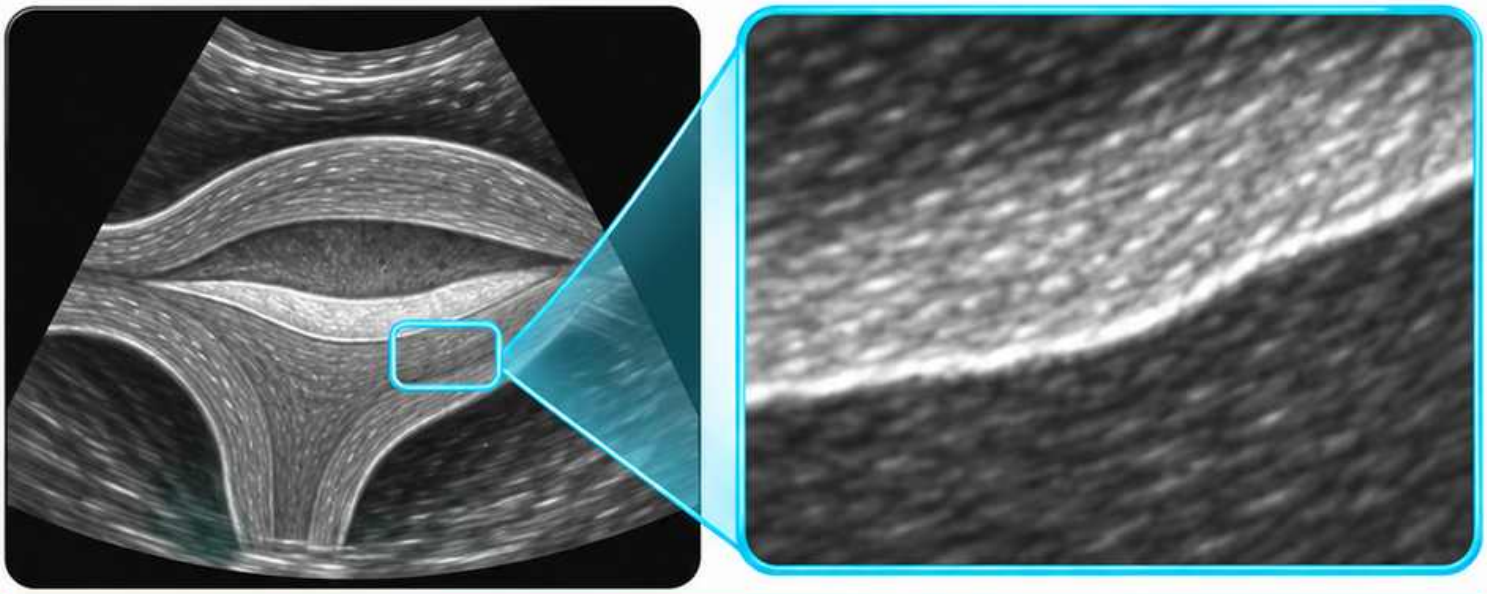

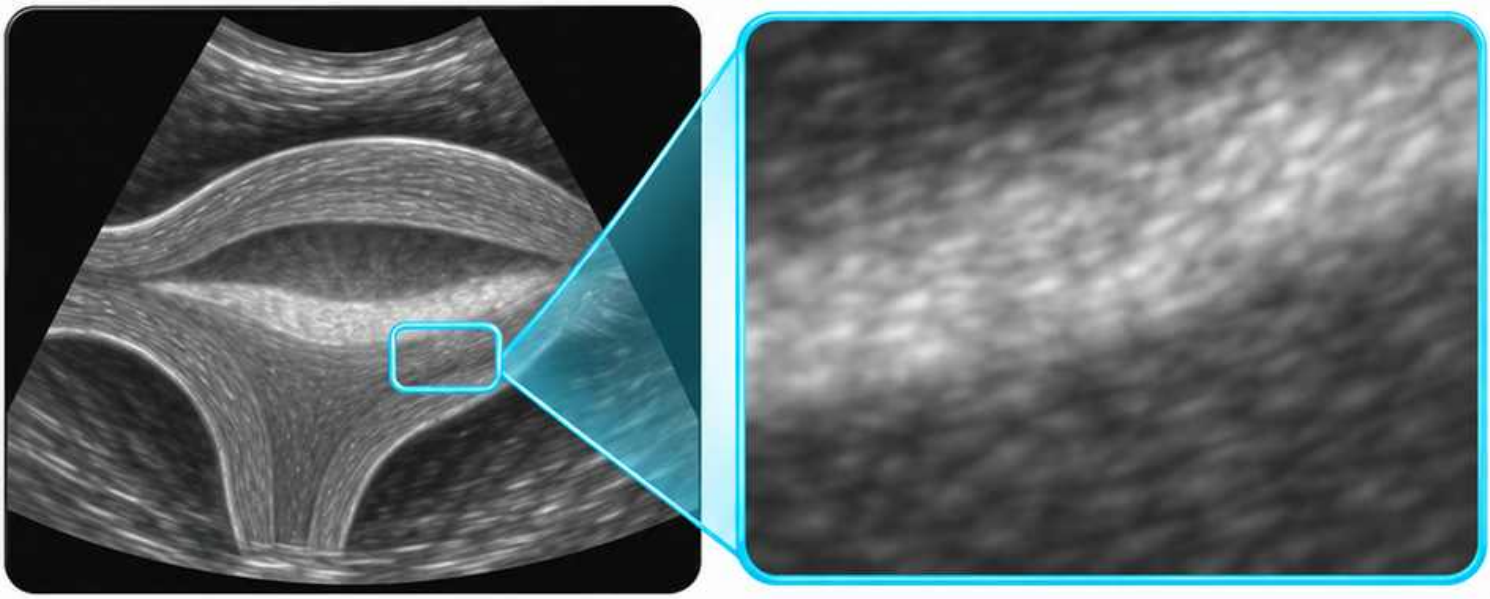

Jeśli granic nie widać na tyle dobrze, by wykonać pomiar, zapisz, że pomiar był niemożliwy.

Schemat dydaktyczny

Ognisko w jamie macicy

Ustal punkt wyjścia i relację do jamy

Opisz położenie, wymiary i echogeniczność ogniska.

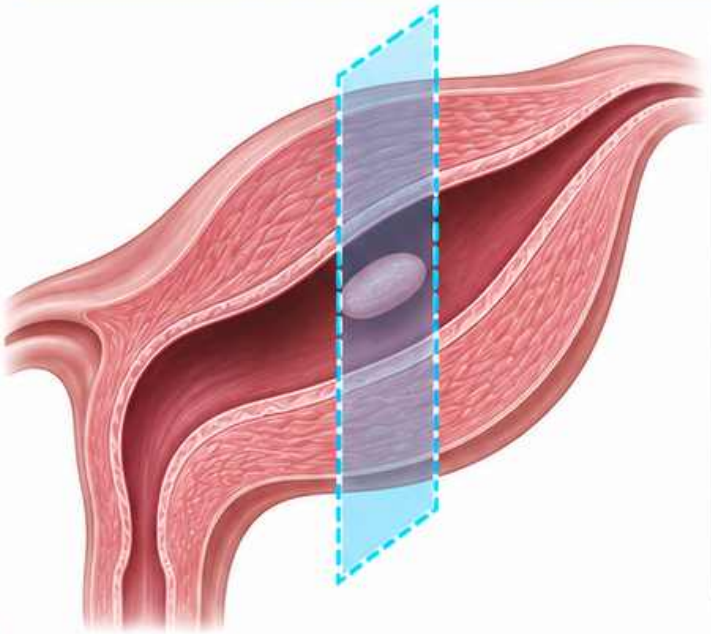



Sprawdź w drugim przekroju, czy zmiana jest widoczna w jamie.

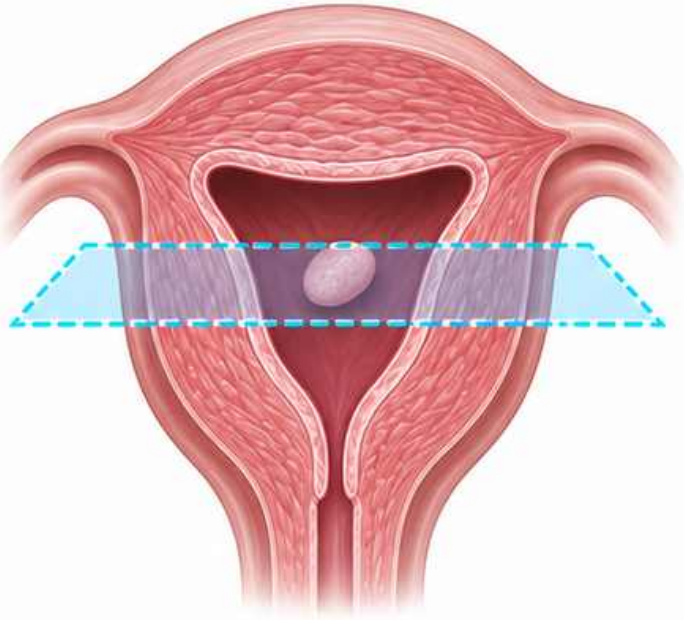



Schemat dydaktyczny

Lokalizacja mięśniaka

Opisz relację do endometrium i surowicówki

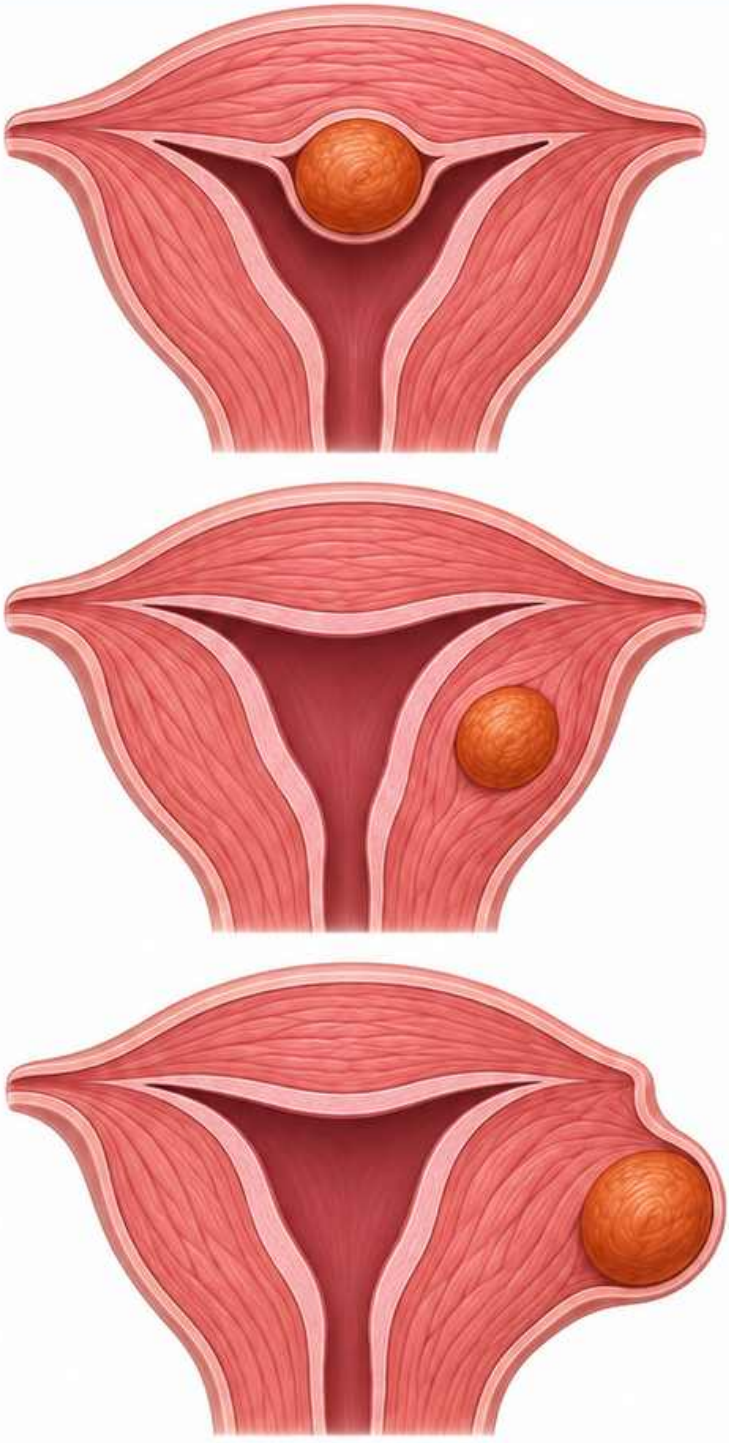

Wskaż ścianę macicy oraz poziom zmiany.

Określ, czy zmiana przylega do jamy lub uwypukla obrys zewnętrzny.

Schemat dydaktyczny

Wymiary mięśniaka

Zapisz trzy prostopadłe wymiary

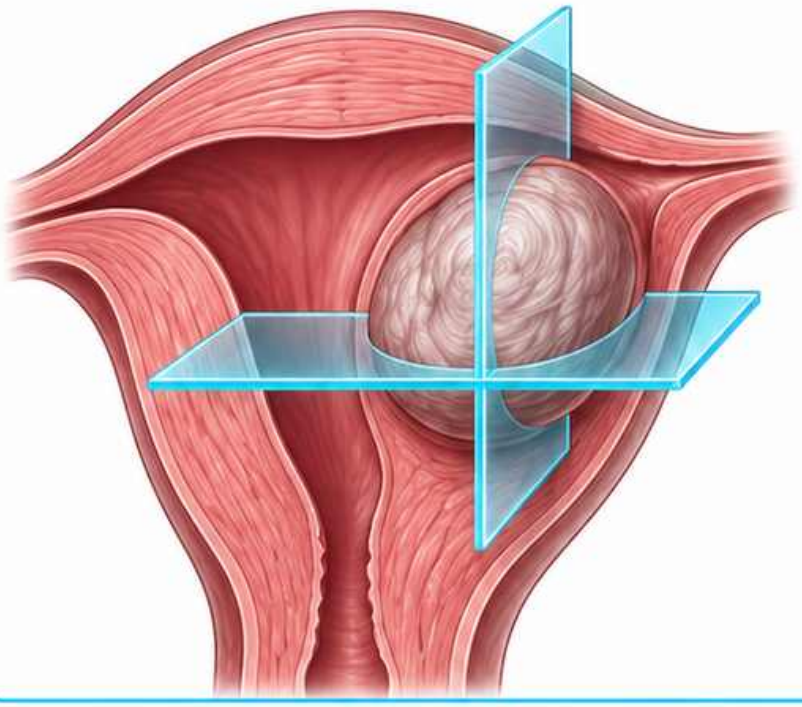

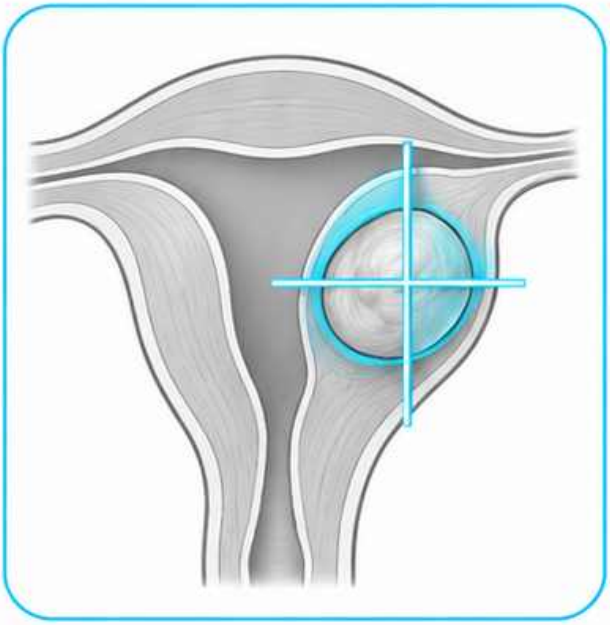

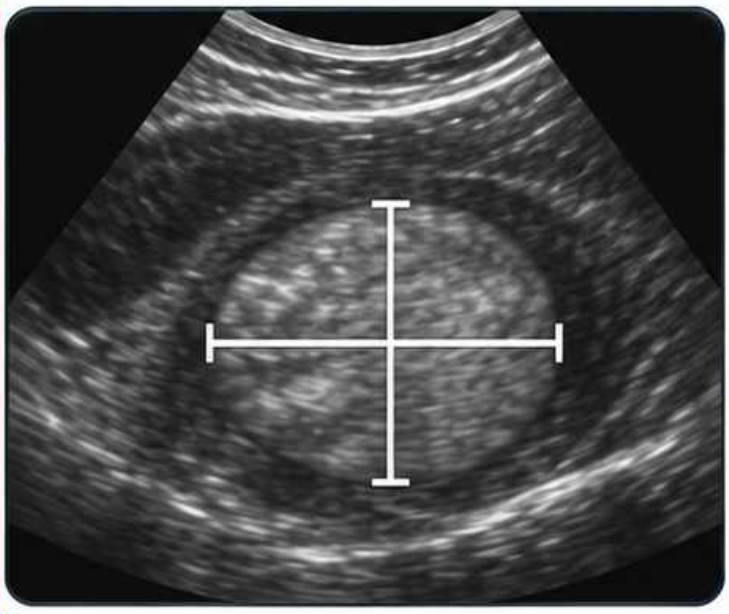

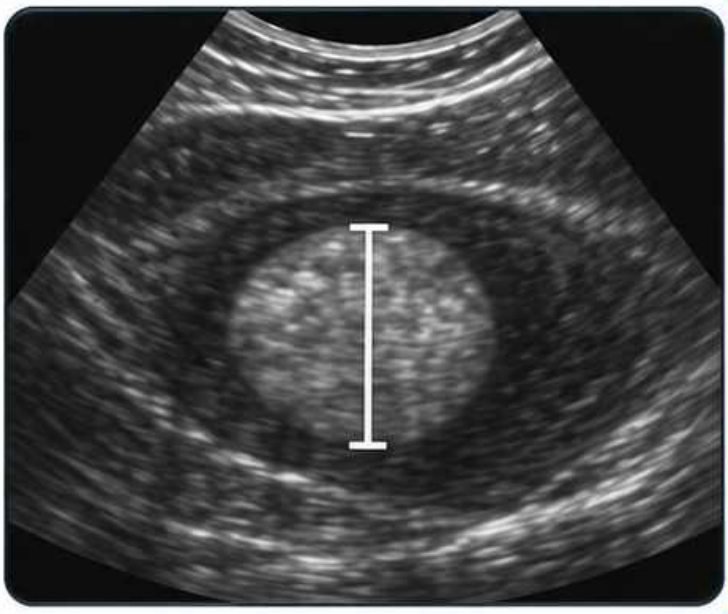

Dobierz dwa przekroje, które pokazują największy zarys zmiany.

W badaniu porównawczym upewnij się, że mierzysz to samo ognisko.

Schemat dydaktyczny

Niejednorodna mięśniówka

Opisz rozkład widocznych cech

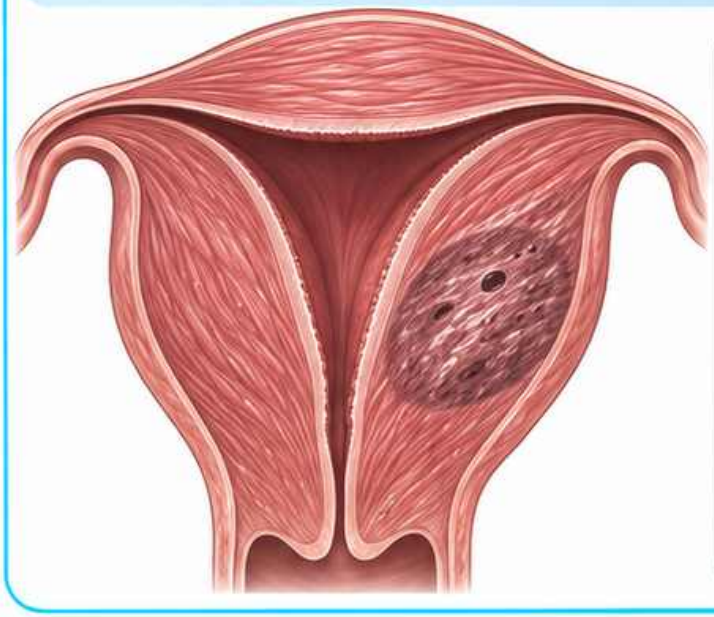

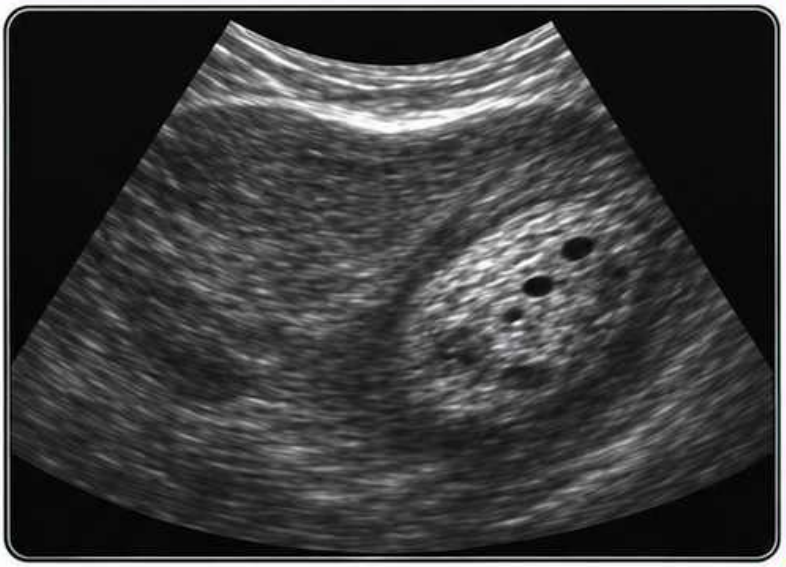

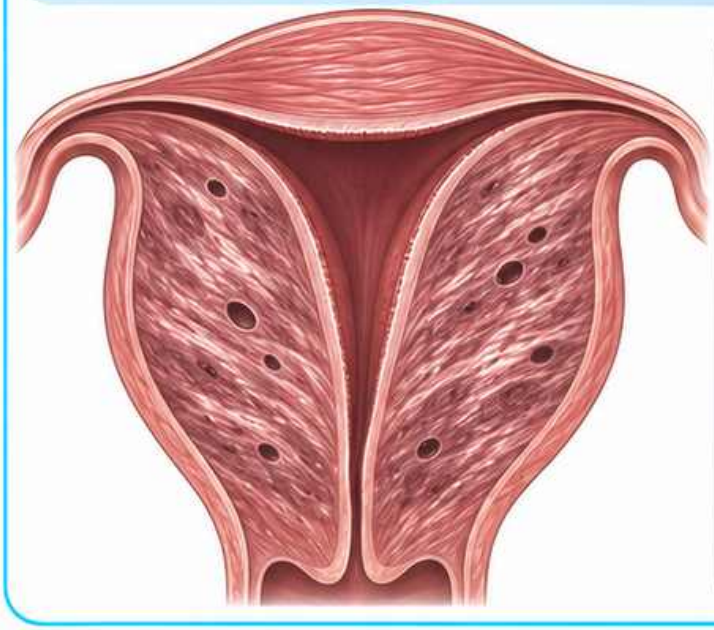



Oceń, czy niejednorodność ma charakter ogniskowy czy rozlany.

Zwróć uwagę na asymetrię ścian, cienie i drobne przestrzenie płynowe.

Schemat dydaktyczny

Lokalizacja jajnika

Rozpoznaj jajnik względem macicy i ściany miednicy

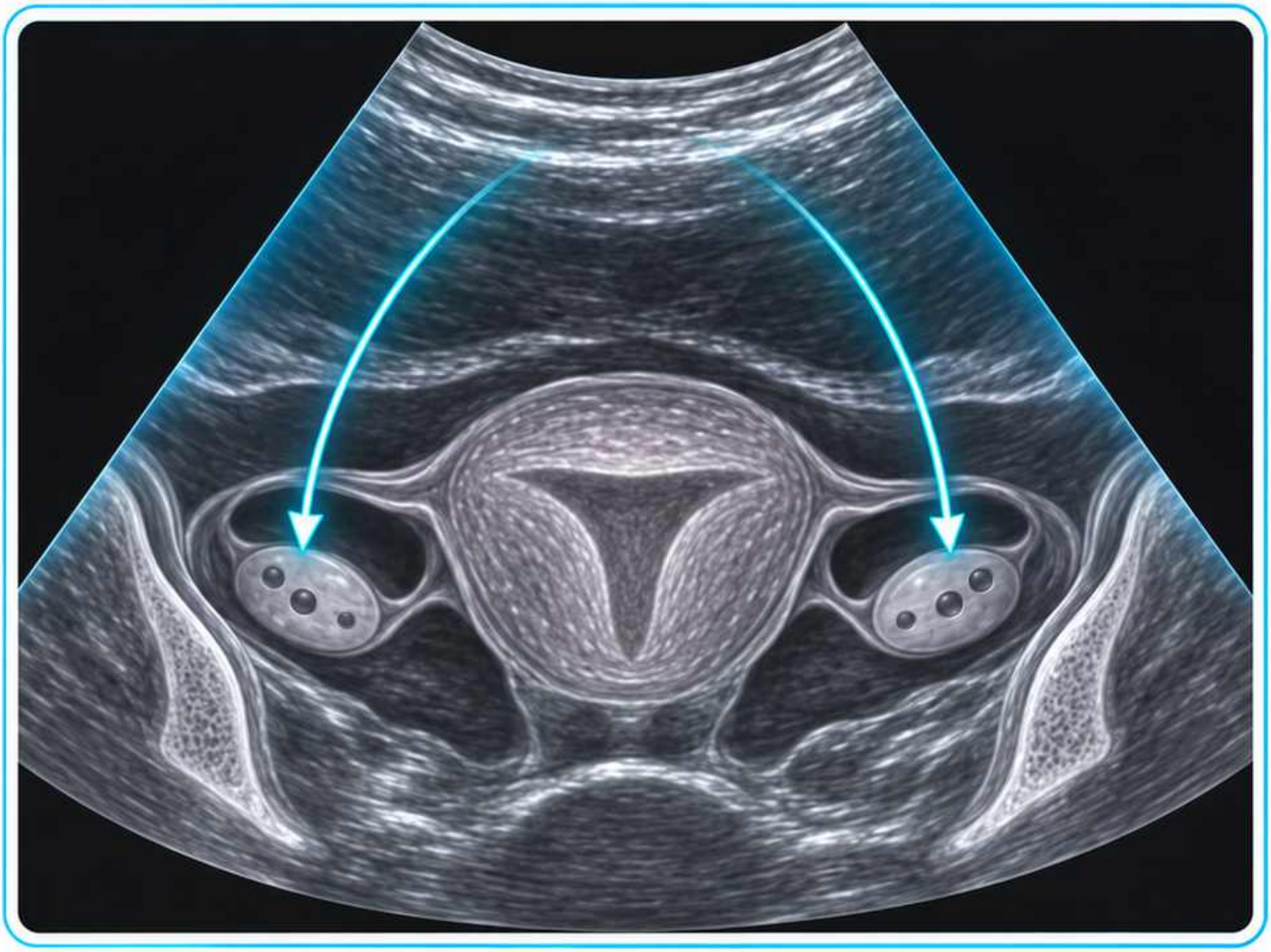



Szukaj przydatków po obu stronach macicy.



Pęcherzyki mogą ułatwić rozpoznanie jajnika.

Schemat dydaktyczny

Pomiary jajnika

Ustaw znaczniki na zewnętrznym obrysie

Zapisz trzy prostopadłe wymiary w dwóch płaszczyznach.

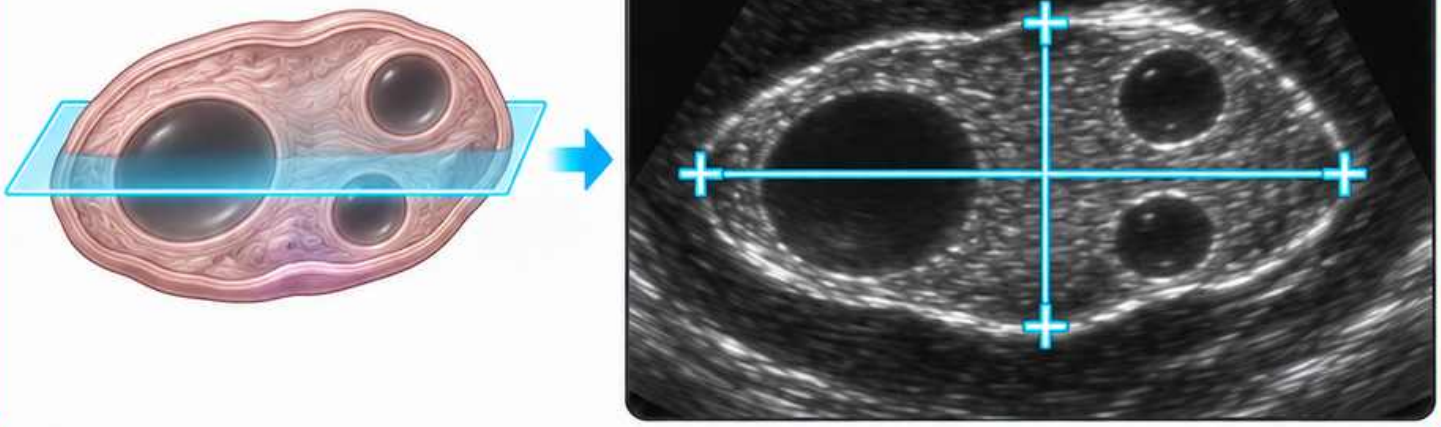

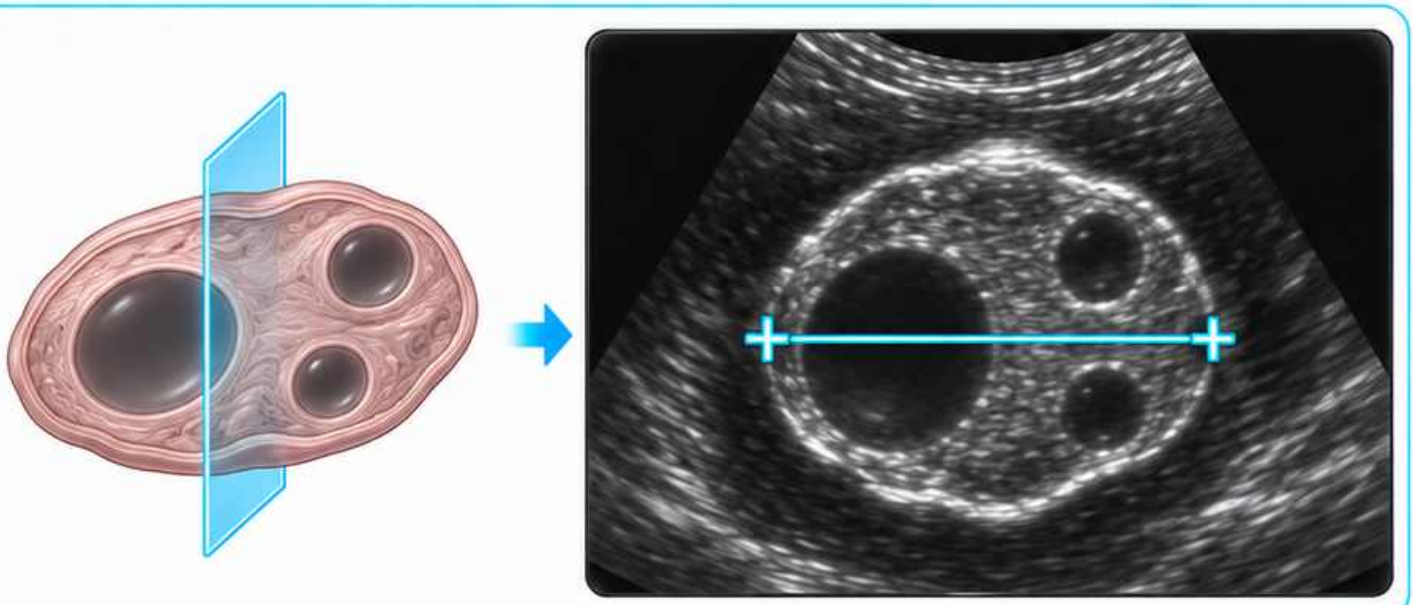

W dokumentacji zawsze oznacz stronę.

Schemat dydaktyczny

Pęcherzyk dominujący

Obejrzyj bezechową przestrzeń w jajniku

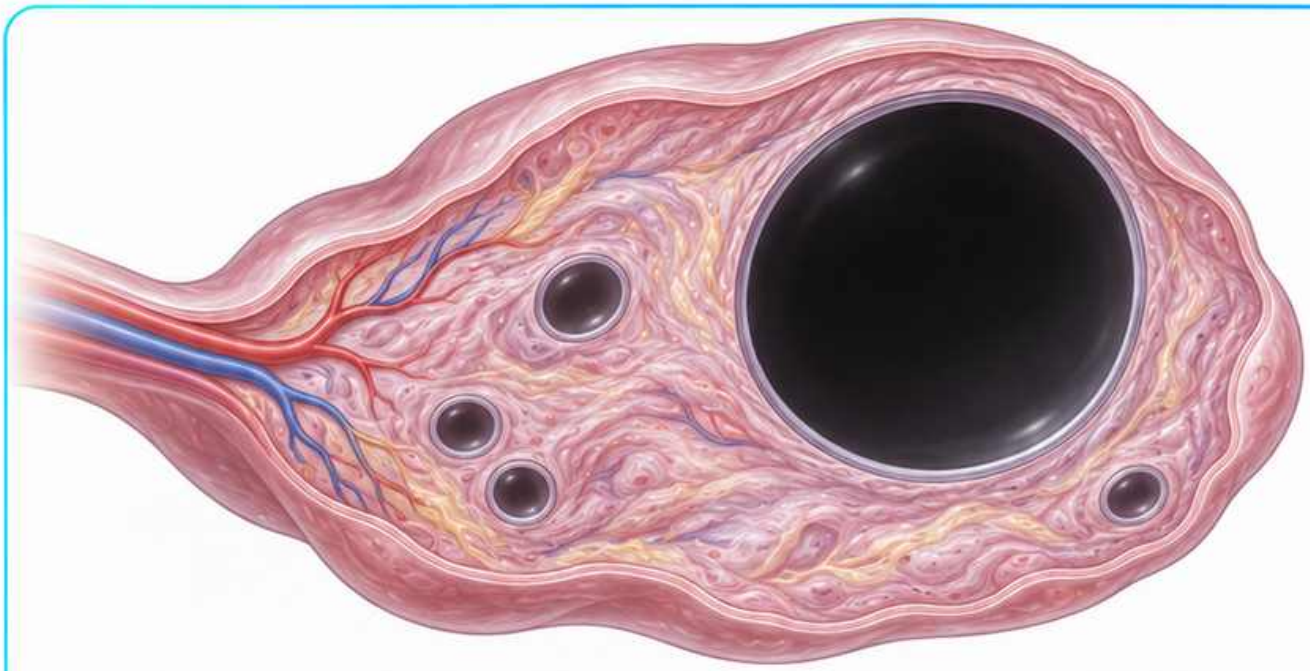

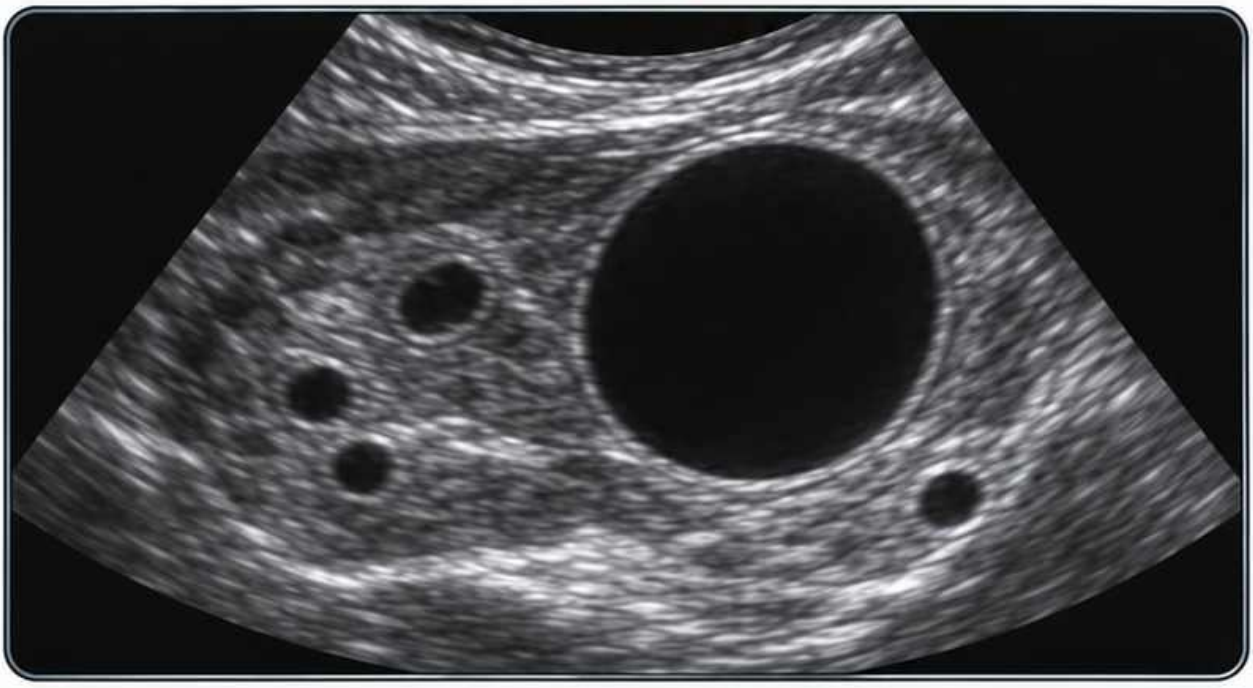

Pęcherzyk ma zwykle cienką, gładką ścianę.

Oceń wygląd w odniesieniu do fazy cyklu i pozostałych pęcherzyków.

Schemat dydaktyczny

Ciałko żółte

Zwróć uwagę na ścianę i przepływ obwodowy

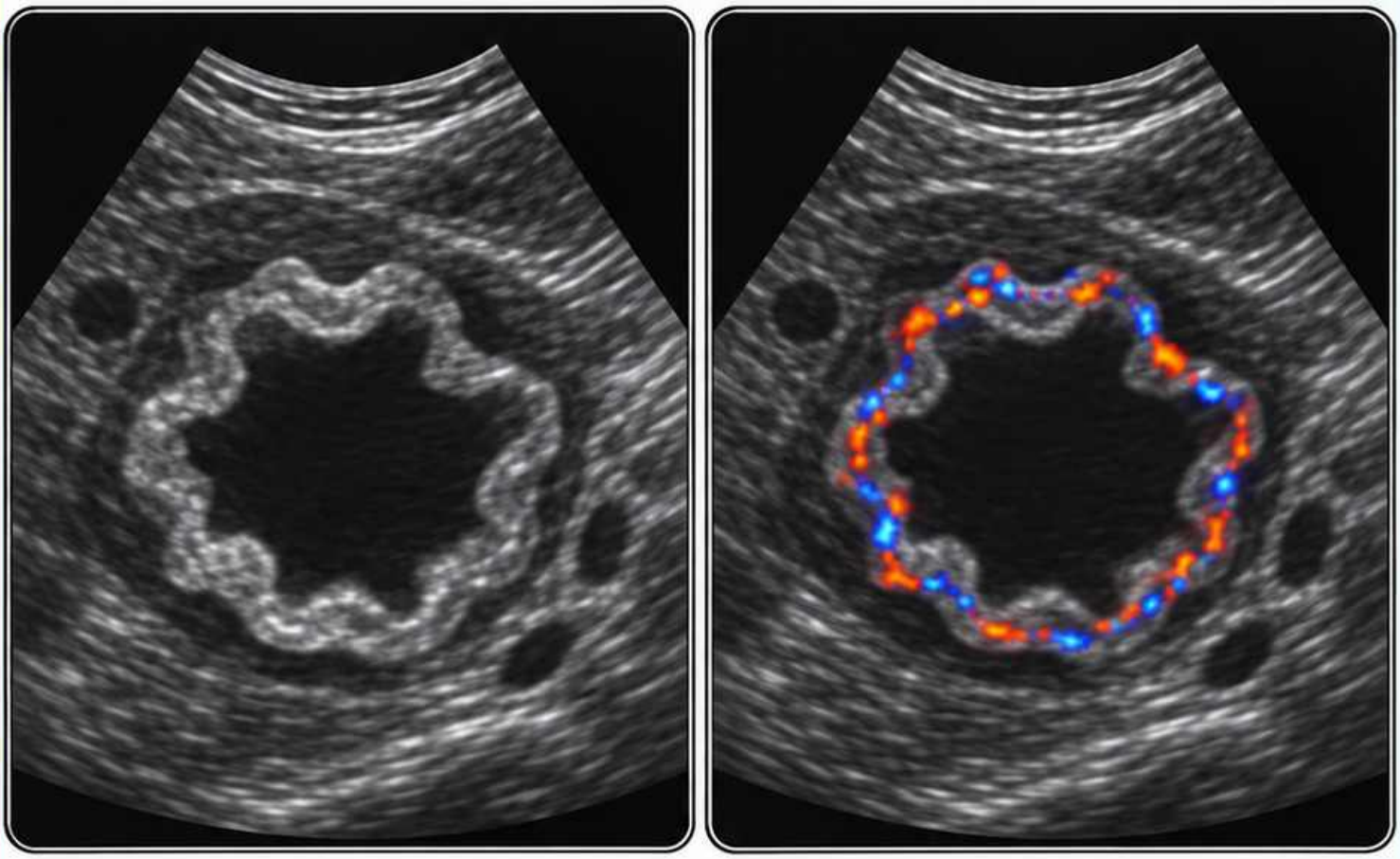

Ciałko żółte może mieć grubszą, pofałdowaną ścianę.

Przepływ obwodowy może być widoczny w Dopplerze kolorowym.

Schemat dydaktyczny

Torbiel prosta jajnika

Oceń wnętrze i ścianę

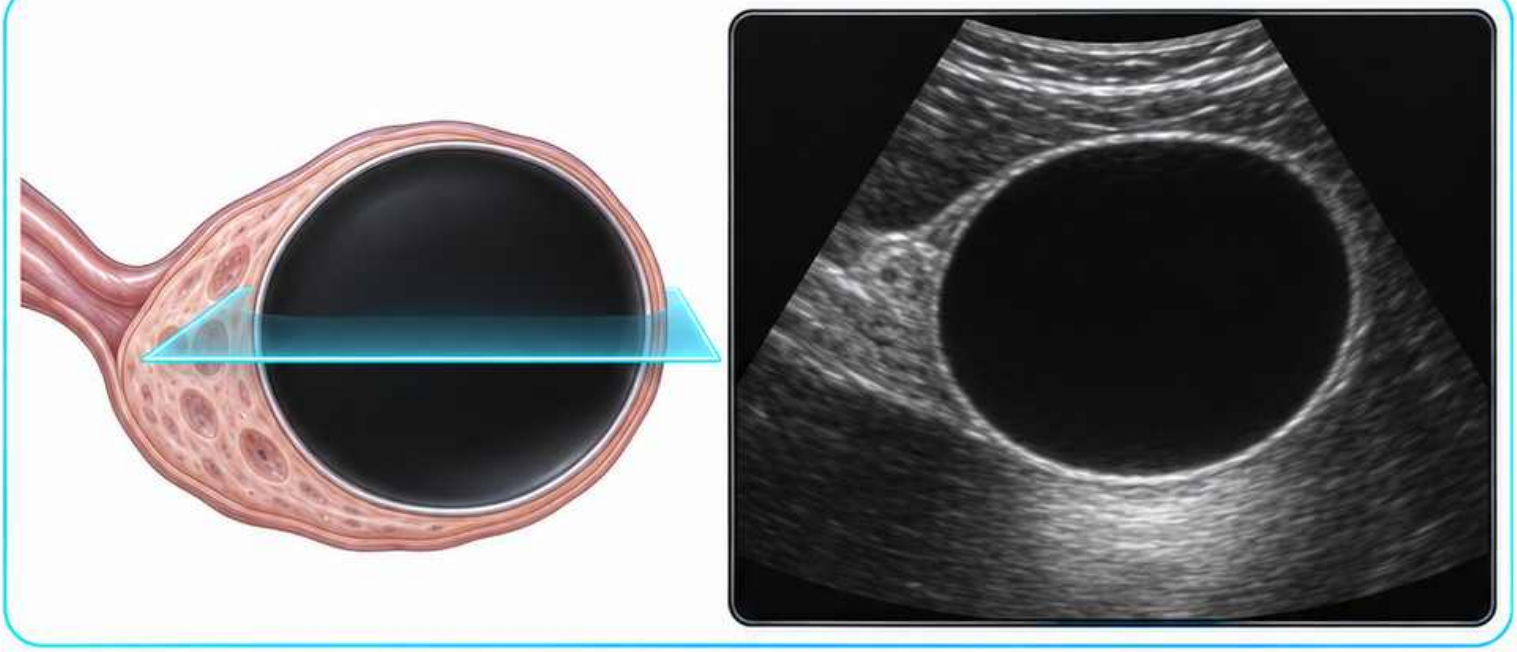

Torbiel prosta jest jednokomorowa i bezechowa.

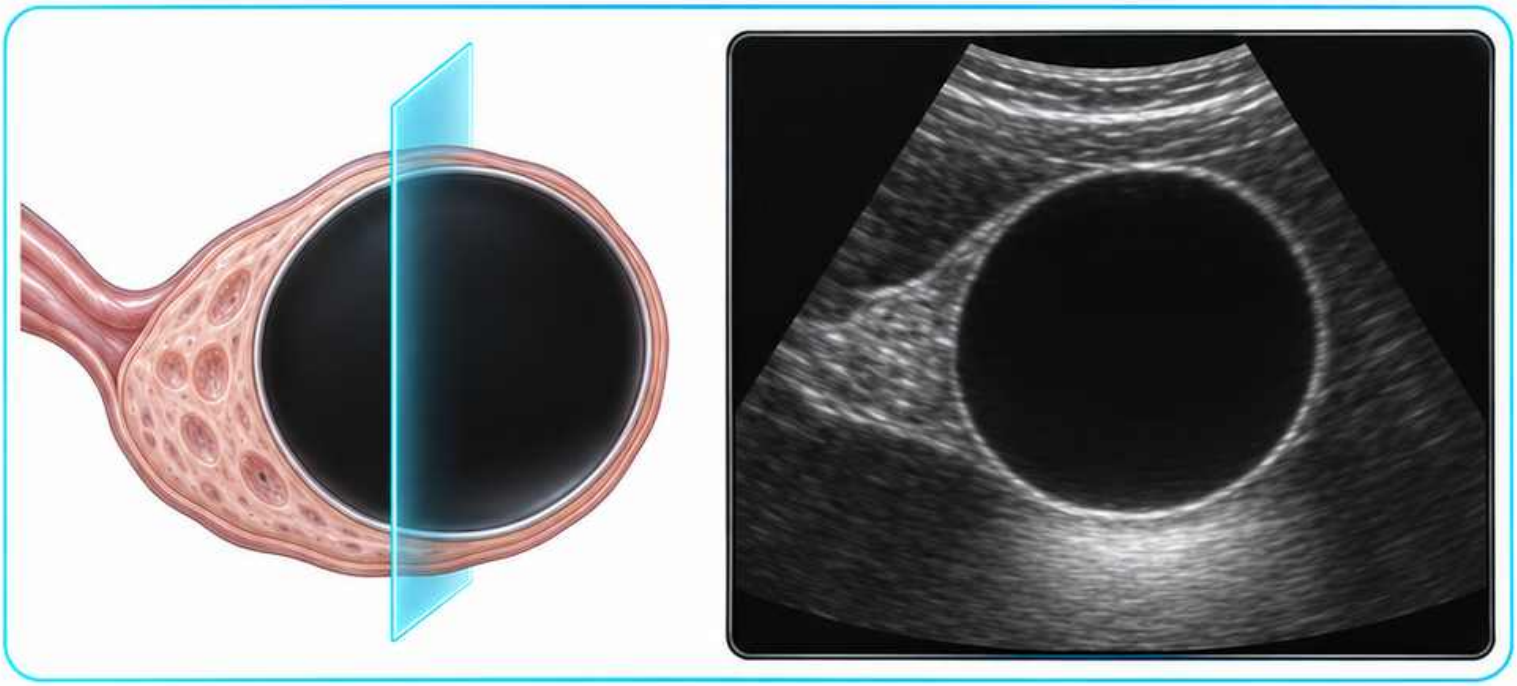

Ma gładką wewnętrzną ścianę, bez elementu litego.

Schemat dydaktyczny

Torbiel z echami wewnętrznymi

Opisz to, co widzisz w świetle

Echa mogą być drobne, rozproszone lub układać się w siatkę.

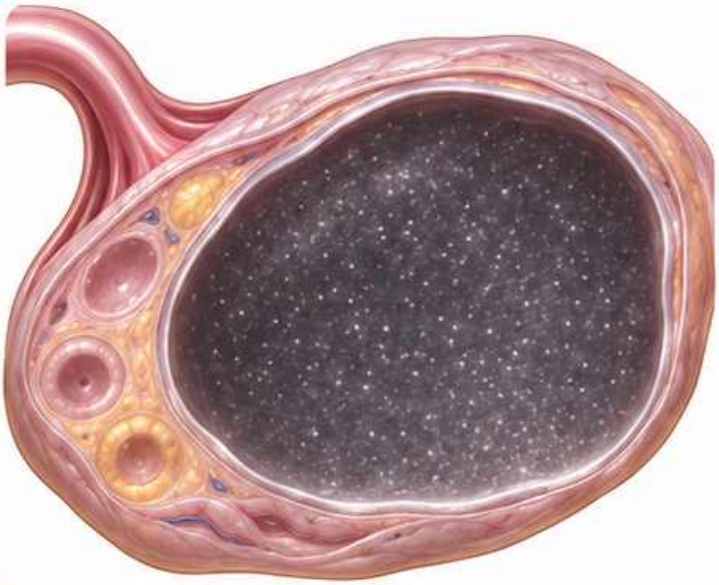

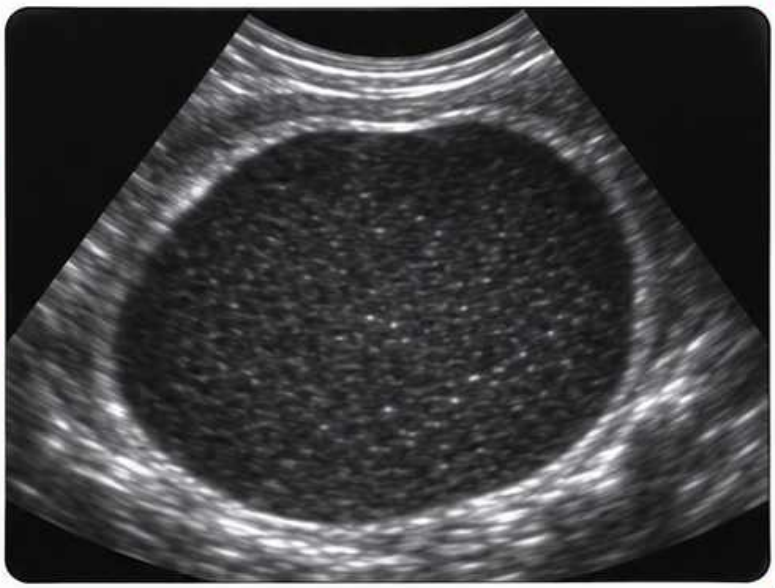

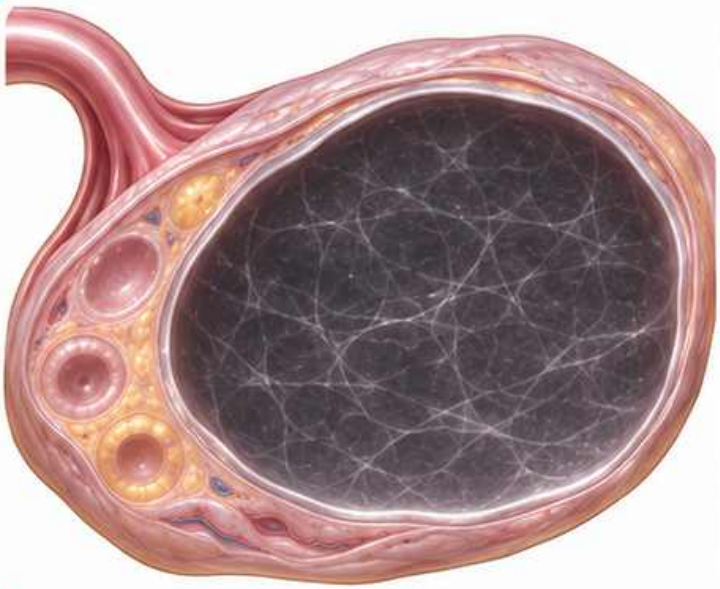

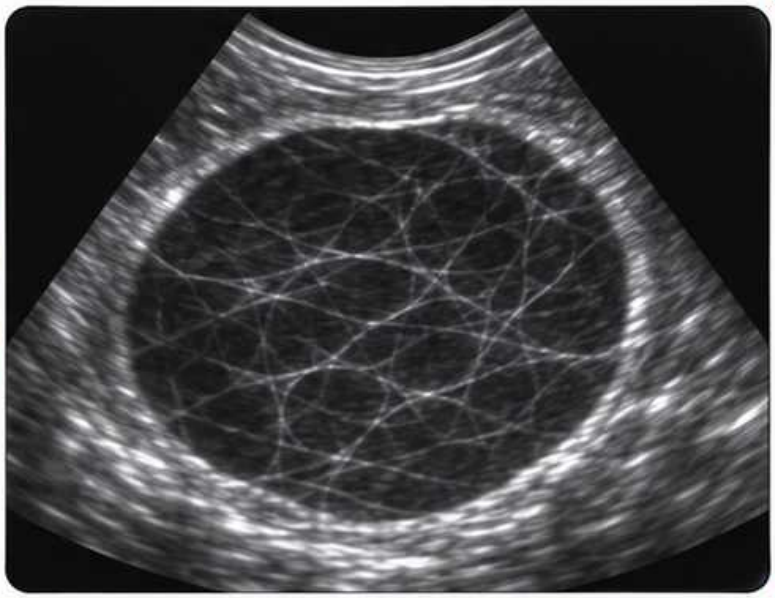

Oceń ścianę, przegrody i ewentualny element lity w kilku przekrojach.

Schemat dydaktyczny

Część lita i przegrody

Rozróżnij podział jamy i ognisko przyścienne



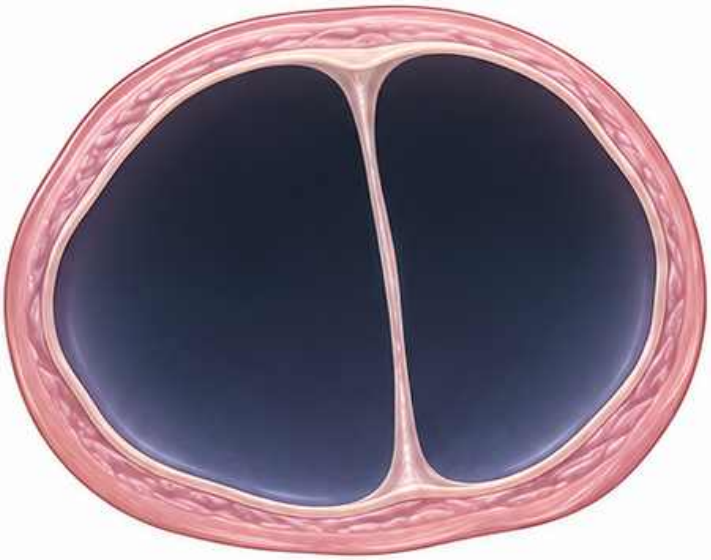

Pełna przegroda łączy przeciwległe ściany zmiany i oddziela jej komory.



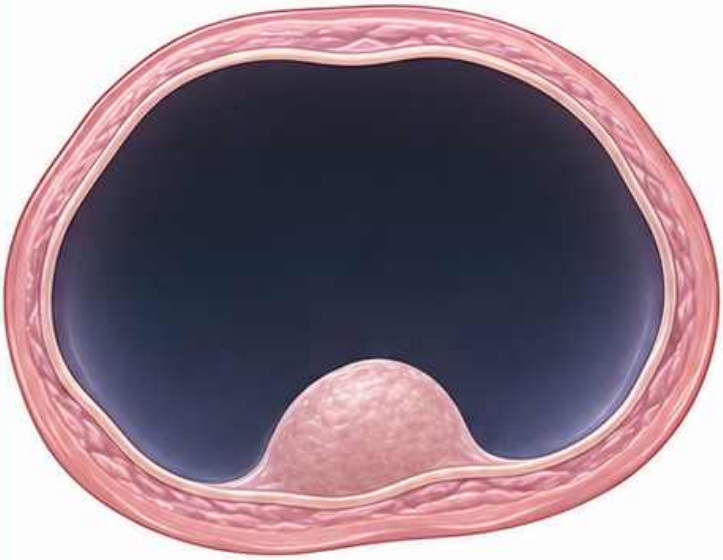

Wypuklenie przyścienne oceń w drugim przekroju. Opisz jego wysokość i sprawdź, czy wykrywasz przepływ.

Schemat dydaktyczny

Przepływ w zmianie

Sprawdź lokalizację sygnału Dopplera

Oceń, czy sygnał jest w ścianie, przegrodzie czy części litej.

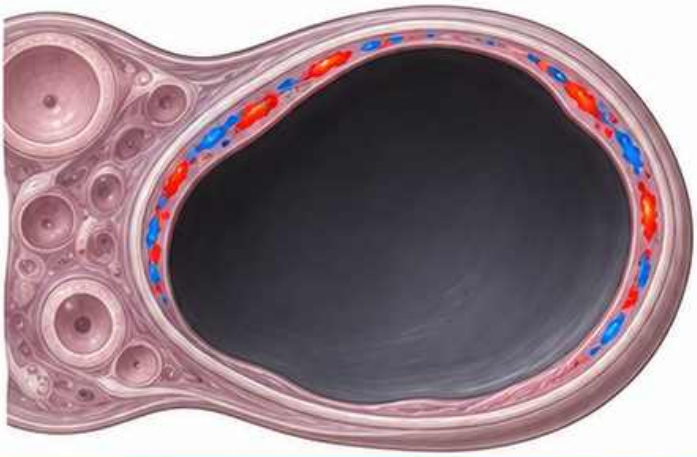

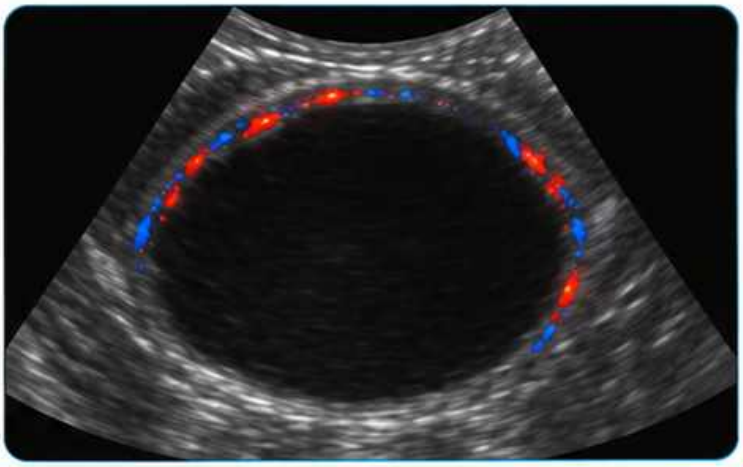

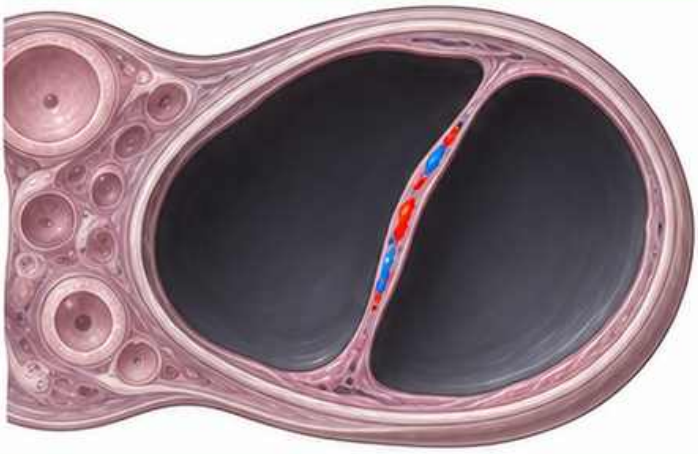

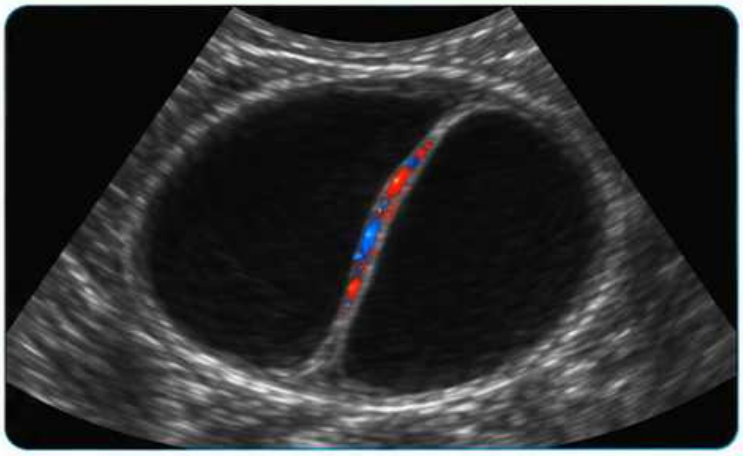

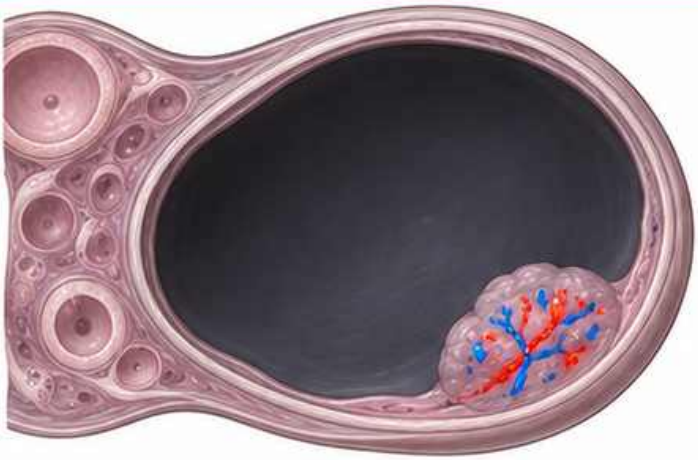

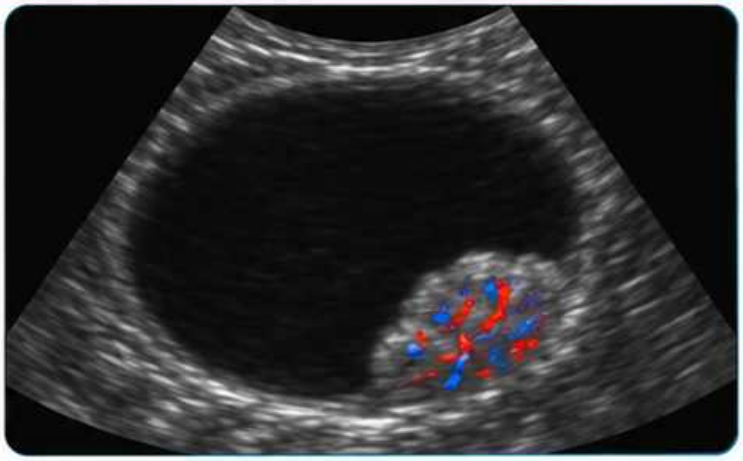

Przed oceną braku sygnału sprawdź ustawienia czułości dla wolnego przepływu.

Schemat dydaktyczny

Płyn w zatoce Douglasa

Sprawdź przestrzeń za macicą

Płyn może układać się między tylną ścianą macicy a odbytnicą.

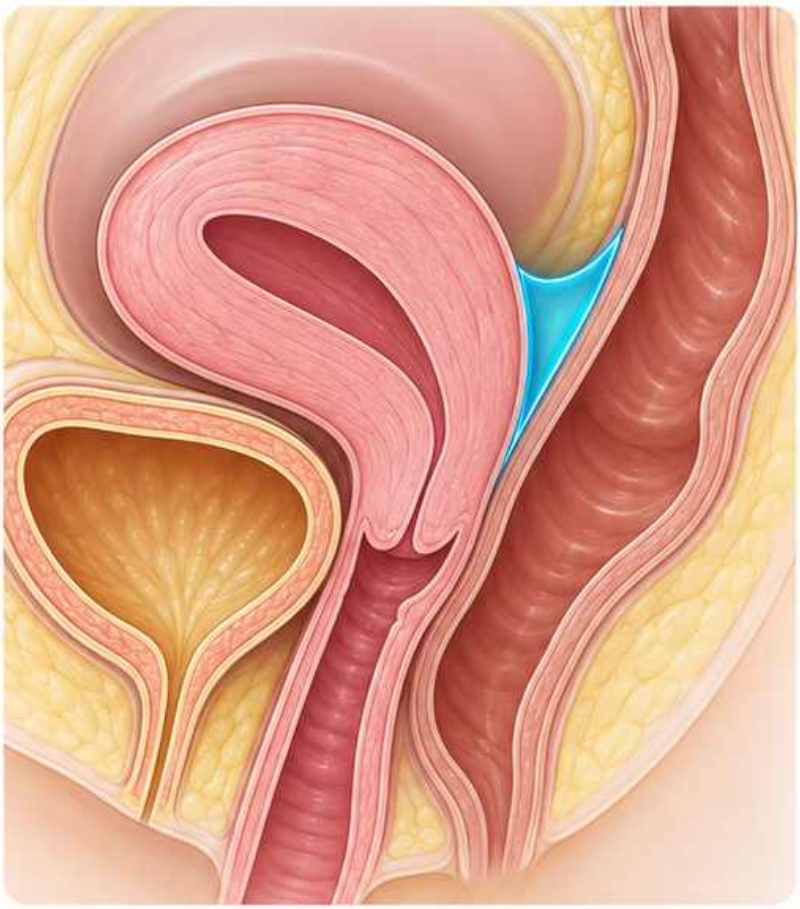

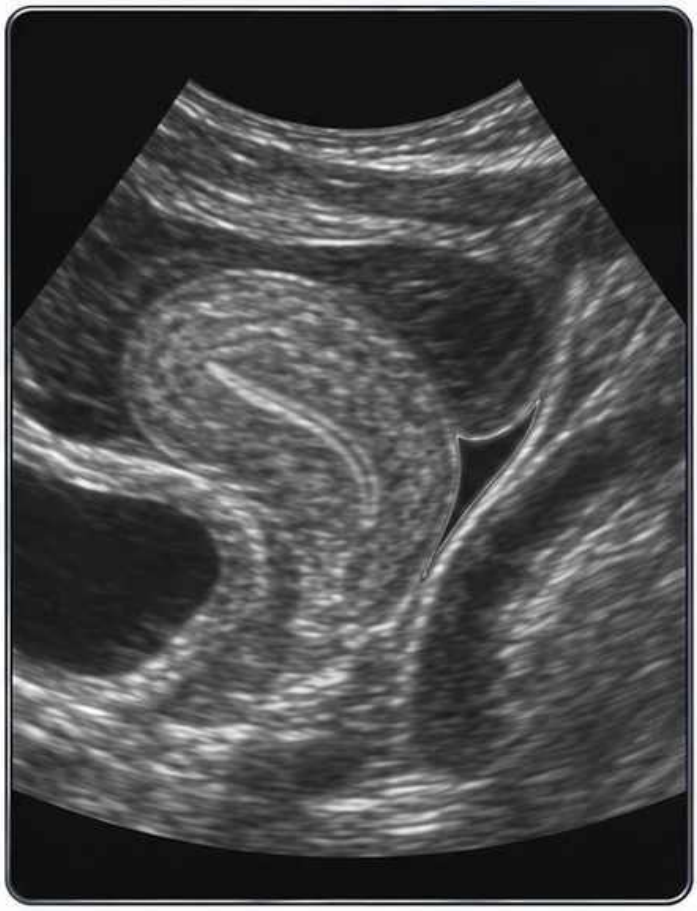

Opisz jego rozmieszczenie i wygląd.

Schemat dydaktyczny

Opis przydatków

Zapisz cechy, które można odtworzyć

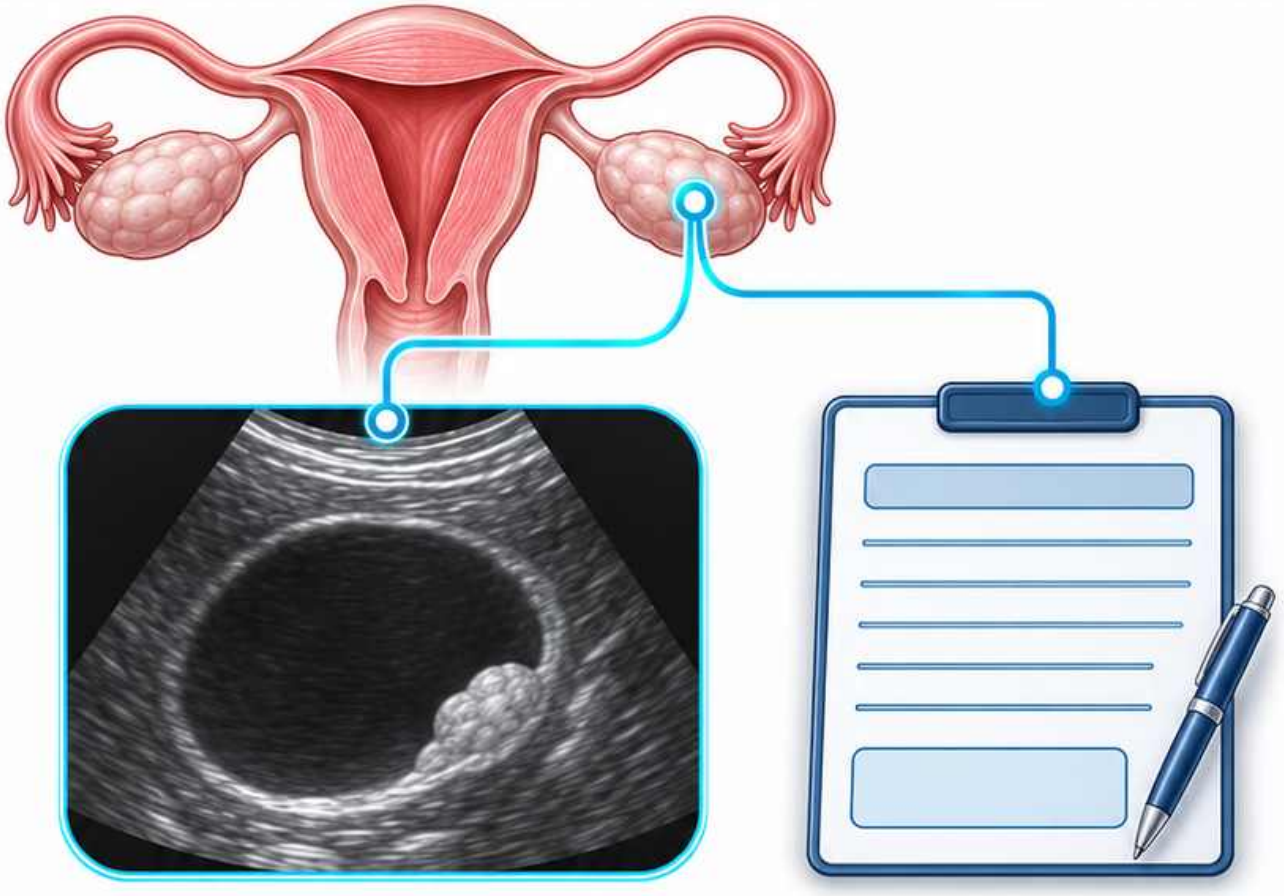

Podaj stronę, wymiary i budowę zmiany. Jeśli możesz, określ jej pochodzenie.

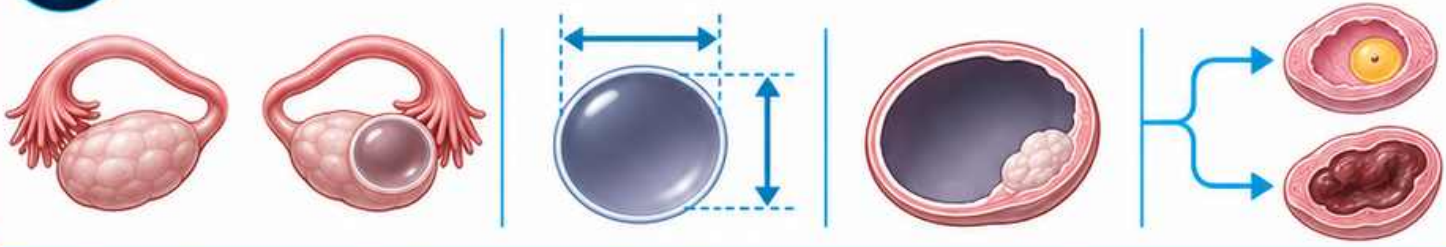

Opisz ścianę, zawartość, przegrody, elementy lite i przepływ, jeśli dotyczą zmiany.



Schemat dydaktyczny

USG położnicze

Od wczesnej ciąży do oceny wzrastania płodu

Wczesna ciąża i biometria



Anatomia płodu



Łożysko i płyn owodniowy



Schemat dydaktyczny

Cele oceny w trymestrach

Zakres zależy od wieku ciążowego

- We wczesnej ciąży oceń lokalizację ciąży, liczbę płodów i czynność serca.
- W drugim trymestrze głównym celem jest ocena anatomii.
- Późniejsza ocena może obejmować wzrastanie i warunki wewnątrzmaciczne.

Schemat dydaktyczny



Lokalizacja

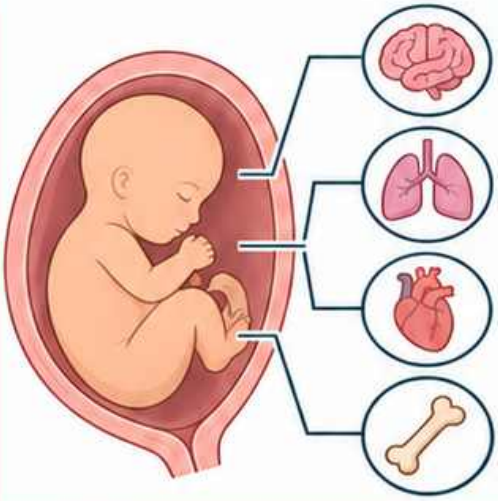

Anatomia



Wzrastanie

Bezpieczeństwo obrazowania

- Stosuj zasadę ALARA.
- Używaj najmniejszej mocy i najkrótszego czasu potrzebnych do uzyskania informacji.
- Kontroluj wskaźniki TI i MI.
- We wczesnej ciąży używaj Dopplera tylko przy uzasadnieniu klinicznym.

Schemat dydaktyczny



Lokalizacja pęcherzyka ciążowego

- Prześledź jamę macicy i jej otoczenie.
- Oceń położenie struktury względem jamy i ścian macicy.
- Pęcherzyk żółtkowy lub zarodek pomaga potwierdzić charakter struktury.

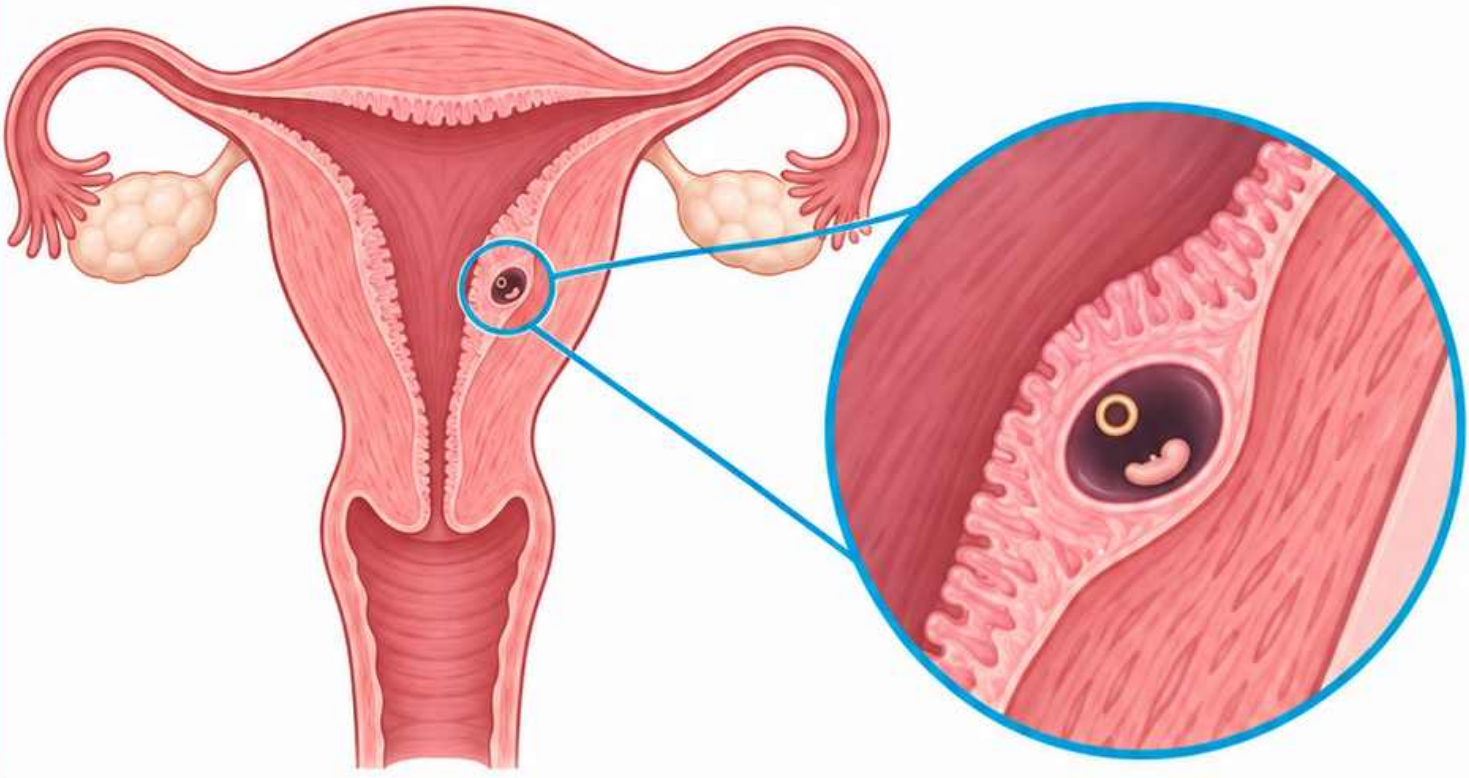

Schemat dydaktyczny

Pęcherzyk żółtkowy



Schemat dydaktyczny

Rozpoznaj drobny pierścieniowaty zarys.

W typowym obrazie widoczny jest jasny obwód i ciemniejsze centrum.

Prześledź relację pęcherzyka żółtkowego do zarodka.

Zarodek i czynność serca



Schemat dydaktyczny

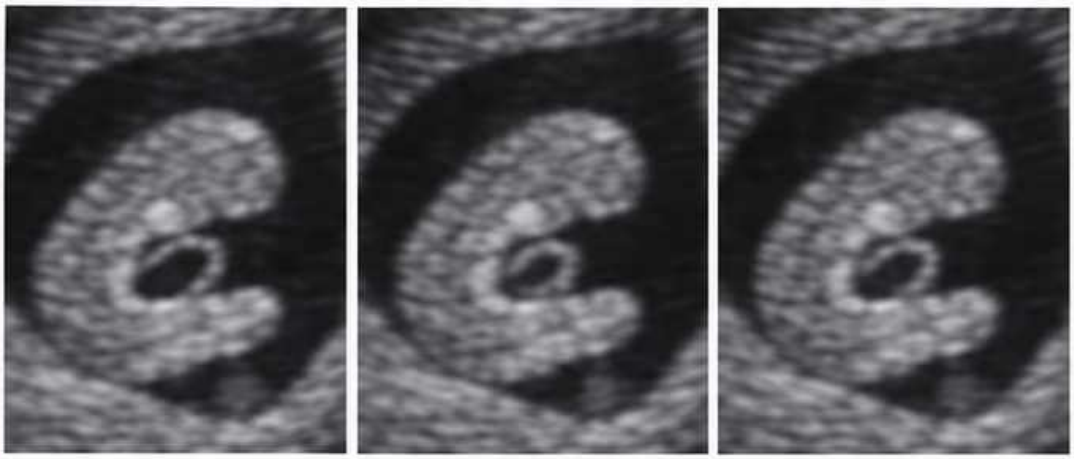



Zapisz obecność ruchu w obrazie.



Rozpoznaj zarodek oddzielnie od pęcherzyka żółtkowego.



Czynność serca dokumentuj zgodnie z protokołem i zasadą ALARA.

Pomiar CRL

Zmierz długość ciemieniowo-siedzeniową.

Użyj przekroju pośrodkowego i neutralnej pozycji płodu.

Umieść znaczniki na zewnętrznym obrysie ciemienia i pośladków.



Schemat dydaktyczny

Ocena niepełna we wczesnej ciąży



Zapisz stopień pewności i ograniczenia.

Wymień widoczne struktury i te, których nie udało się ocenić.

Jeśli obraz jest niejednoznaczny, odnotuj potrzebę dalszej oceny zgodnie z protokołem.

Schemat dydaktyczny

Liczba płodów

- Zidentyfikuj i oznacz każdy płód
- Określ liczbę zarodków lub płodów oraz oceń czynność serca każdego z nich.
- W ciąży mnogiej nadaj stałe oznaczenia do kolejnych badań.

Schemat dydaktyczny



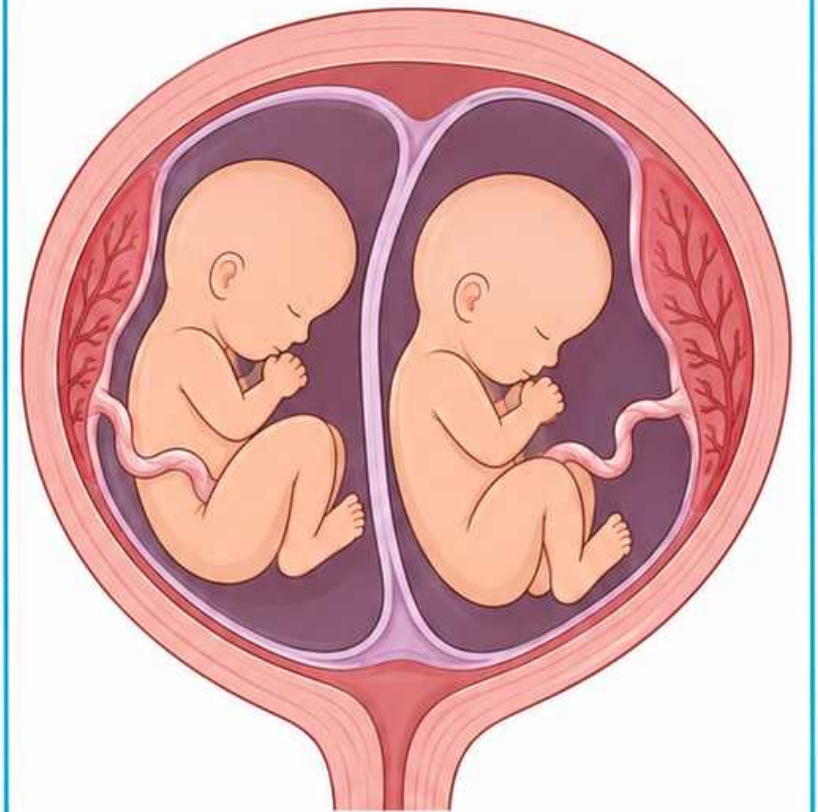

Kosmówkowość i owodniowość

Oceń błonę rozdzielającą i jej przyczep.

W pierwszym trymestrze oceń liczbę mas łożyskowych i cechy błony.

Znak lambda i znak T pomagają określić kosmówkowość.

Schemat dydaktyczny

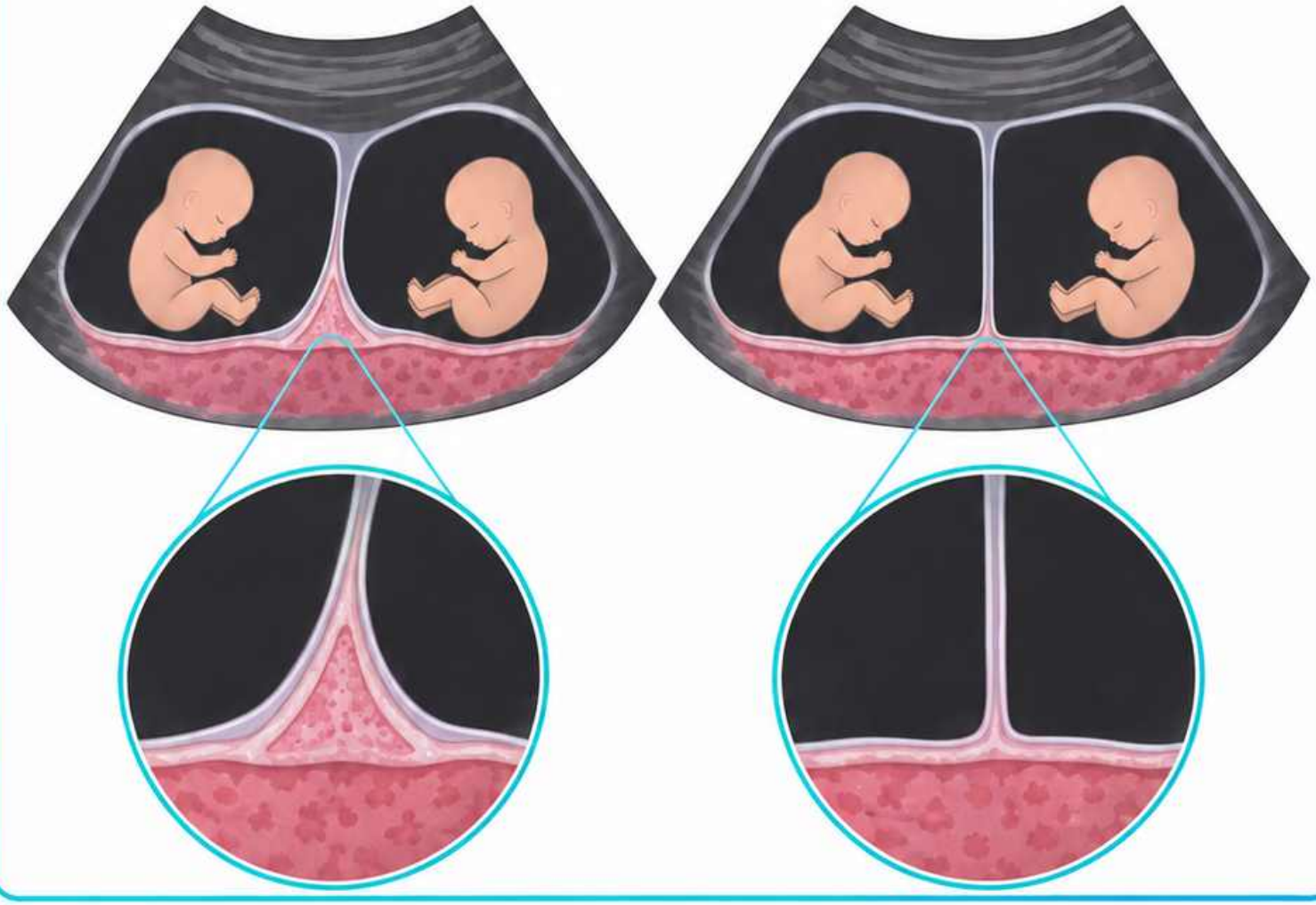

Orientacja względem płodu

Ustal strony przed oceną narządów

Rozpoznaj położenie głowy i kierunek kręgosłupa względem ciężarnej.

Wyznacz prawą i lewą stronę płodu przed oceną położenia serca i żołądka.

Schemat dydaktyczny

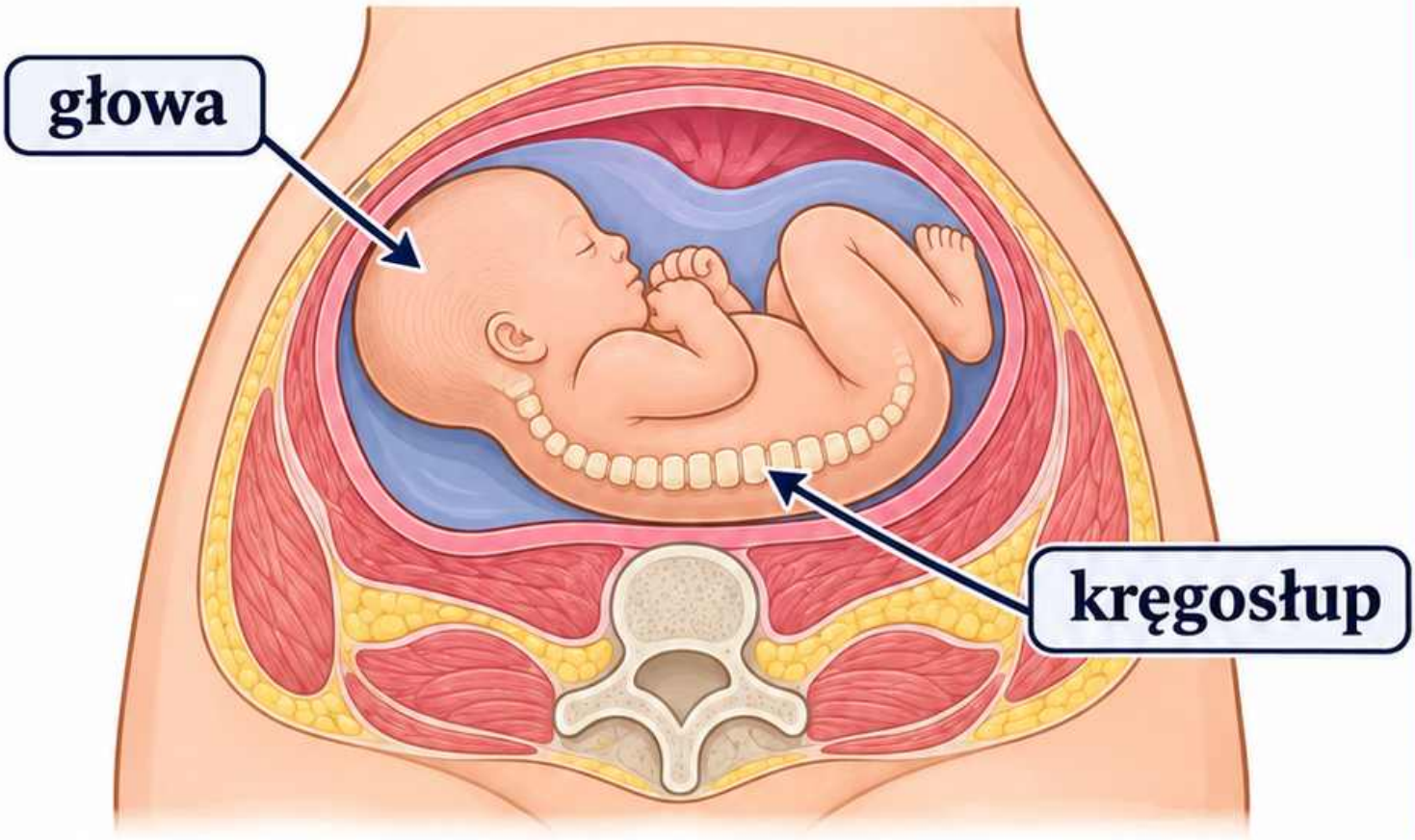

Płaszczyzna przezierności karkowej

Schemat dydaktyczny

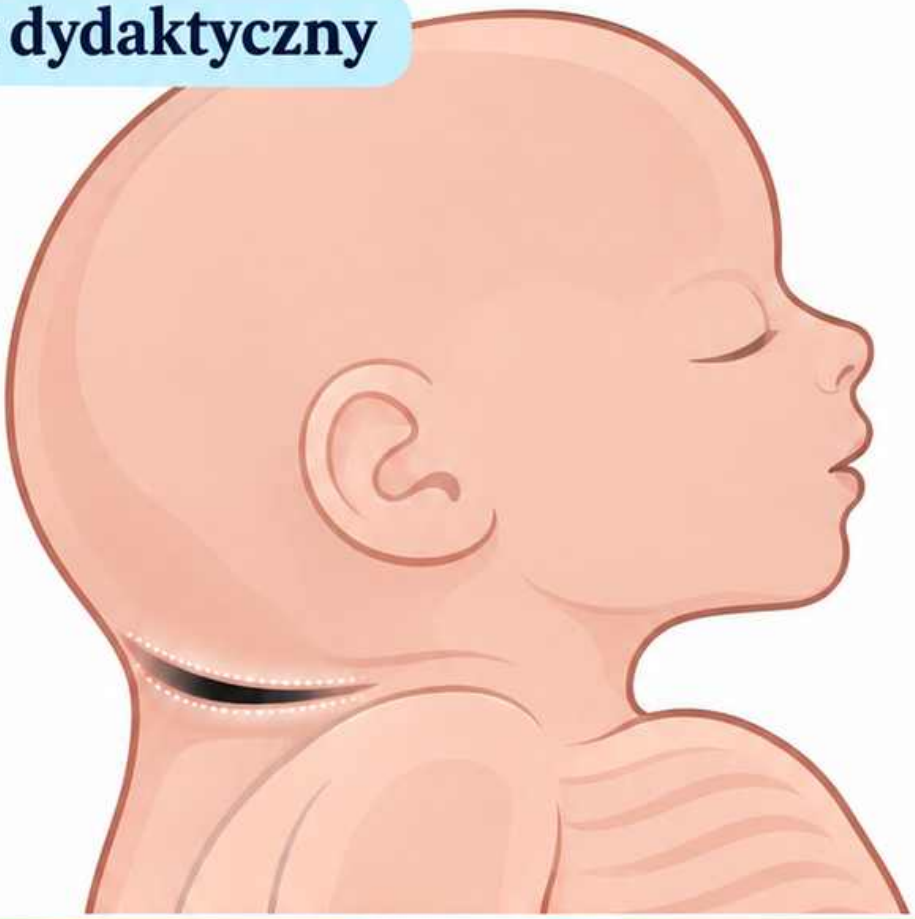

Użyj dokładnego przekroju pośrodkowego.

Powiększ głowę i górną część tułowia przy neutralnym ułożeniu.

Odróżnij owodnię od skóry i mierz na wewnętrznych granicach przestrzeni.

Płaszczyzna pomiarów głowy

Rozpoznaj symetryczny przekrój przez wzgórza.

Sprawdź sierp mózgu, wzgórza i jamę przegrody przezroczystej.

Dobierz metodę ustawienia znaczników do używanej siatki referencyjnej.

Schemat dydaktyczny

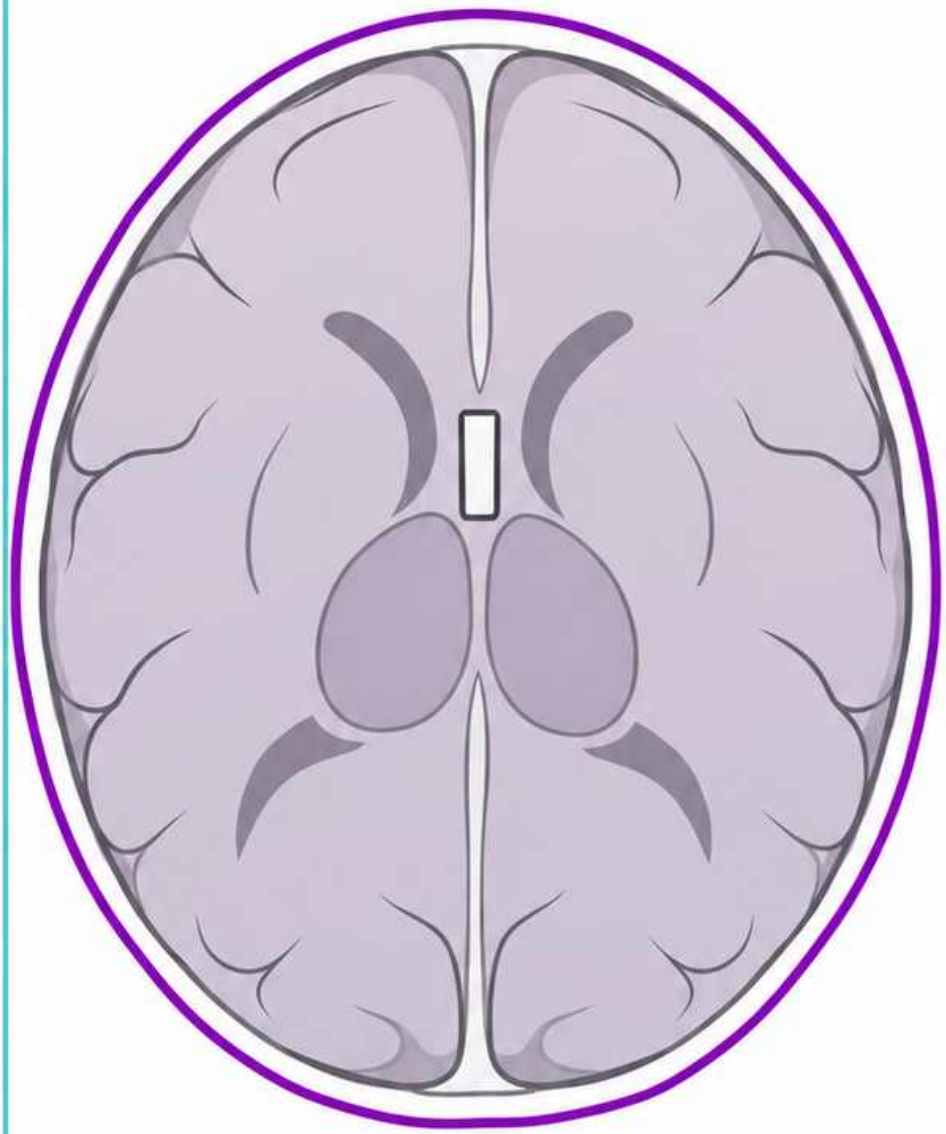

Obwód brzucha płodu

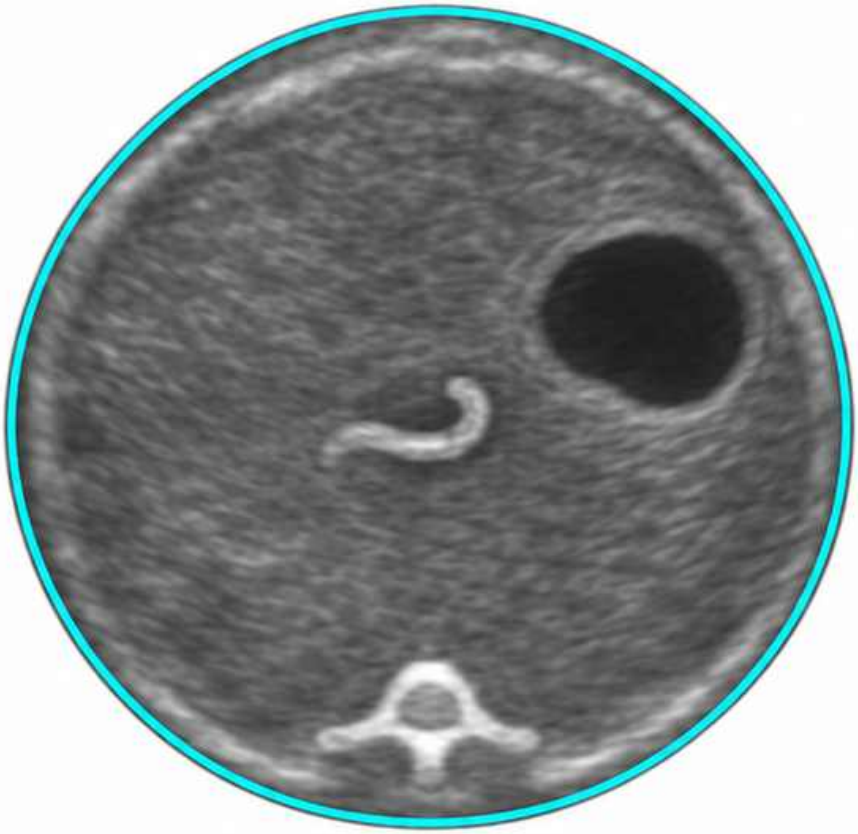

Schemat dydaktyczny

Szukaj żołądka i zatoki żyły wrotnej

Uzyskaj możliwie okrągły przekrój poprzeczny bez widocznych nerek.

Poprowadź obrys po zewnętrznym brzegu skóry.

Długość kości udowej

- Pokaż całą kostniejącą część trzonu
- Znaczniki ustaw na końcach widocznego trzonu.
- Nie włączaj nasad do pomiaru.

Schemat dydaktyczny

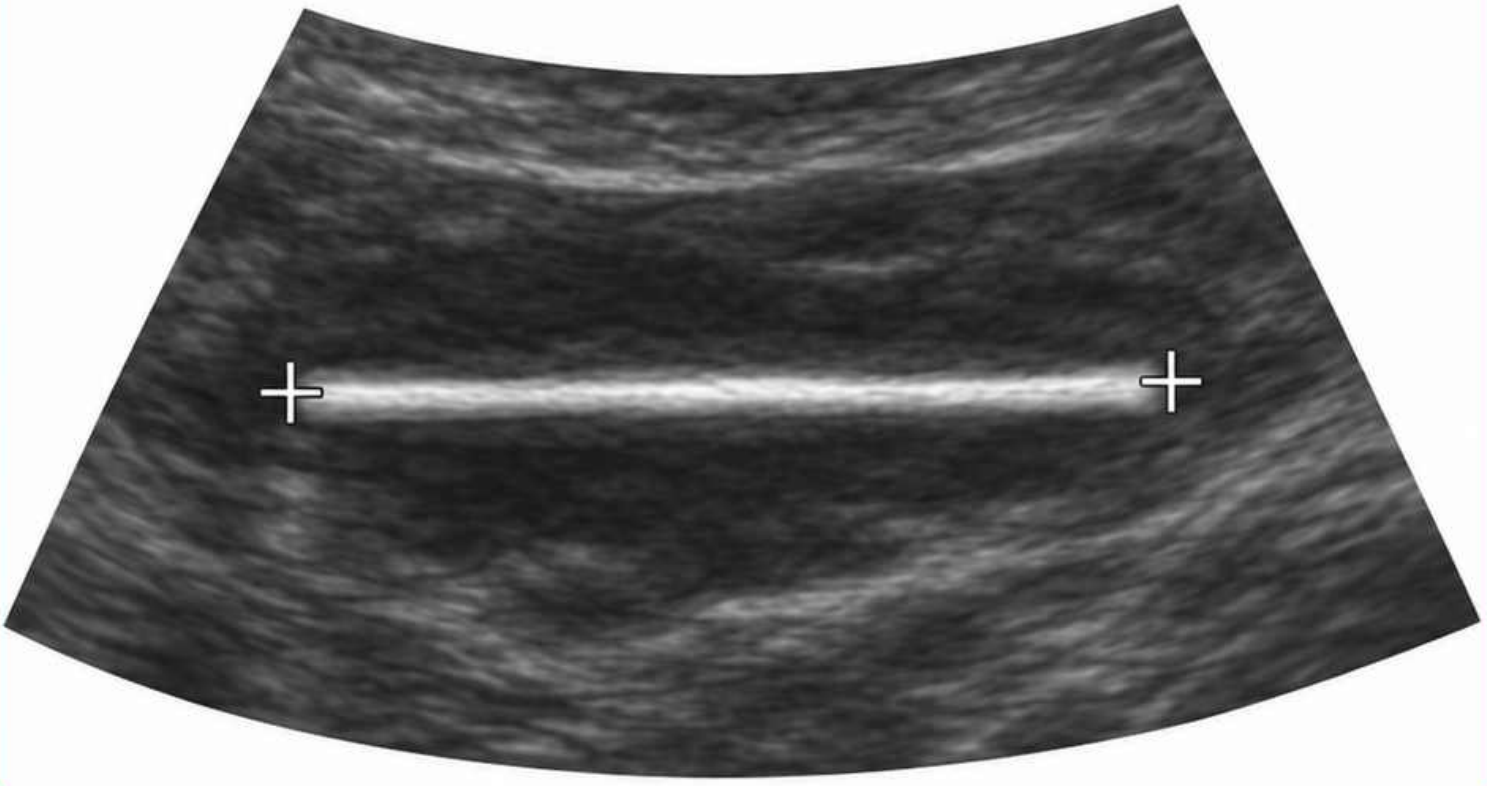

Biometria i wzrastanie

Oddziel pojedynczy pomiar od oceny zmian

Porównaj pomiary z odpowiednią siatką odniesienia dla wieku ciążowego.

Ocenę wzrastania oprzyj na porównywalnych badaniach w czasie.

Schemat dydaktyczny

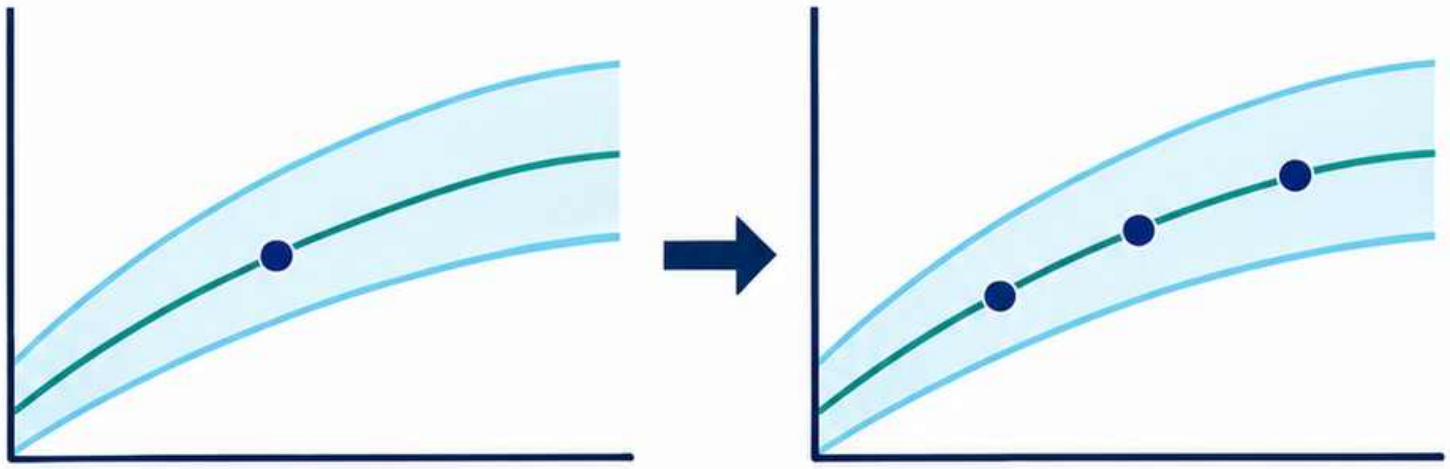

Przekroje mózgowia

Rozpoznaj trzy poziomy oceny

Oceń przekroje przez komory boczne, wzgórza i móżdżek.

Każdy poziom rozpoznaj po właściwym zestawie struktur.

Schemat dydaktyczny

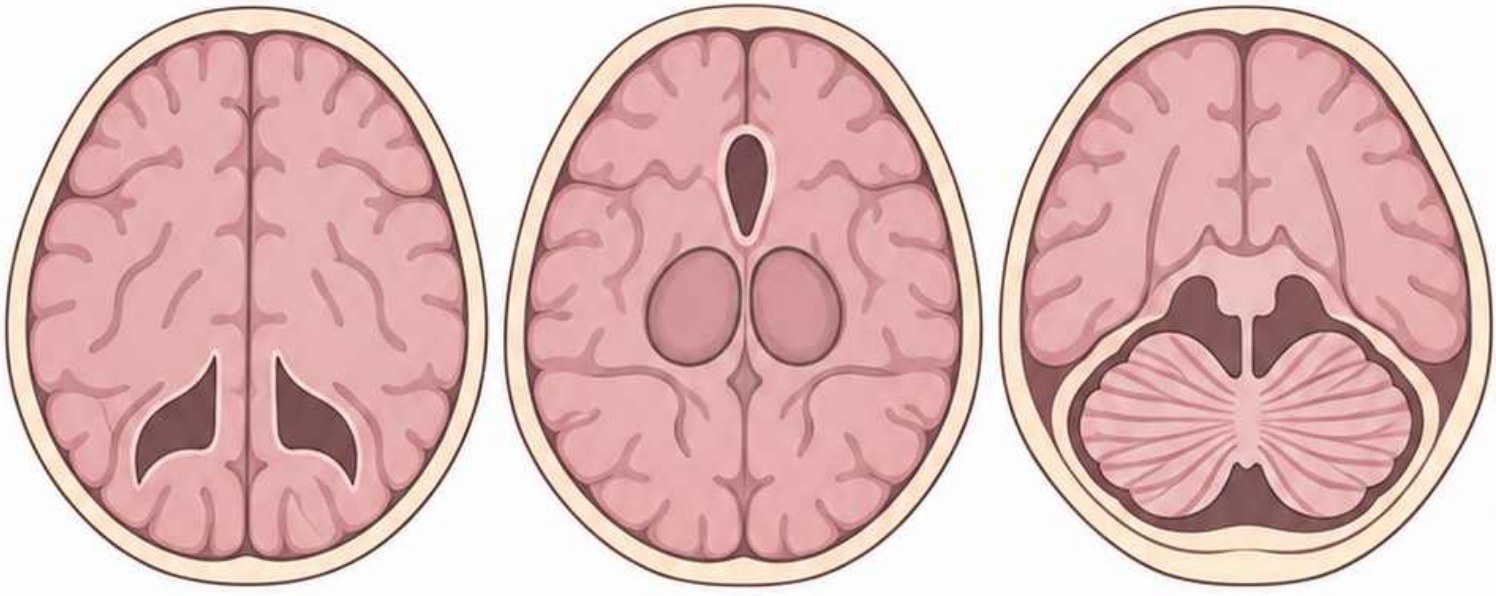

Profil i twarz

Połącz obraz pośrodkowy i czołowy





W profilu oceń zarys czoła, nosa i żuchwy.

W przekroju czołowym oceń okolicę nosa i górnej wargi.

Schemat dydaktyczny

Kręgosłup

- Przejrzyj przebieg od szyi do kości krzyżowej.
- Oceń ciągłość i ustawienie widocznych elementów kostnych.
- Jeśli ułożenie płodu pozwala, uzupełnij ocenę przekrojami poprzecznymi.



Schemat dydaktyczny

Cztery jamy serca

Ustal położenie serca i rozpoznaj jamy

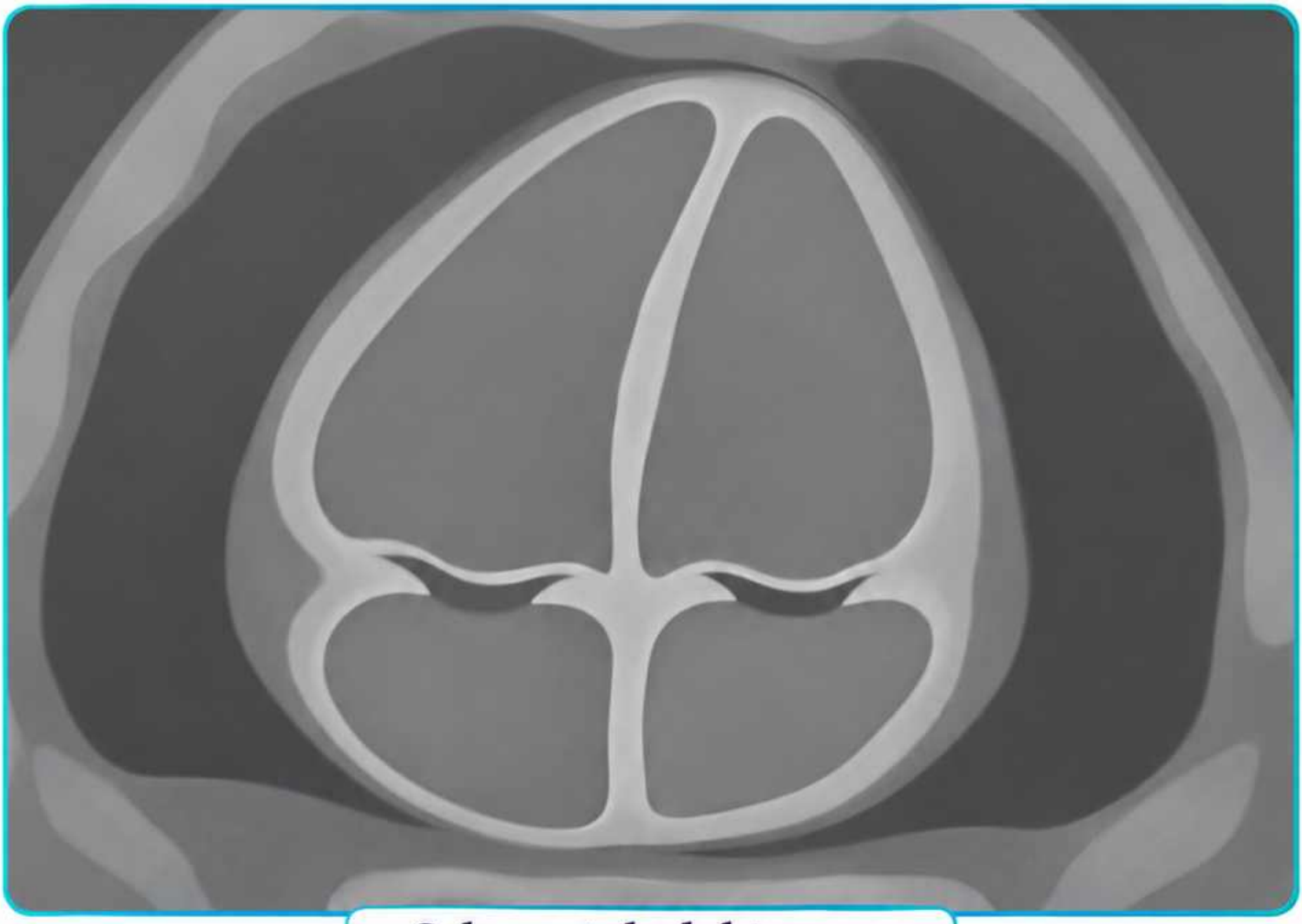

Schemat dydaktyczny

Sprawdź położenie, oś i proporcje jam w przekroju.

Pełna ocena przesiewowa obejmuje także drogi odpływu i obrazy dużych naczyń.

Żołądek, nerki i pęcherz płodu

Sprawdź narządy na odpowiednich poziomach

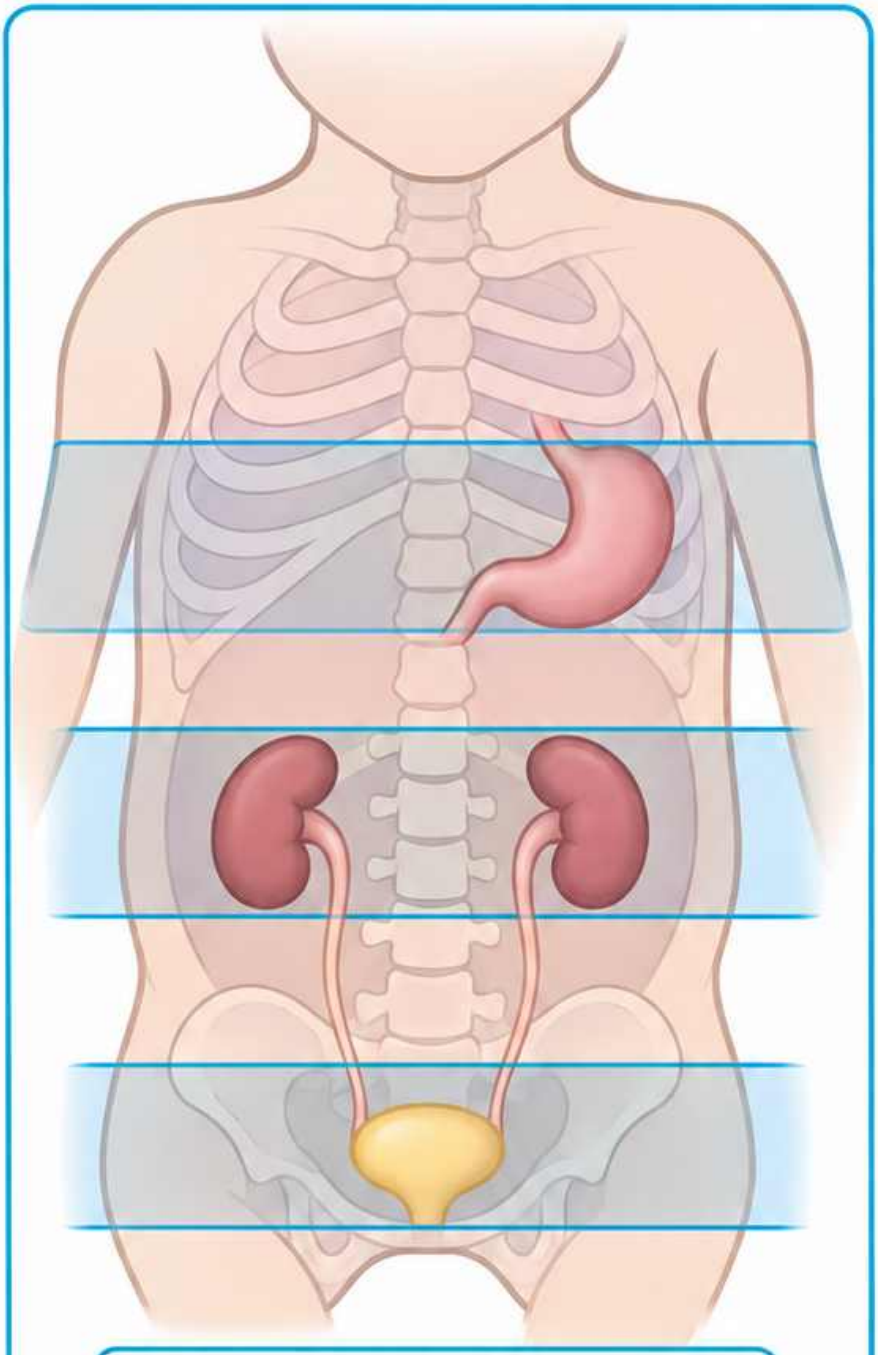

Schemat dydaktyczny

Oceń położenie żołądka i obraz obu nerek.

Pęcherz oceniaj w miednicy, uwzględniając jego okresowe napełnianie.

Lokalizacja łożyska

- Opisz ścianę macicy i relację do szyjki.
- Określ położenie łożyska w jamie macicy.
- Gdy dolny brzeg znajduje się blisko szyjki, ustal jego relację do ujścia wewnętrznego.

Schemat dydaktyczny

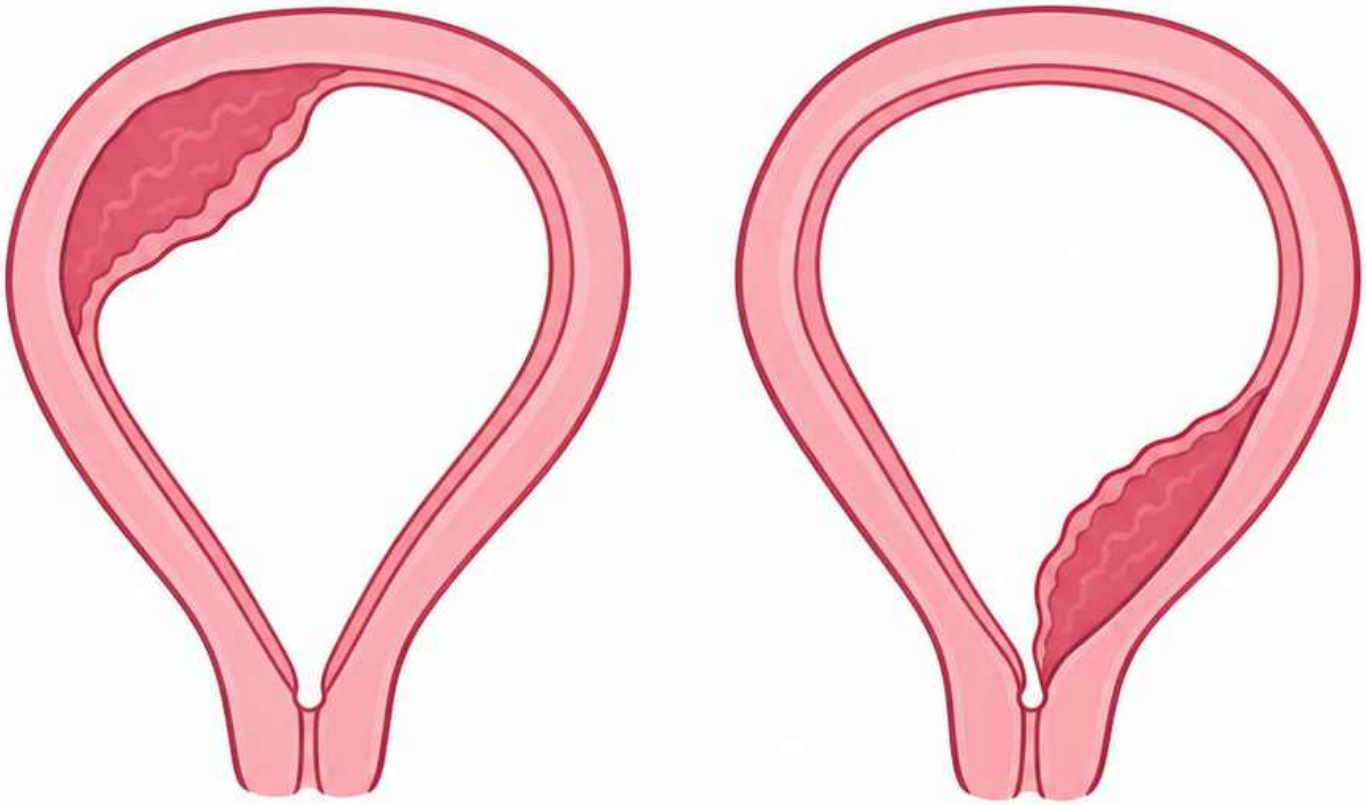

Ocena płynu owodniowego

Wybierz metodę przewidzianą w protokole

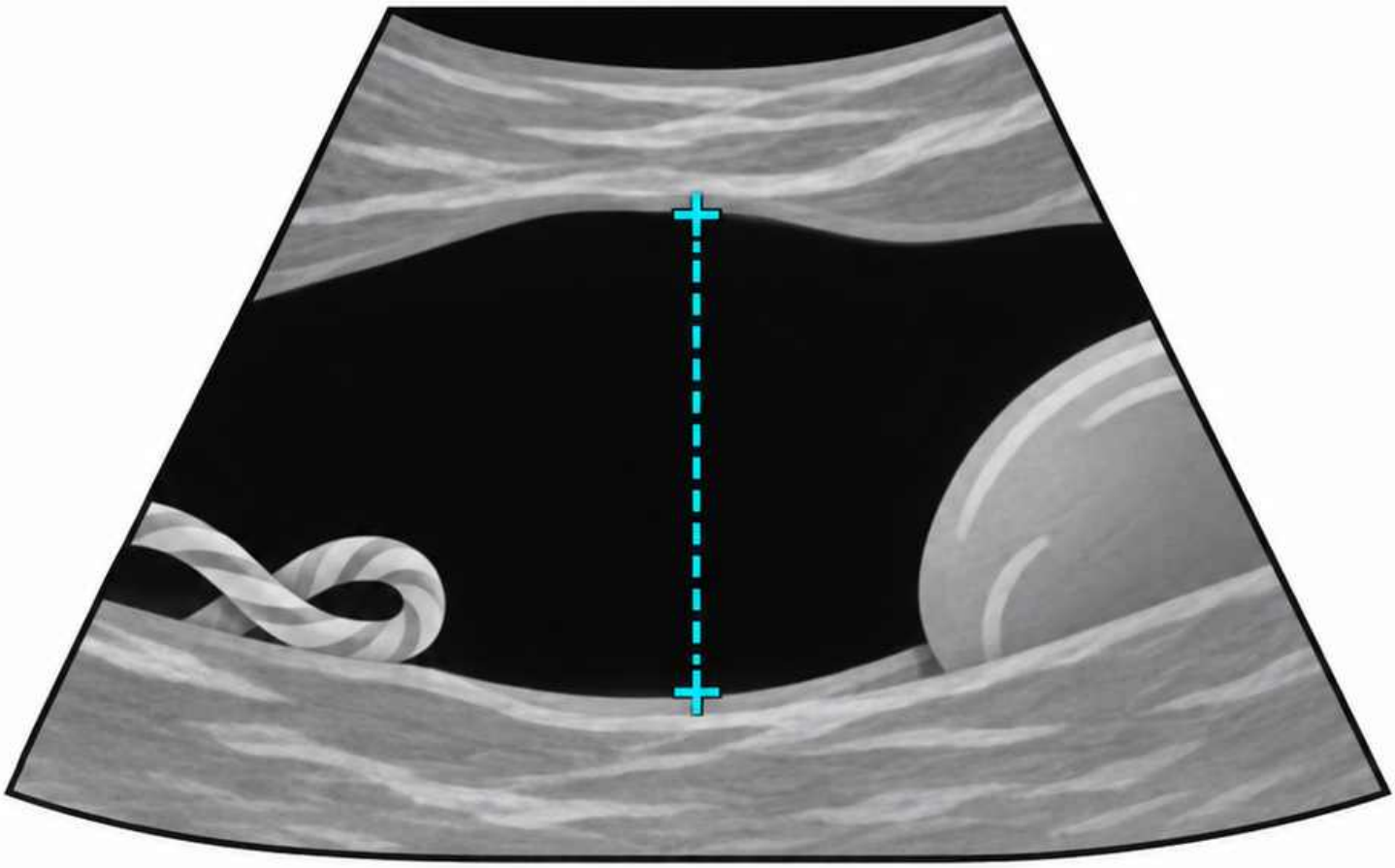

Schemat dydaktyczny

Kieszeń płynu do pomiaru powinna być wolna od pępowiny i części płodu.

Przy ocenie najgłębszej kieszeni mierz jej wymiar pionowy.

Położenie płodu

- Odnieś oś płodu do osi macicy.
- Określ, czy osie są równoległe, skośne czy poprzeczne.
- Zapisz część przodującą, jeśli można ją wiarygodnie określić.

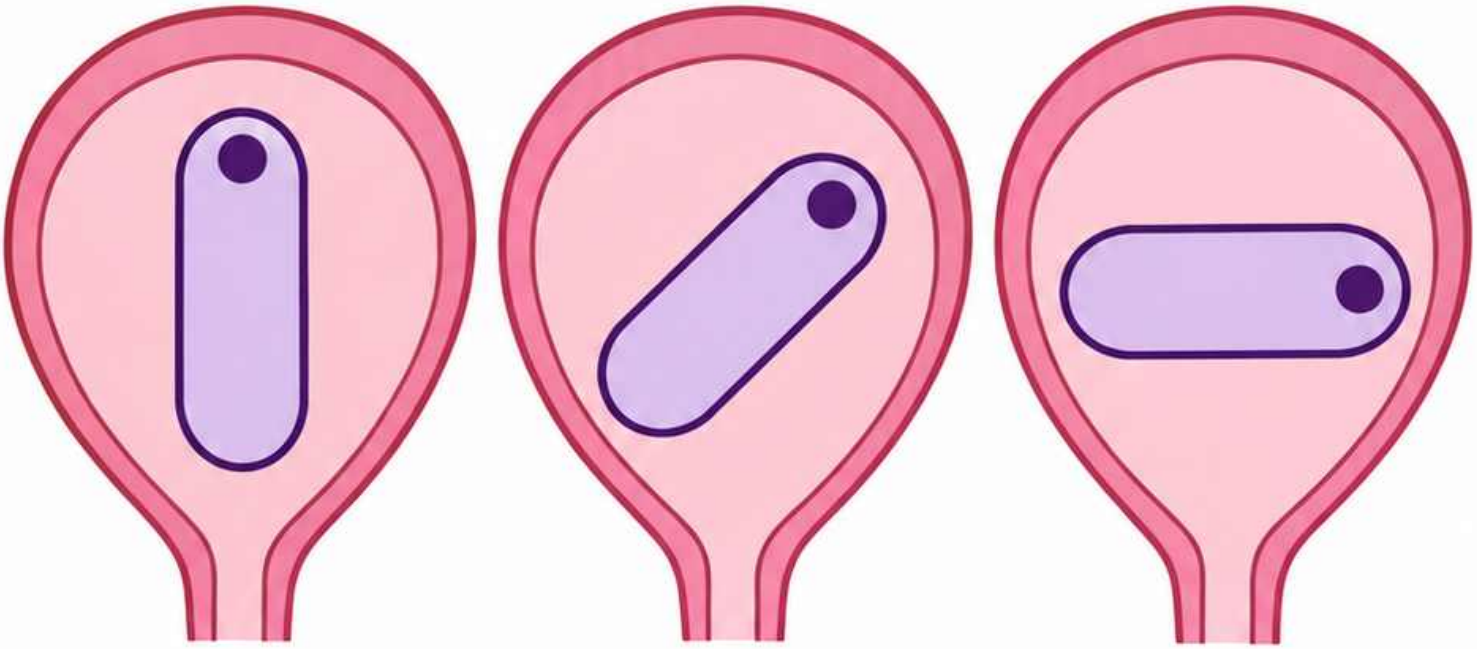

Schemat dydaktyczny

Obrazy wymagające uzupełnienia

Schemat dydaktyczny



Cień kostny



Niekorzystne położenie

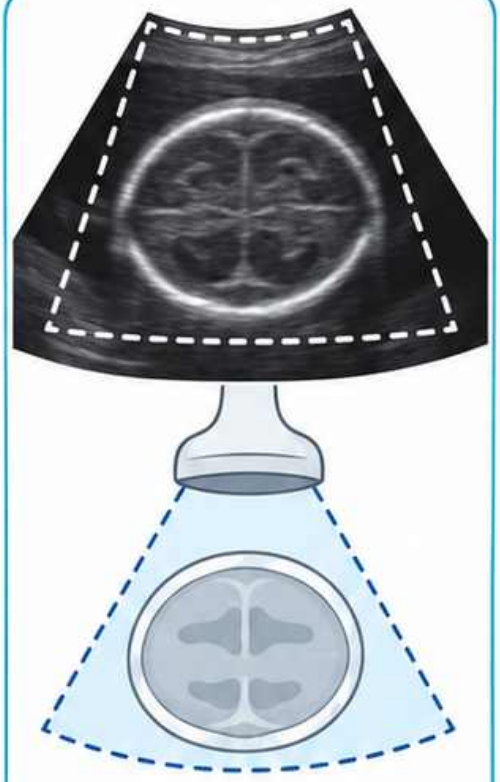

Pole dokumentacji

- Zapisz, czego nie udało się ocenić.
- Wymień brakujące przekroje i przyczynę ograniczenia.
- Ustal sposób uzupełnienia badania zgodnie z protokołem.

Moduł 5 • USG położnicze

Dokumentacja



Zachowaj obrazy i dane potrzebne do porównania.

Zapisz wiek ciążowy, zakres oceny i wyniki pomiarów.

Dołącz reprezentatywne przekroje oraz opis ograniczeń.

Schemat dydaktyczny

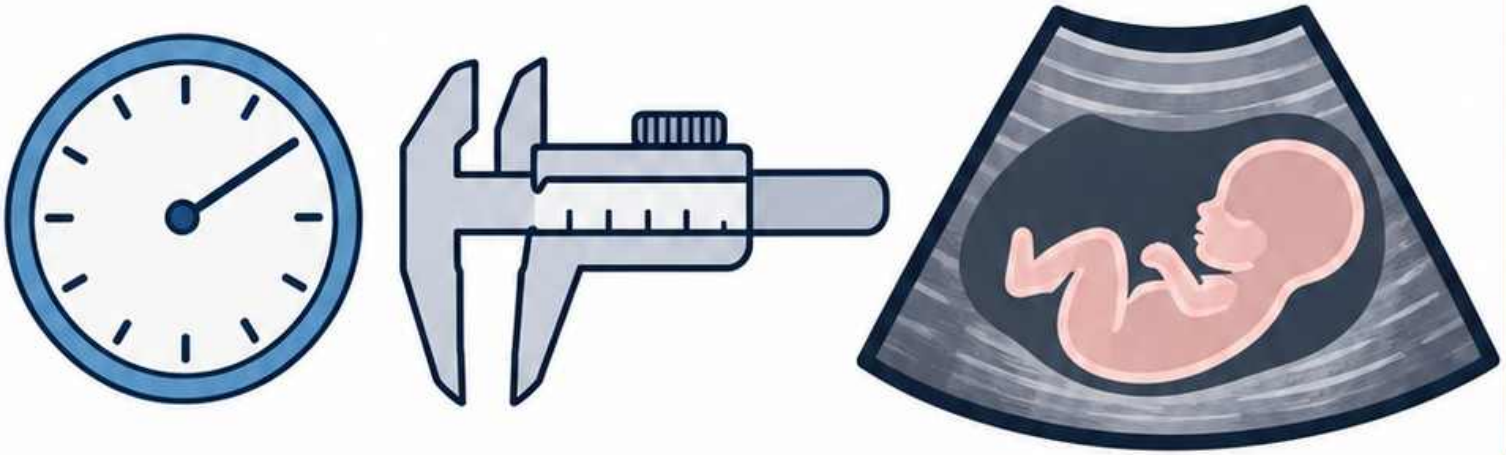

Moduł 6

Tarczyca i szyja

Od przekroju gruczołu do uporządkowanego opisu

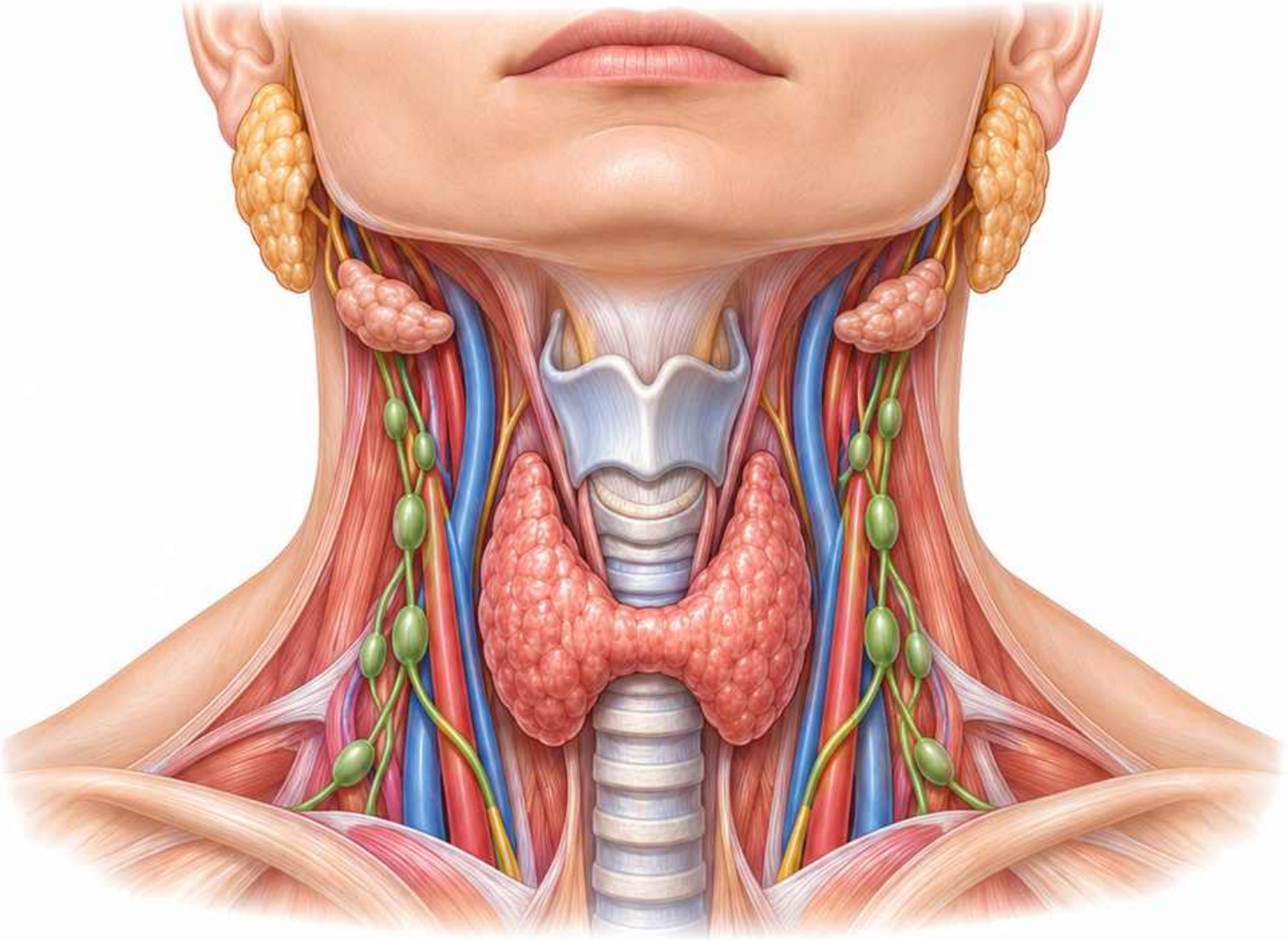

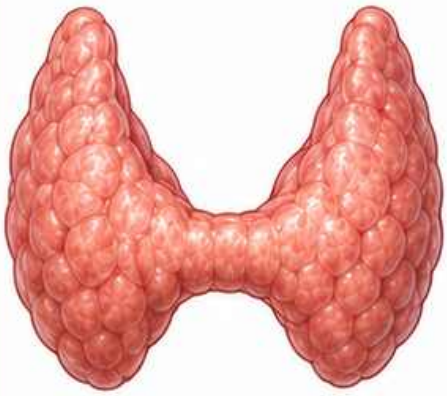

Płaty i cieśń



Guzki tarczycy

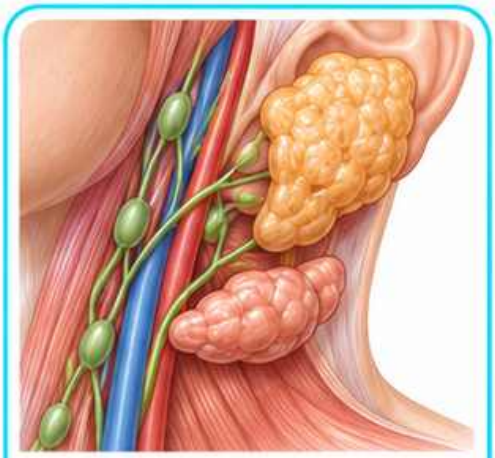

Węzły i ślinianki

Ułożenie i głowica

Uzyskaj wygodne okno przedniej szyi

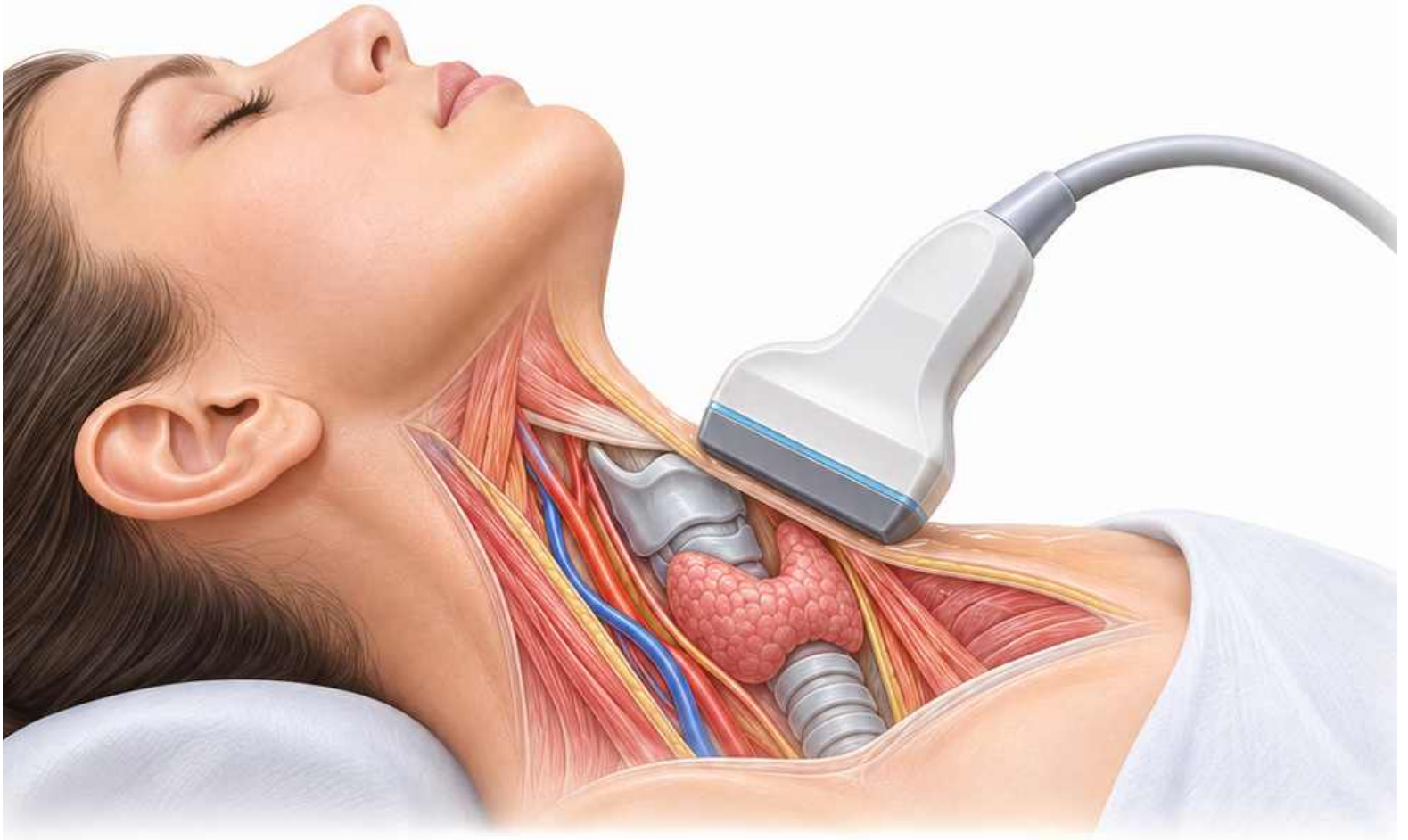

Schemat dydaktyczny



Ułóż badanego na plecach i, jeśli toleruje, lekko odchyl głowę.



Do struktur powierzchownych dobierz głowicę liniową o wysokiej częstotliwości.

Płaty i cieśń

Rozpoznaj połączenie przed tchawicą

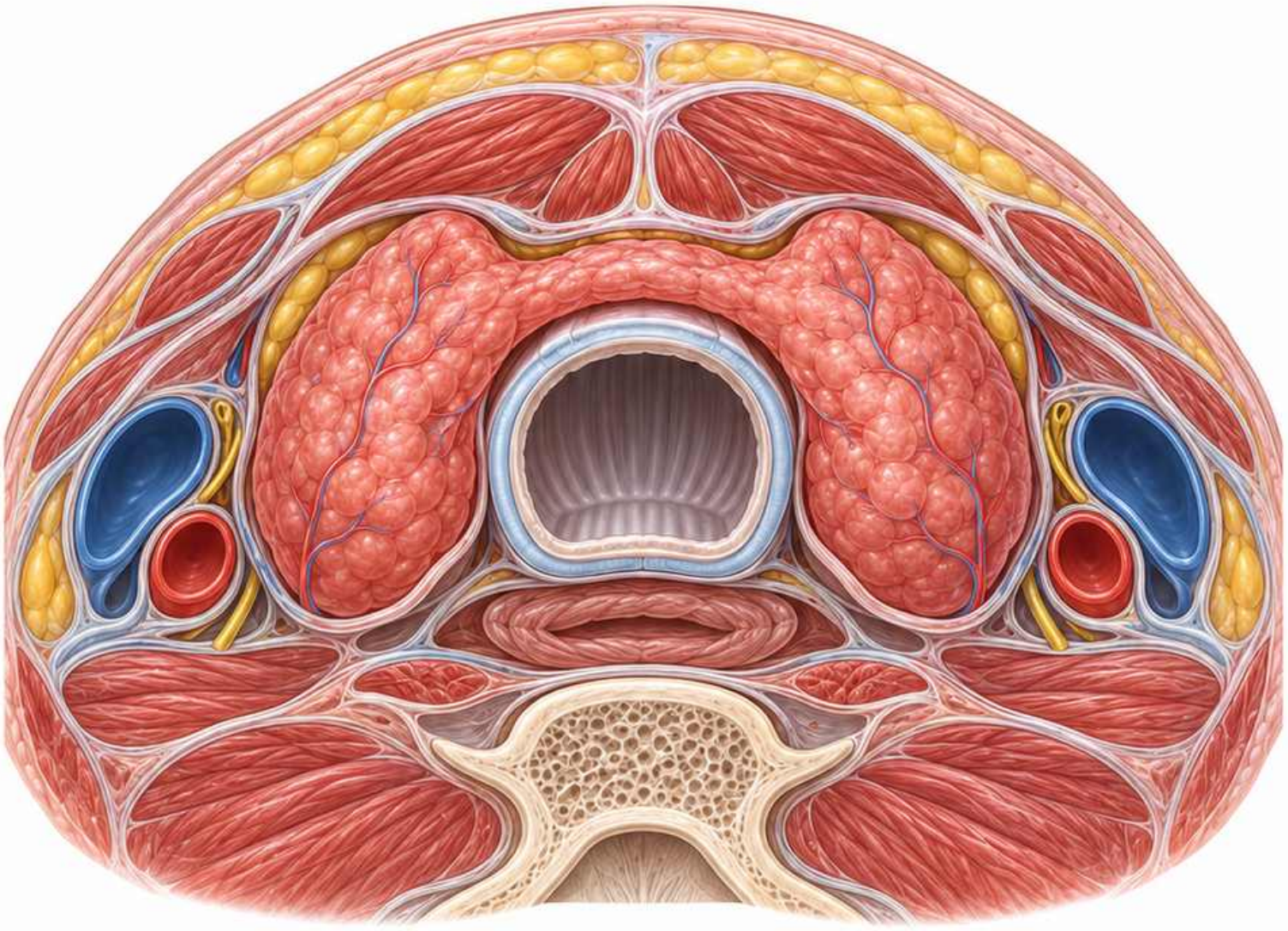

Płaty leżą po obu stronach tchawicy.

Cieśń zwykle łączy je przed tchawicą.

Schemat dydaktyczny

Pomiary płatów

Użyj osi długiej i przekroju poprzecznego

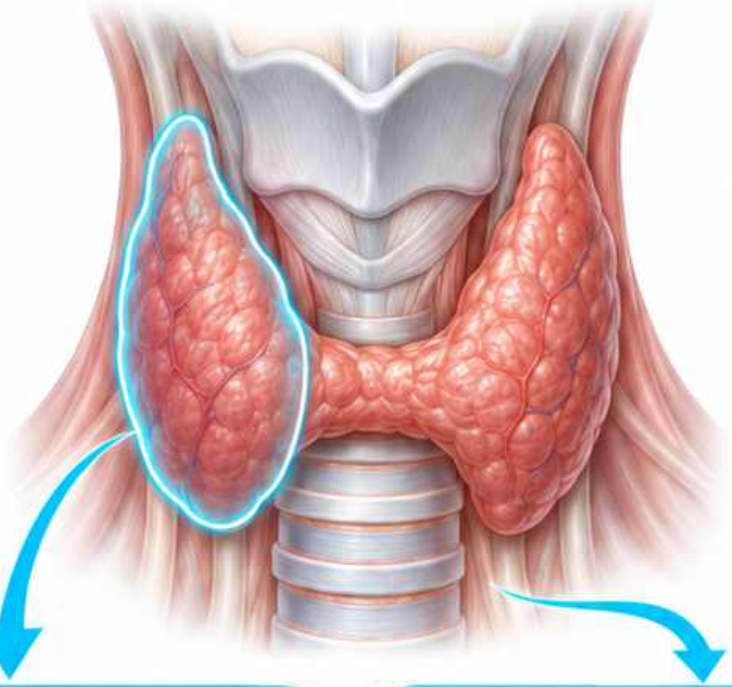

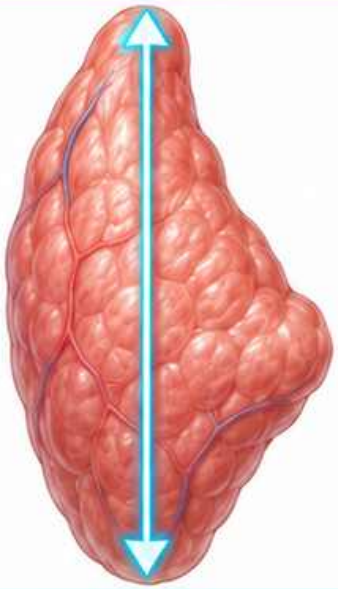

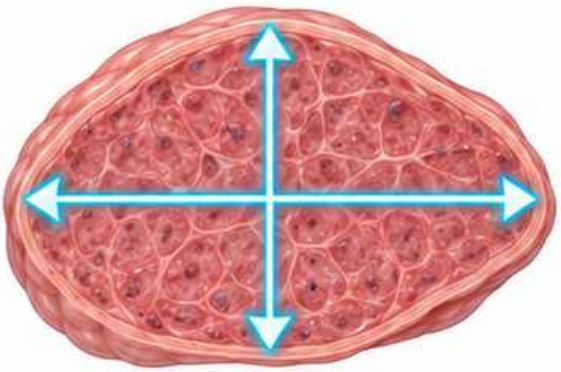

Długość zmierz od górnego do dolnego bieguna.

Szerokość i wymiar przednio-tylny oceń poprzecznie.

Schemat dydaktyczny

Tchawica, przełyk i naczynia

Wykorzystaj punkty orientacyjne

- Tchawica jest pośrodkowo, a duże naczynia leżą bocznie.
- Przełyk zwykle leży ku tyłowi i nieco na lewo od tchawicy.

Schemat dydaktyczny

Przód

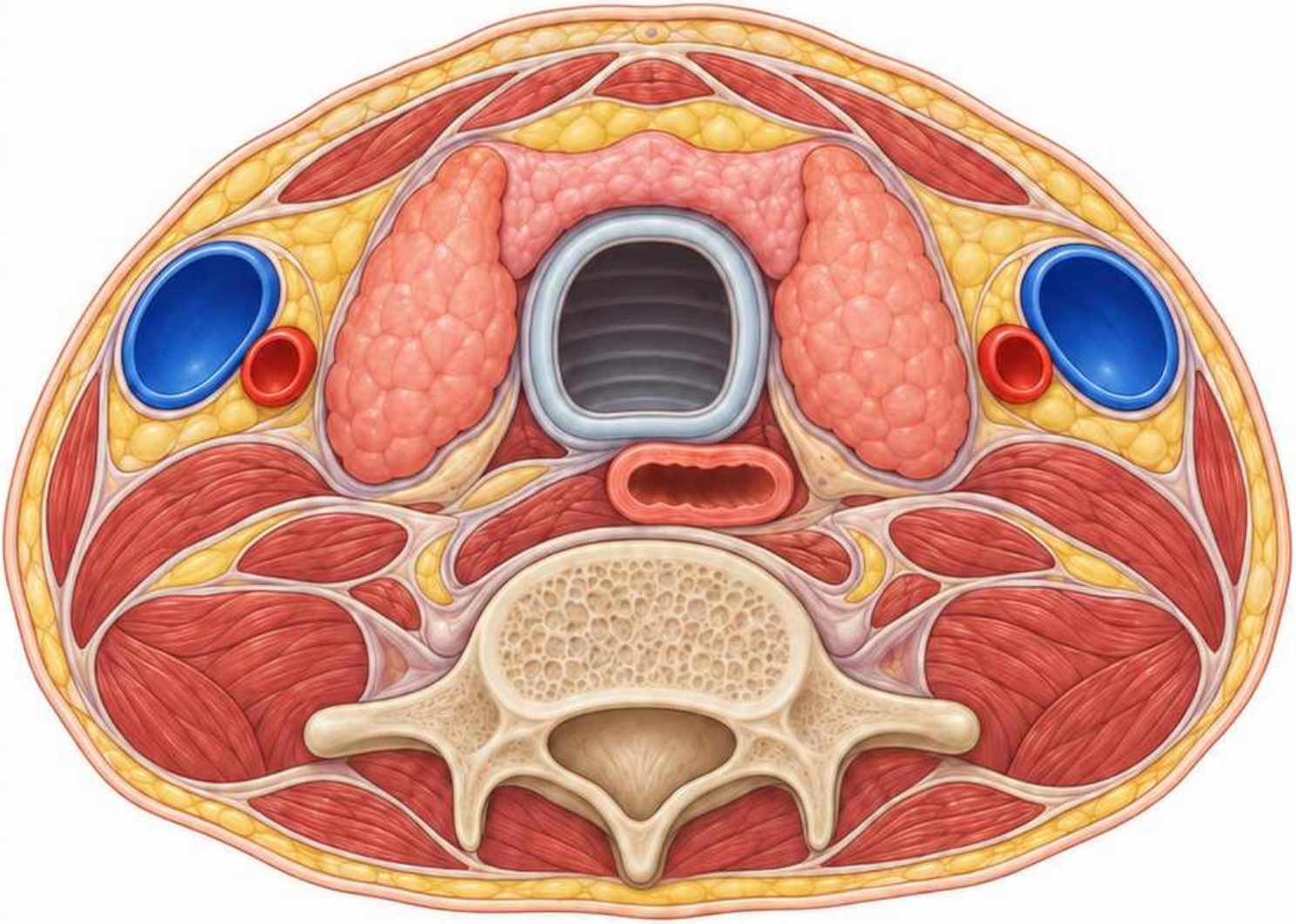

Tył

Echogeniczność

Porównaj tarczycę z mięśniami przednimi szyi

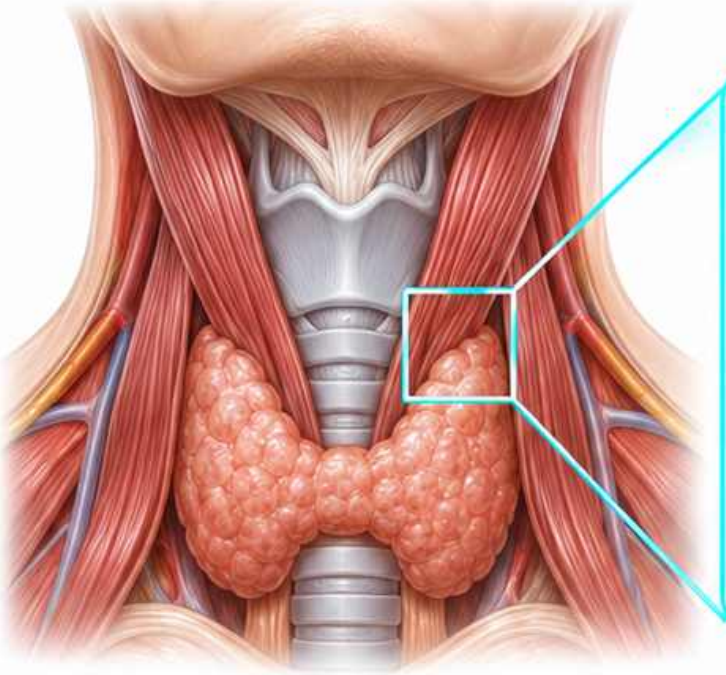

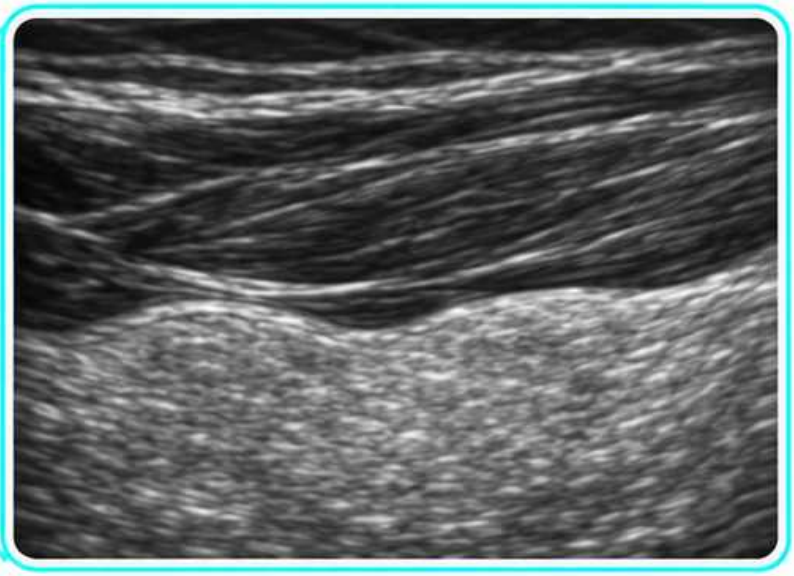

Schemat dydaktyczny

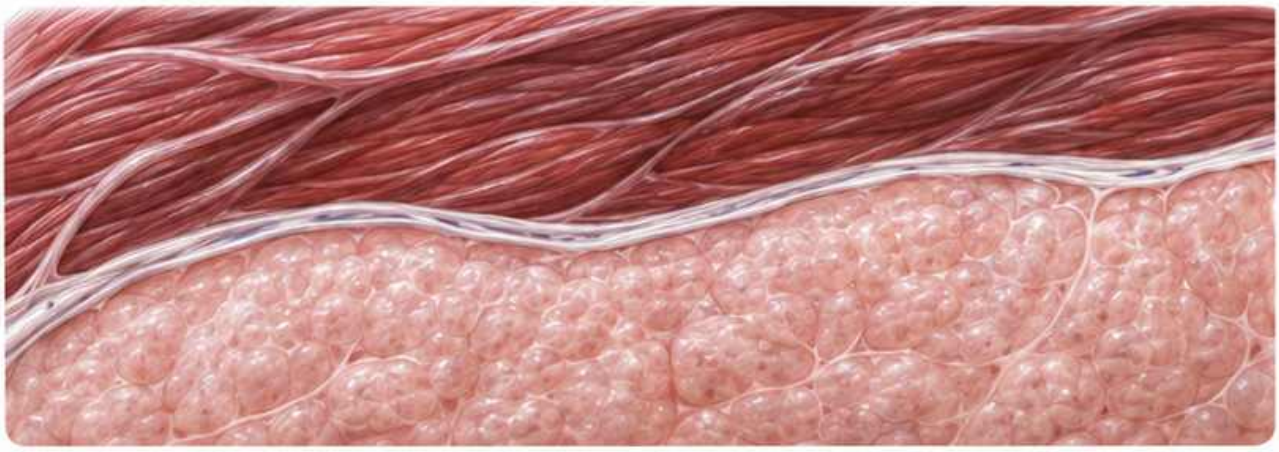

Prawidłowy miąższ tarczycy zwykle jest jaśniejszy niż mięśnie przedtarczycowe.

Utrzymaj porównywalne ustawienia obrazu przy ocenie obu płatów.

Zmiany rozlane

Oceń oba płaty i cieśń

Opisz wielkość, echogeniczność i jednorodność miąższu.

Zaznacz, czy obraz obejmuje cały gruczoł.





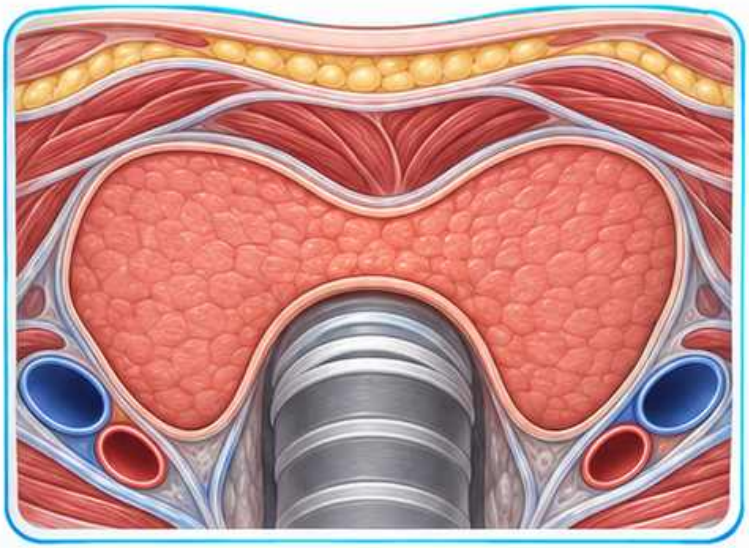

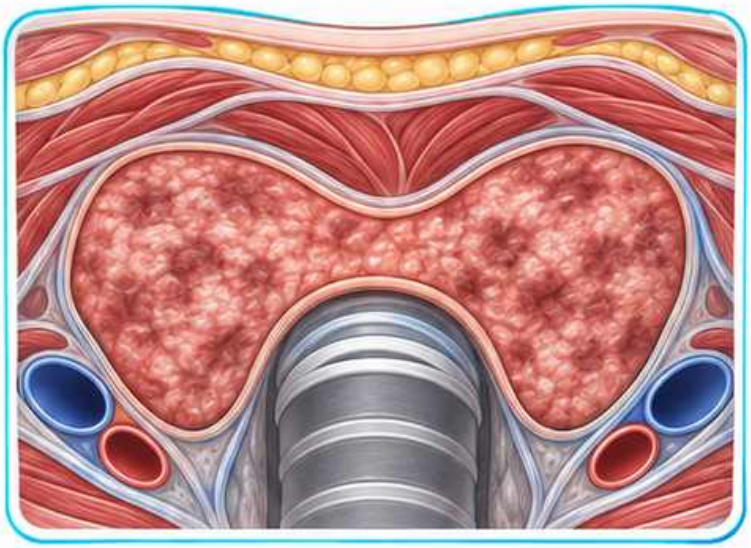

Schemat dydaktyczny

Unaczynienie miąższu

Ustaw Doppler do porównania płatów

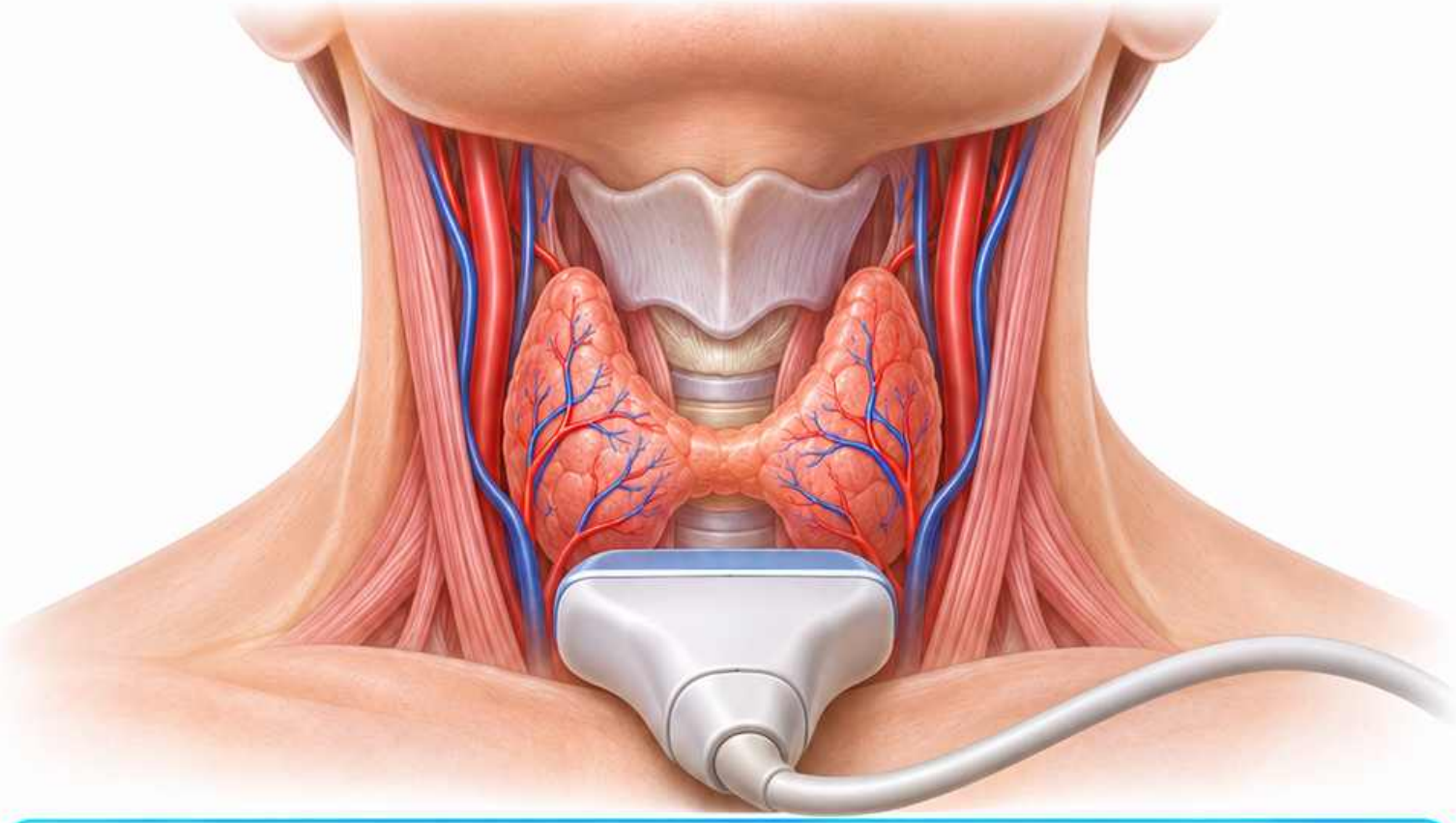

Zachowaj te same ustawienia czułości i podobny nacisk.
Oceń rozmieszczenie sygnału w miąższu.

Schemat dydaktyczny

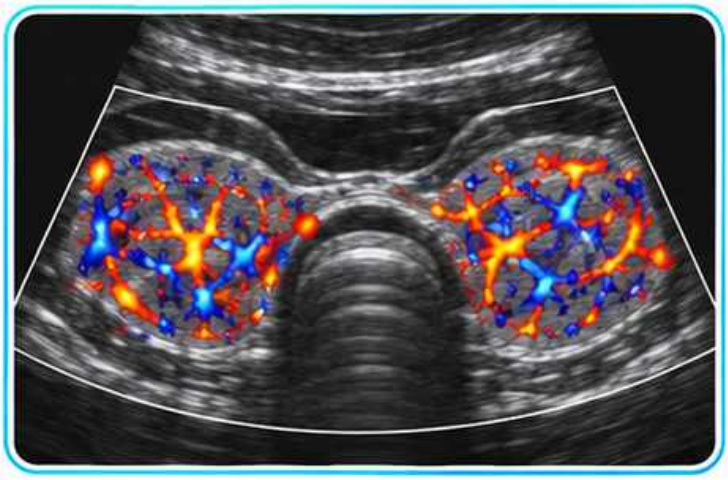

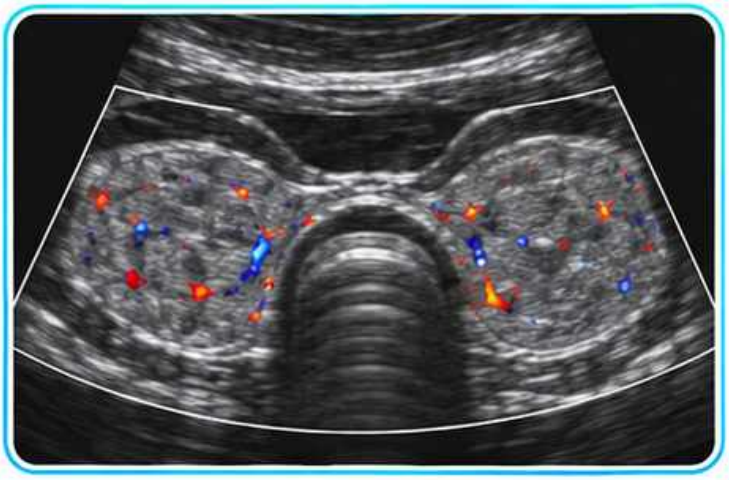

Lokalizacja guzka

Nadaj zmianie adres w gruczole

Wskaż prawy płat, lewy płat lub cieśń.

W płacie opisz położenie w części górnej, środkowej lub dolnej.

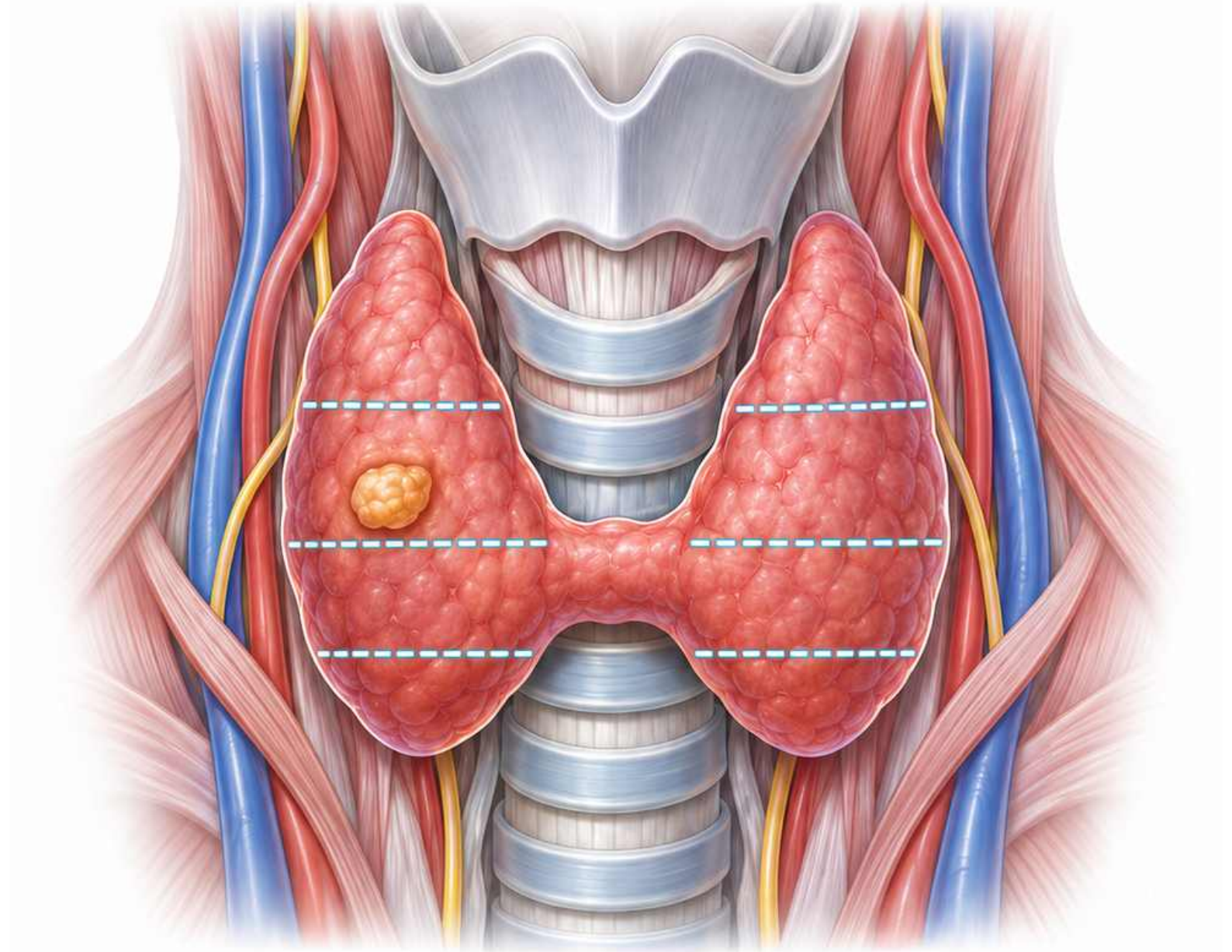

Schemat dydaktyczny

Skład guzka

Sprawdź udział płynu i tkanki litej

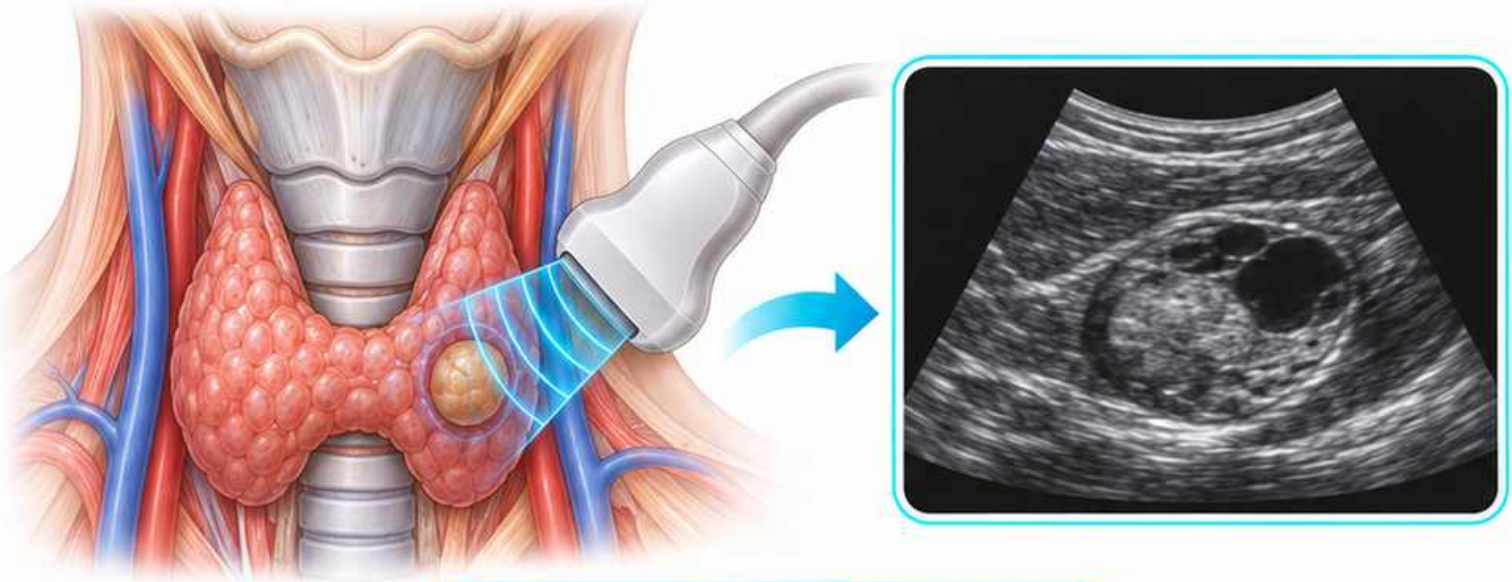

Schemat dydaktyczny

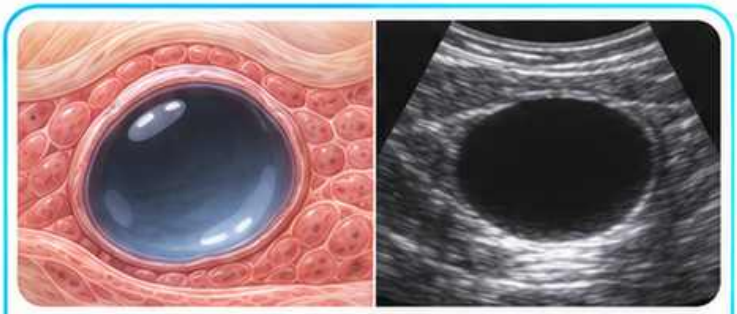

Płyn

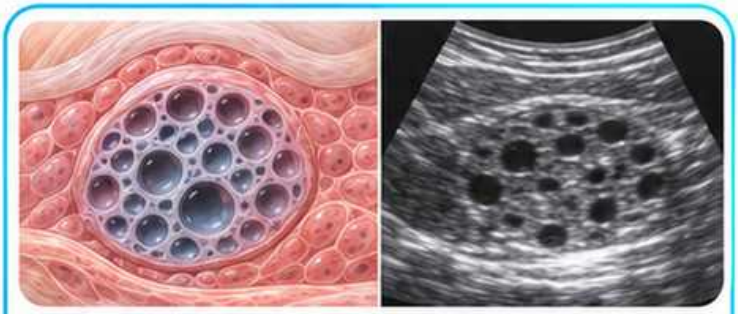

Drobne przestrzenie płynowe



Budowę mieszaną

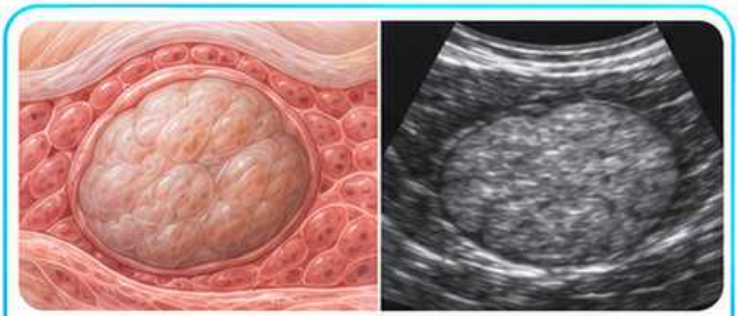

Litą

Opisz, czy guzek jest torbielowaty, gąbczasty, mieszany czy lity. W zmianie mieszanej rozpoznaj część litą przed dalszą oceną.

Echogeniczność guzka

Wybierz właściwą tkankę odniesienia

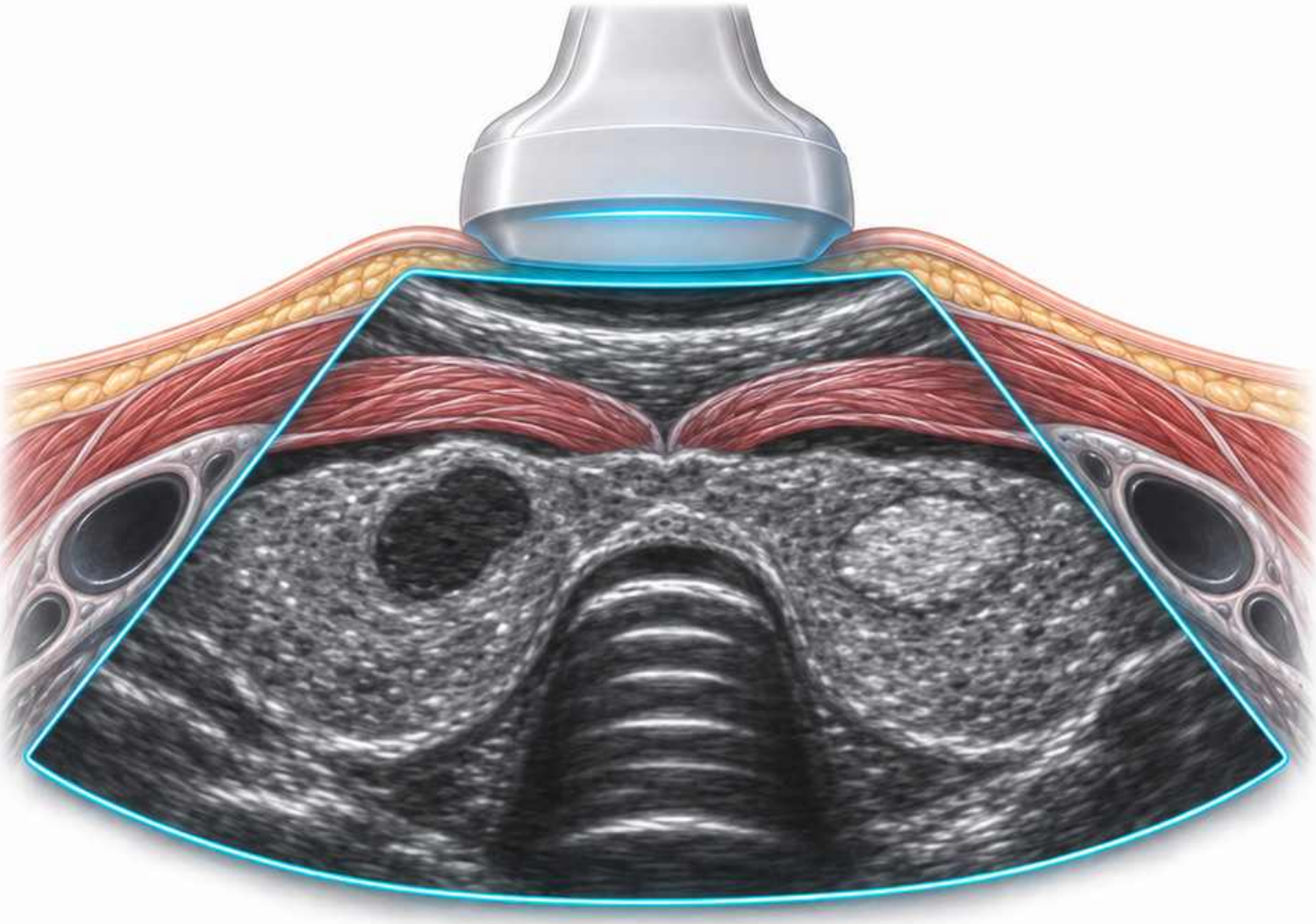

Część litą porównaj z sąsiednim miąższem.

Przy ocenie bardzo niskiej echogeniczności uwzględnij mięśnie przedtarczycowe.

Schemat dydaktyczny

Kształt guzka

Porównaj wysokość i szerokość w przekroju poprzecznym

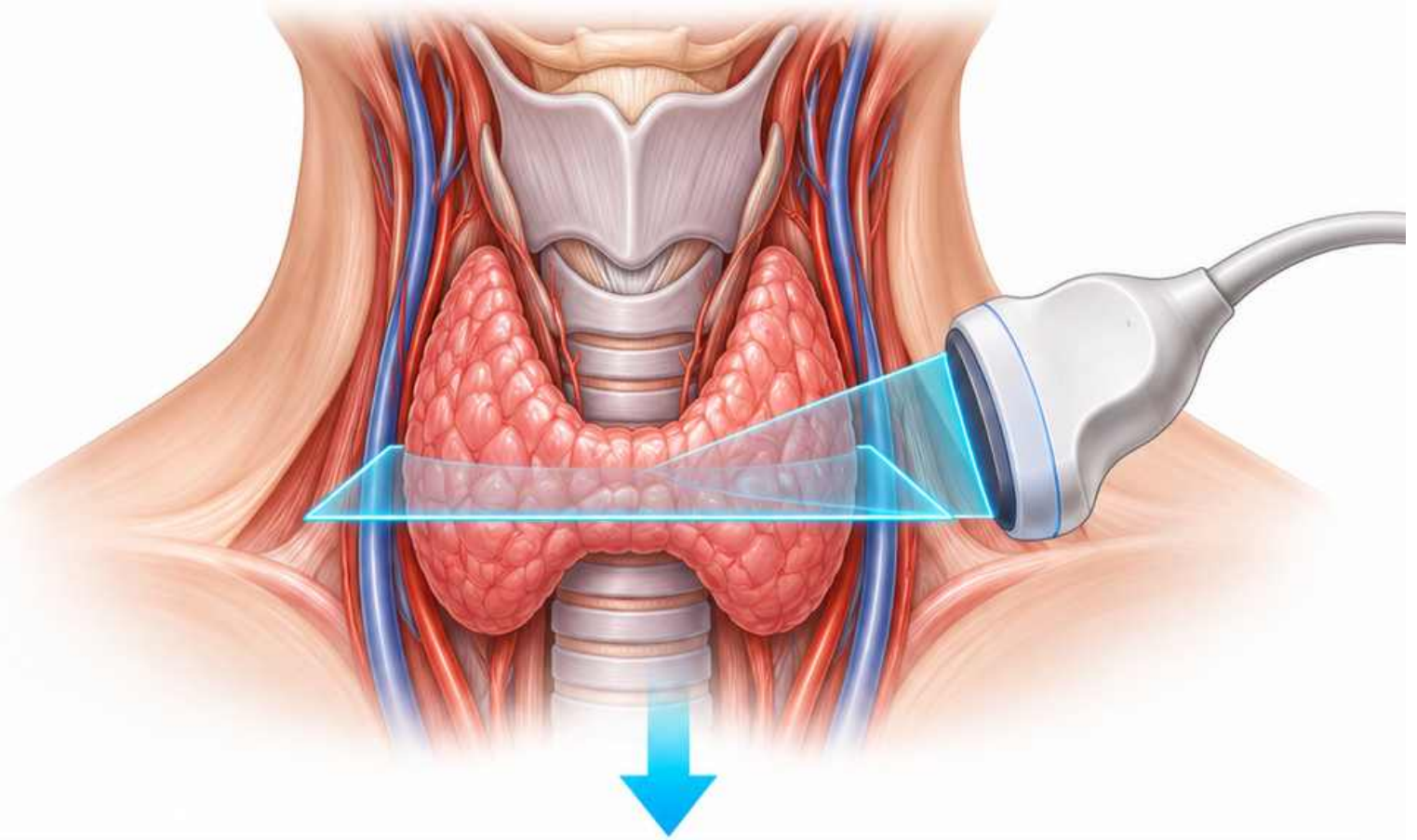

Schemat dydaktyczny

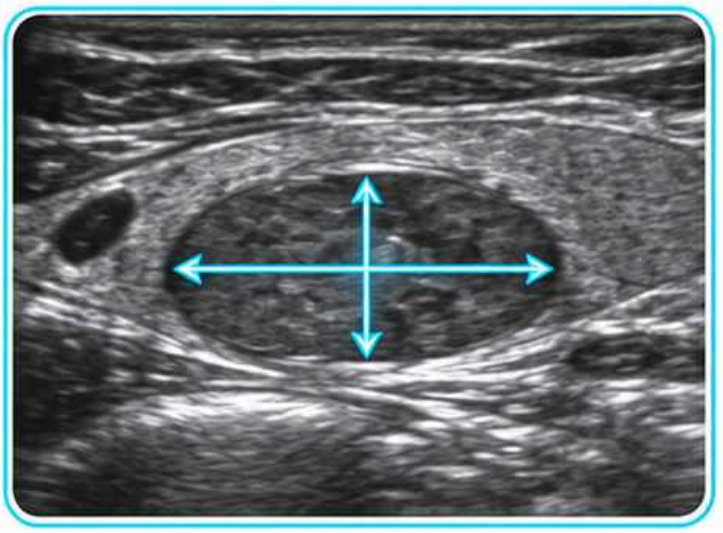

W ACR TI-RADS wysokość mierz równolegle do wiązki.

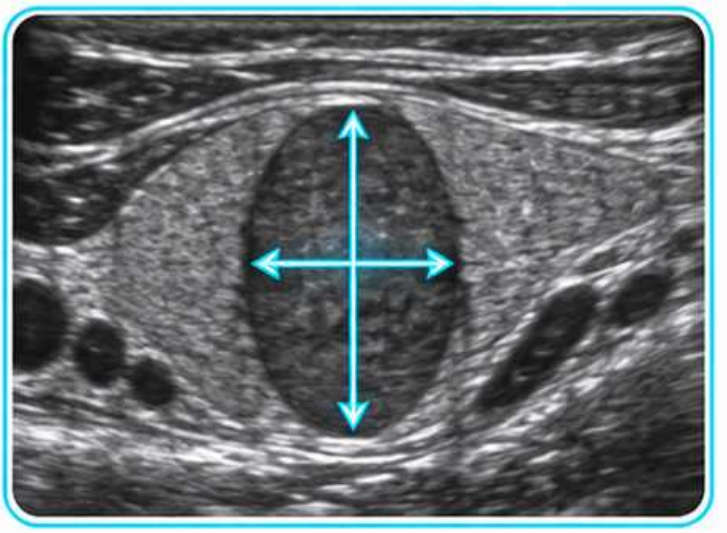

Szerokość oceń prostopadle do kierunku wiązki.

Brzegi guzka

Prześledź cały obrys zmiany

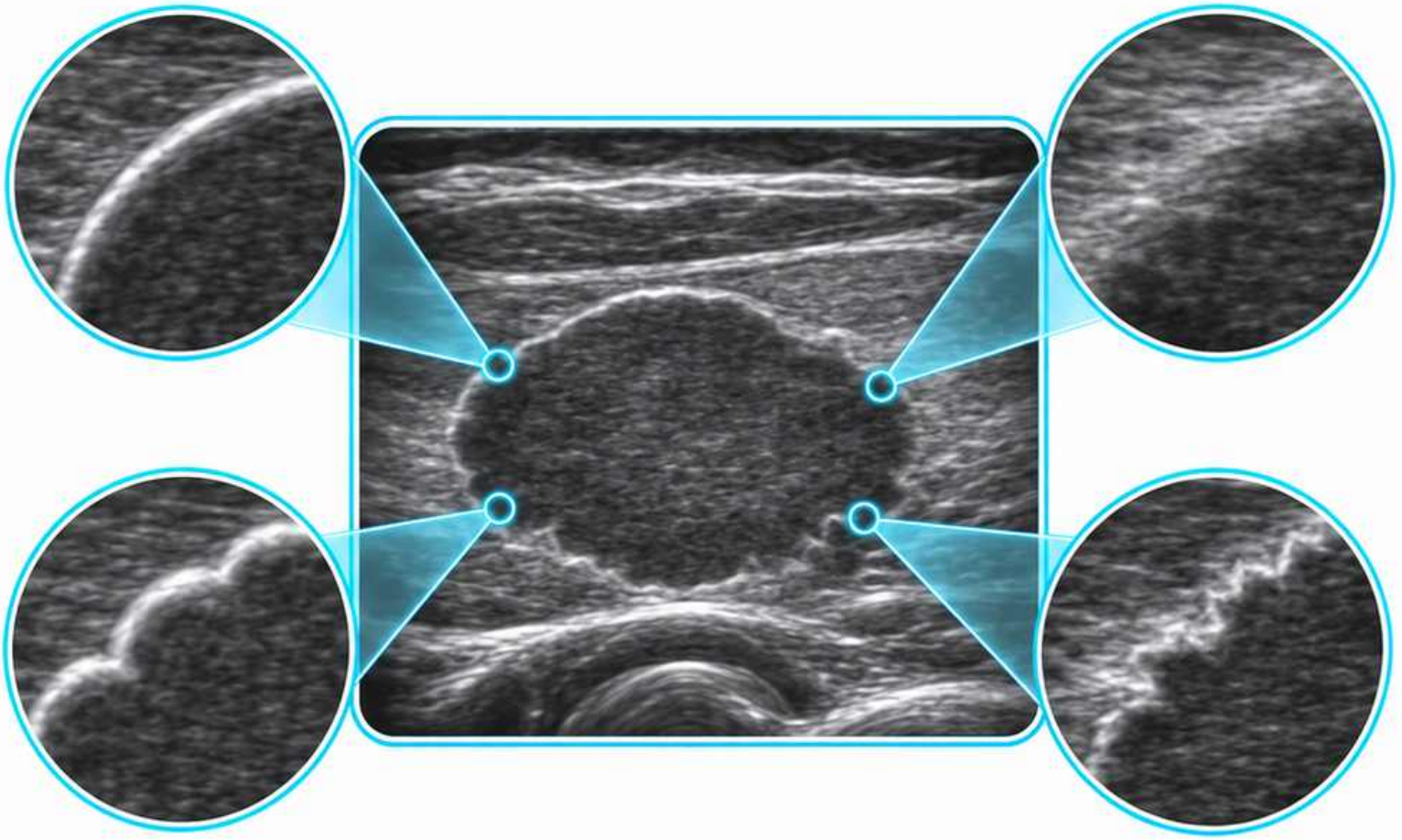

Opisz, czy brzeg jest gładki, niewyraźny, płatowaty lub nieregularny.

Oceń relację zmiany do granicy gruczołu w drugim przekroju.

Schemat dydaktyczny

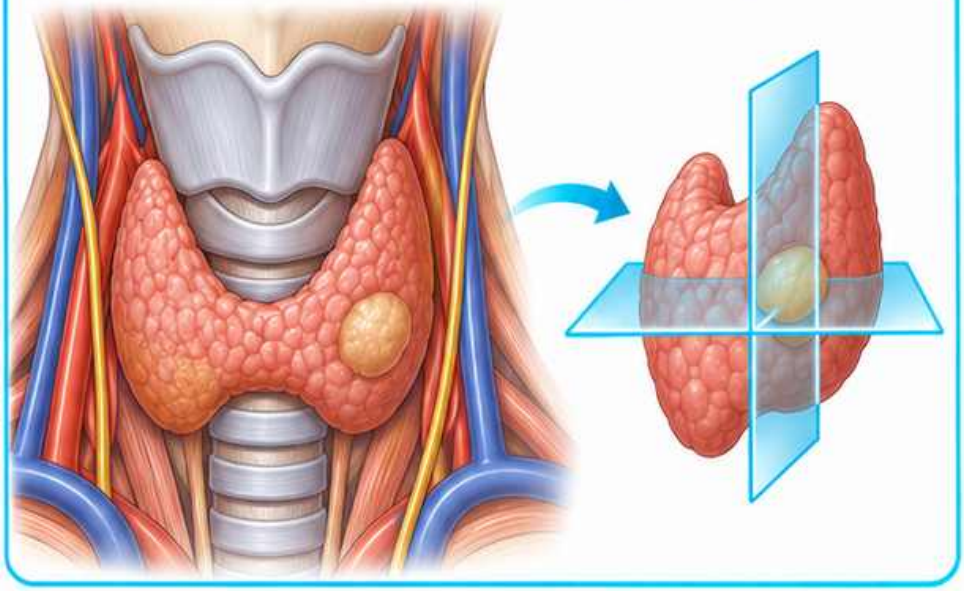

Ogniska echogeniczne

Rozróżnij punkt, obwódkę i cień

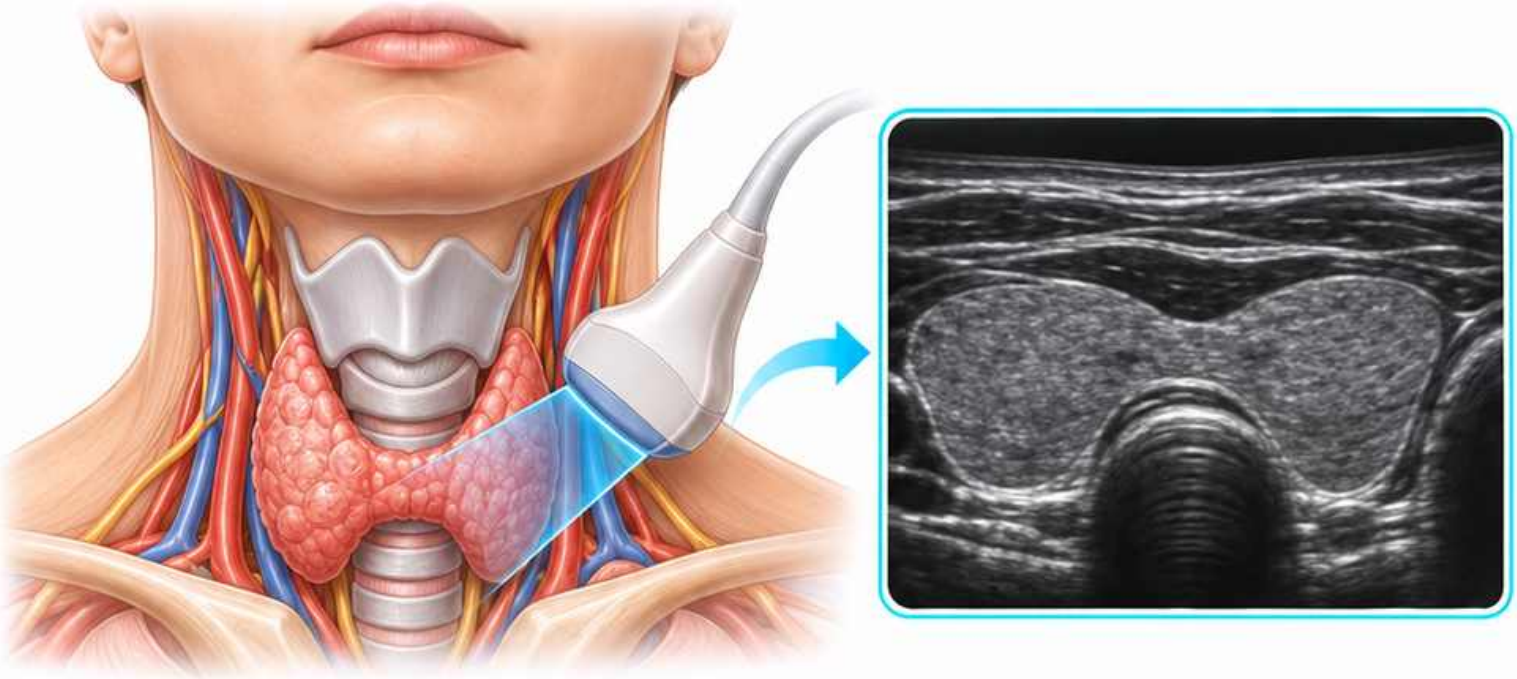

Oceń położenie i rozkład jasnych ognisk.
Zwróć uwagę na cień akustyczny i artefakt ogona komety.

Schemat dydaktyczny

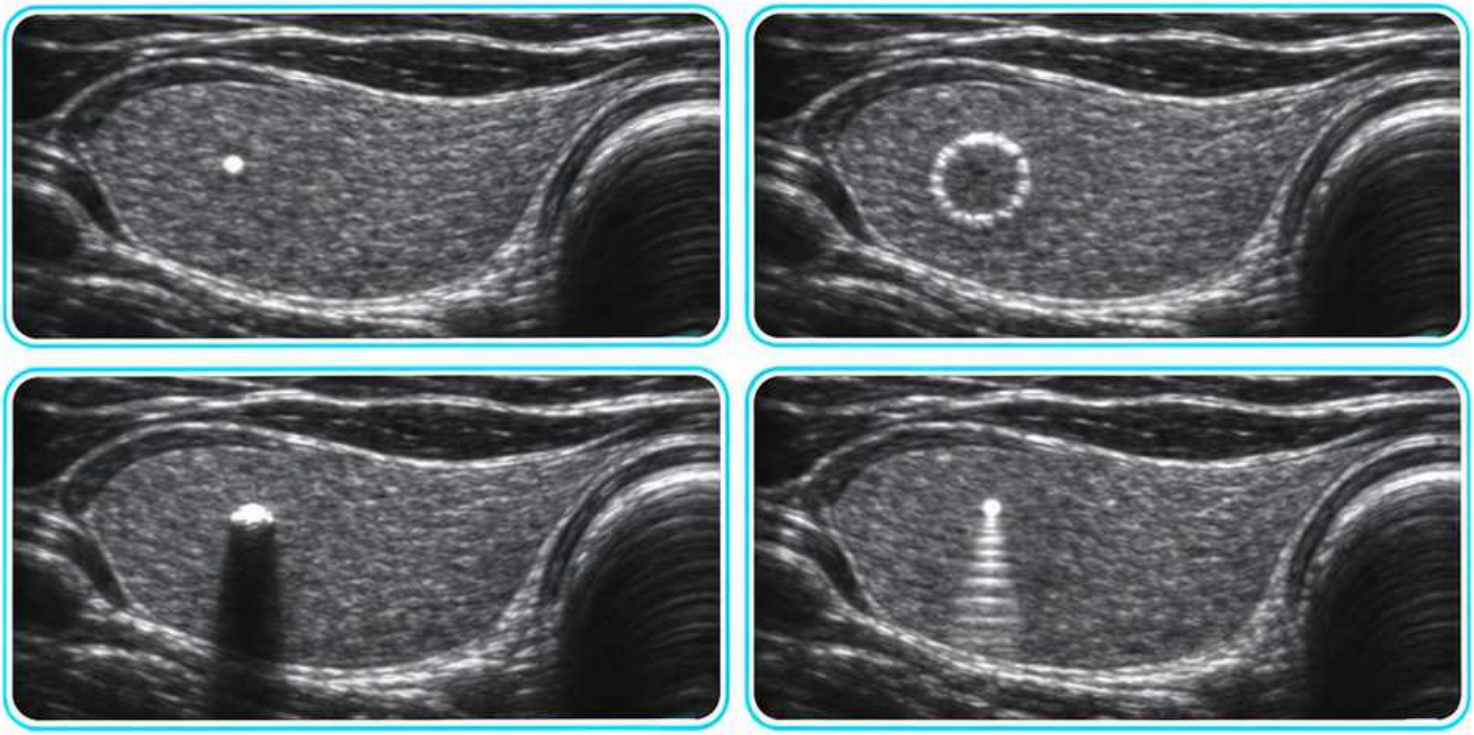

Wymiary guzka

Zmierz największe wymiary w trzech osiach

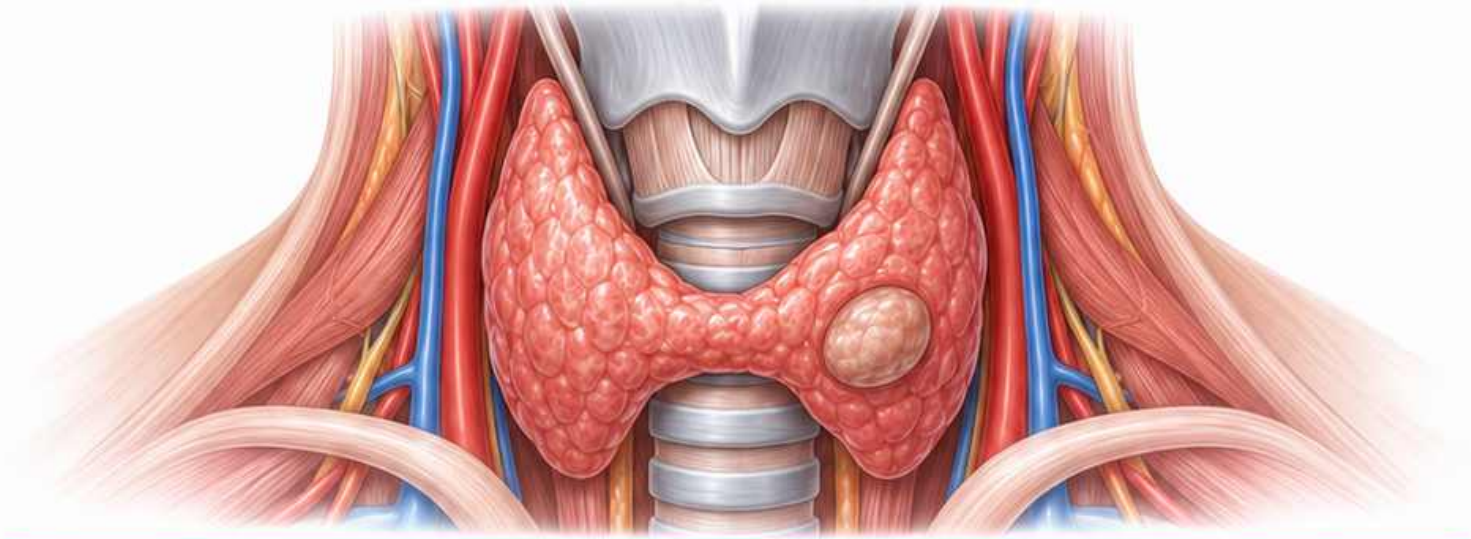

Zapisz trzy prostopadłe wymiary w dwóch płaszczyznach.

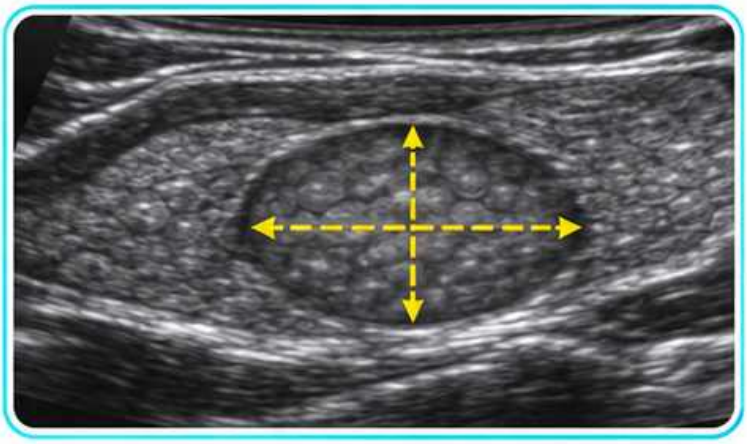

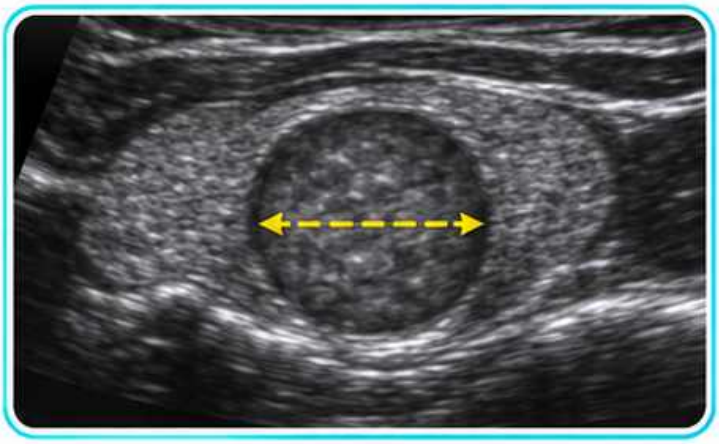

W kontroli odtwórz lokalizację i możliwie podobny przekrój.

Schemat dydaktyczny

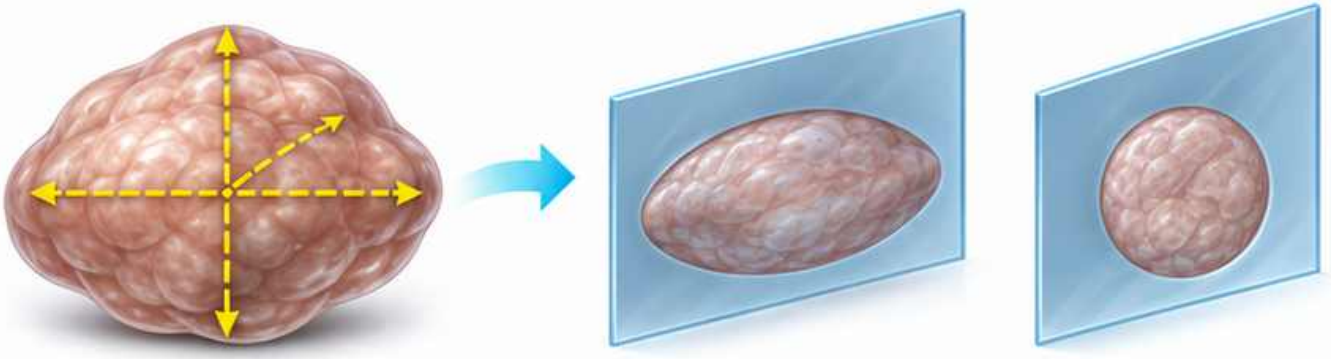

Klasyfikacja ryzyka

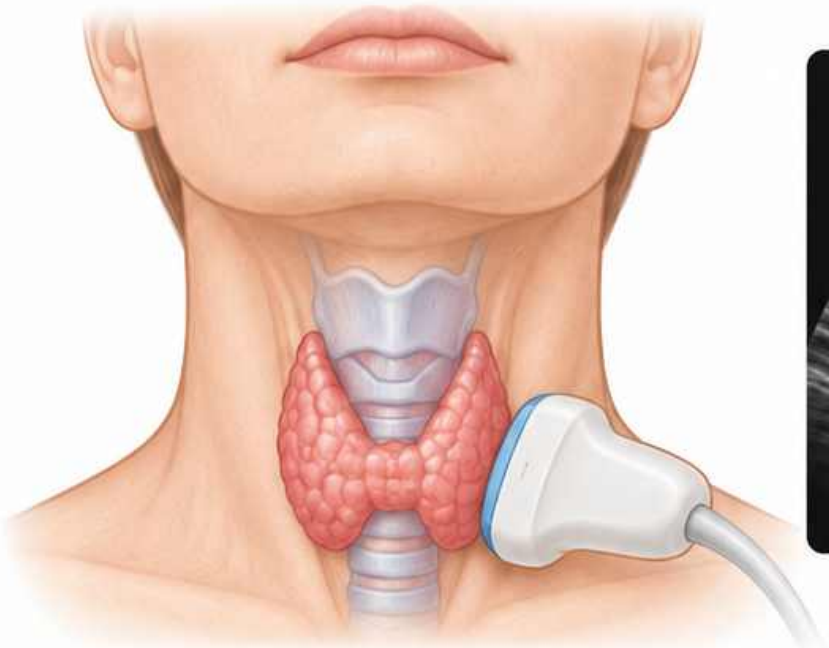

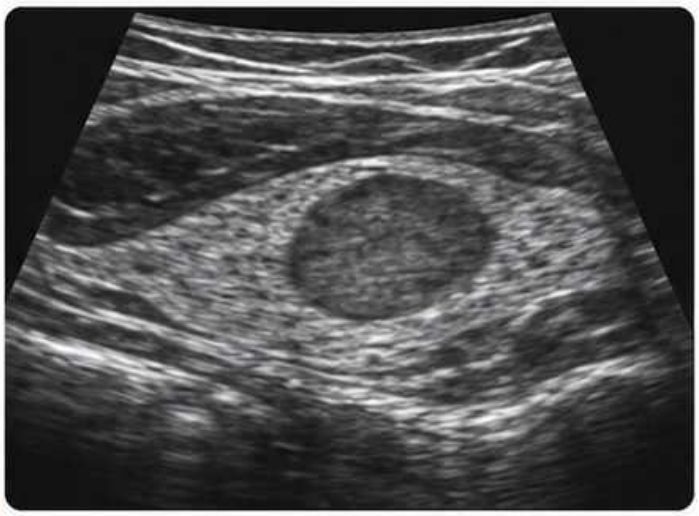

- Stosuj jeden nazwany system
- W ACR TI-RADS ocenę opiera się na pięciu grupach cech obrazu.
- W opisie podaj system i kategorię, jeśli były stosowane.

Schemat dydaktyczny

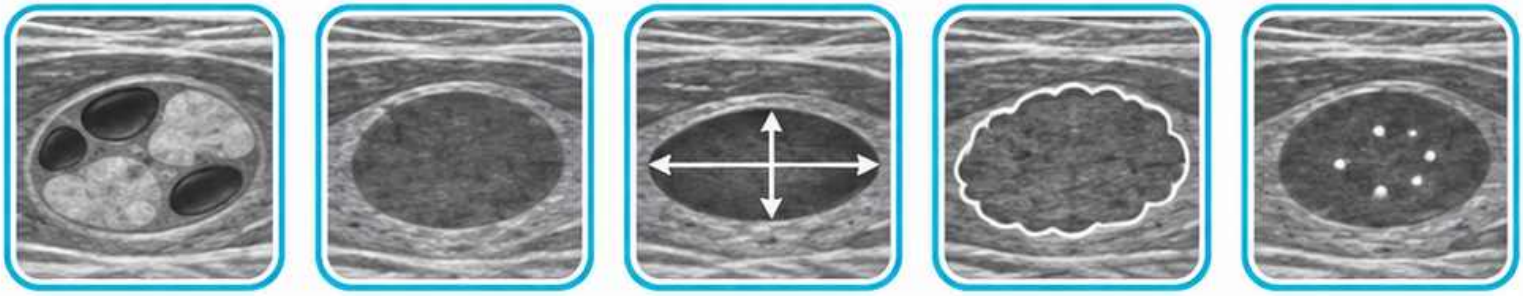

Mapa węzłów szyi

Zapisz stronę i poziom

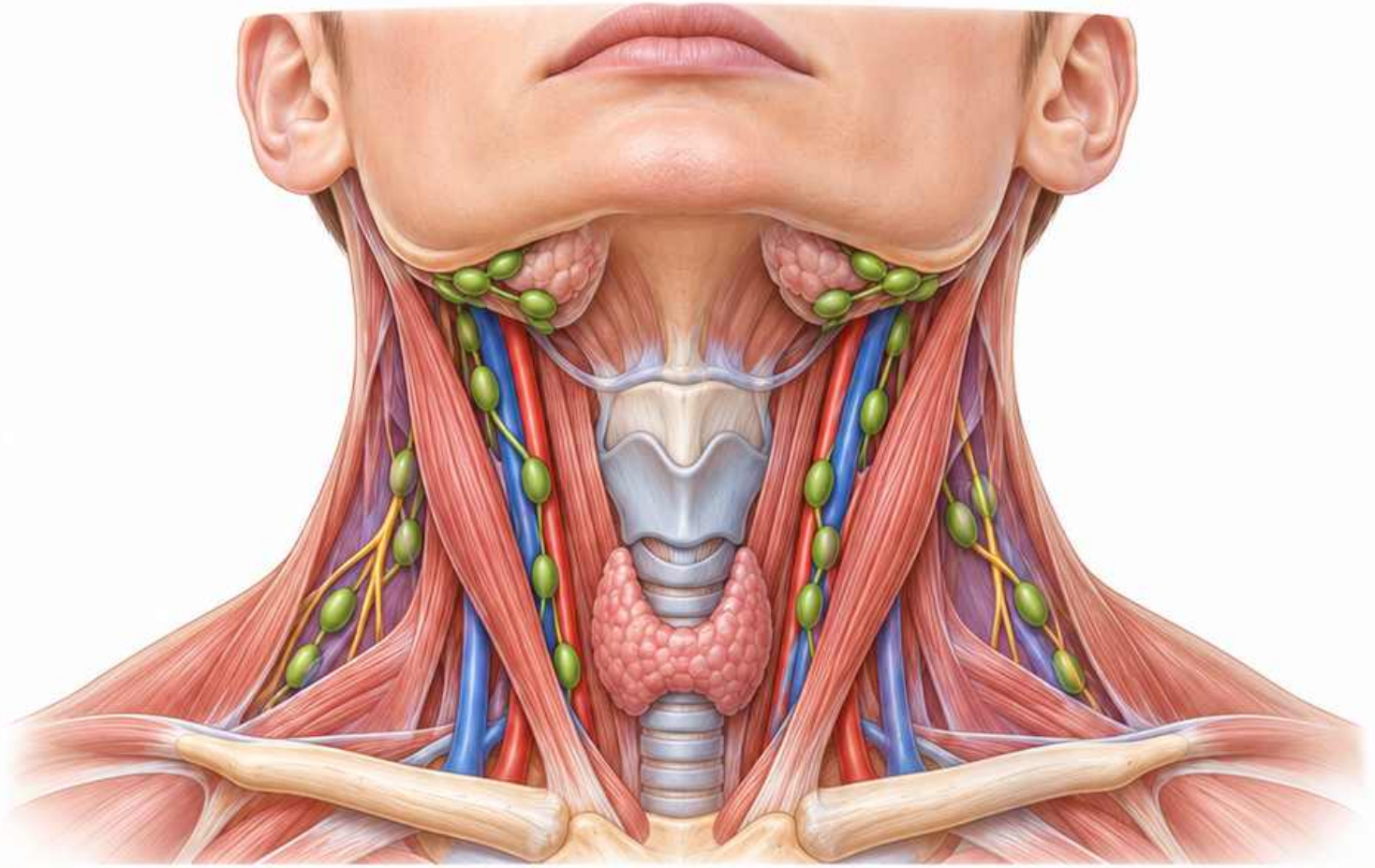

Rozpoznaj położenie węzła względem naczyń i innych punktów orientacyjnych.

Podaj stronę i poziom zgodnie z przyjętym podziałem.



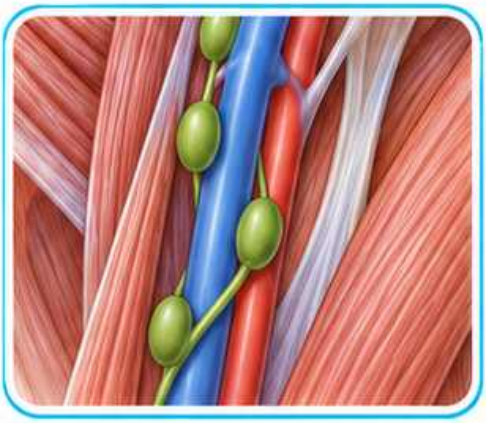



Schemat dydaktyczny

Wnęka i kora węzła

Oceń wnętrze w dwóch płaszczyznach

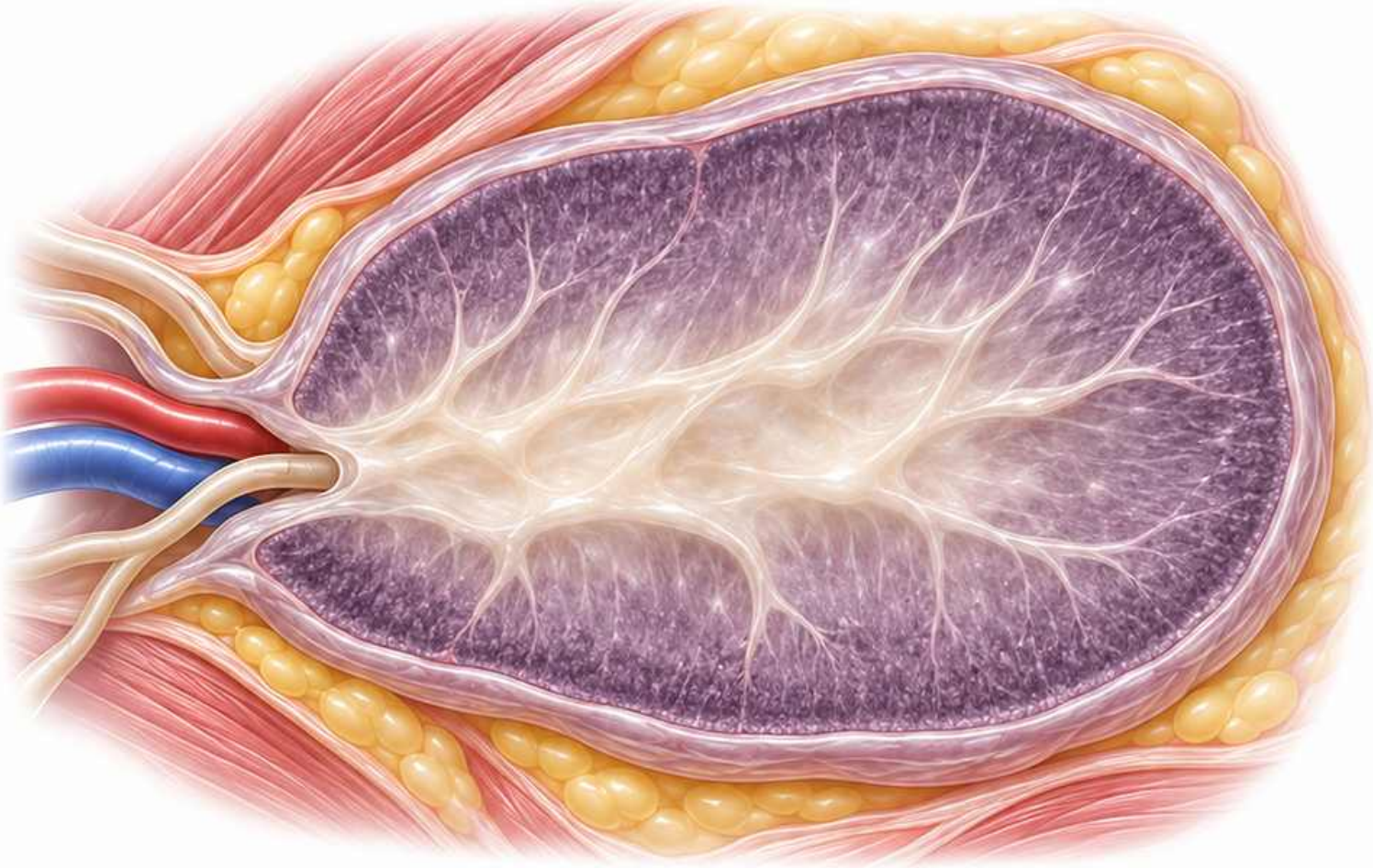

Jasna wnęka może być widoczna w obrębie ciemniejszej kory.

Opisz, czy kora jest jednorodna i jak układa się wokół wnęki.

Schemat dydaktyczny

Kształt i unaczynienie węzła

Oceń cechy łącznie

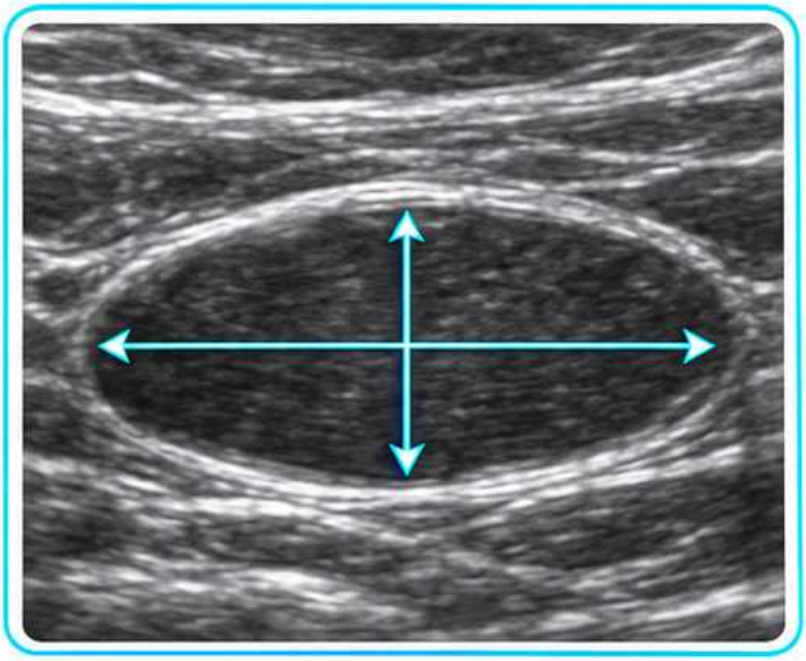

Porównaj oś krótką z długą.

Sprawdź, czy sygnał przepływu jest wnękowy, obwodowy czy mieszany.

Schemat dydaktyczny

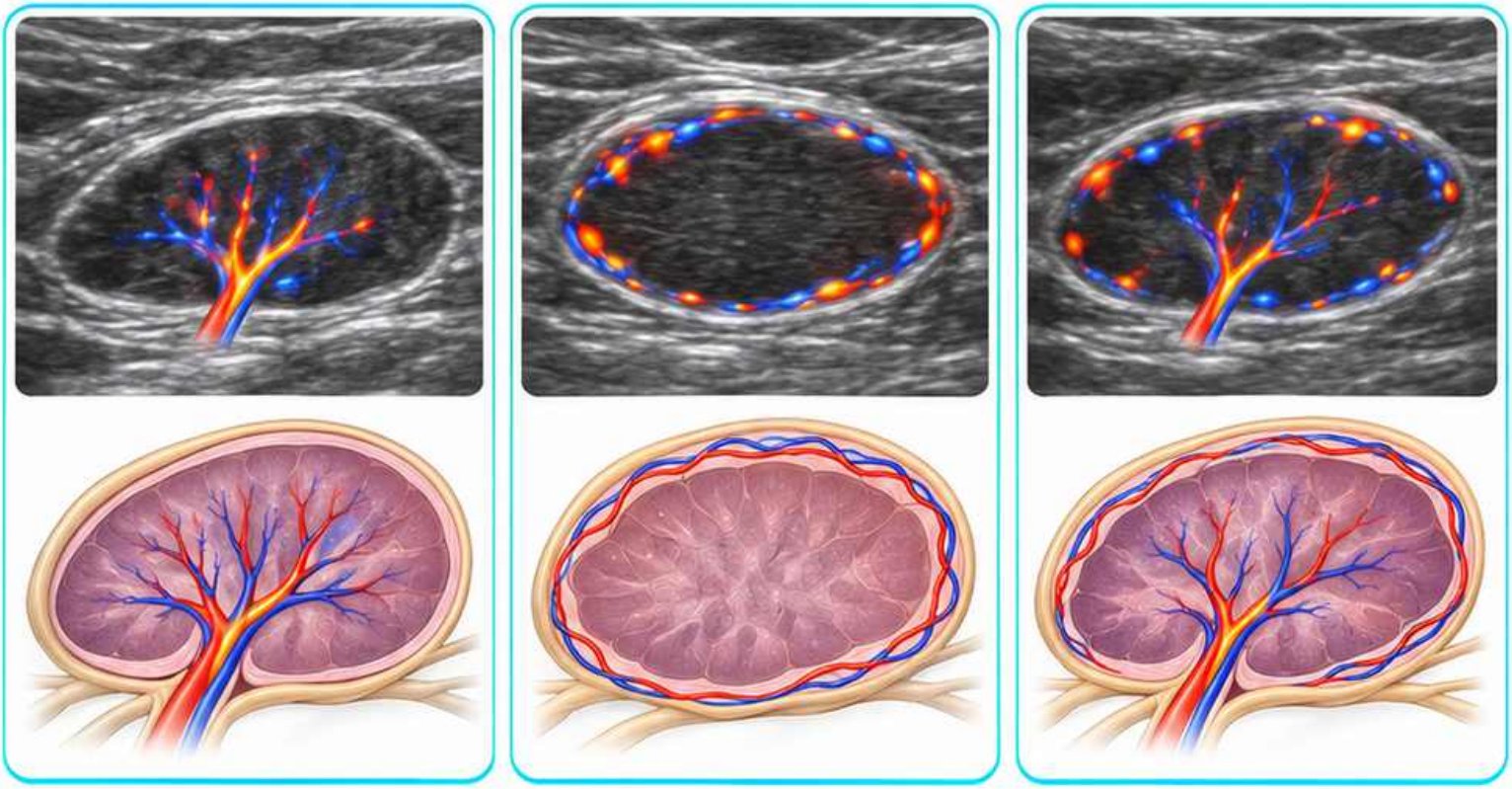

Ślinianka przyuszna

Zacznij od okolicy przed uchem i kąta żuchwy

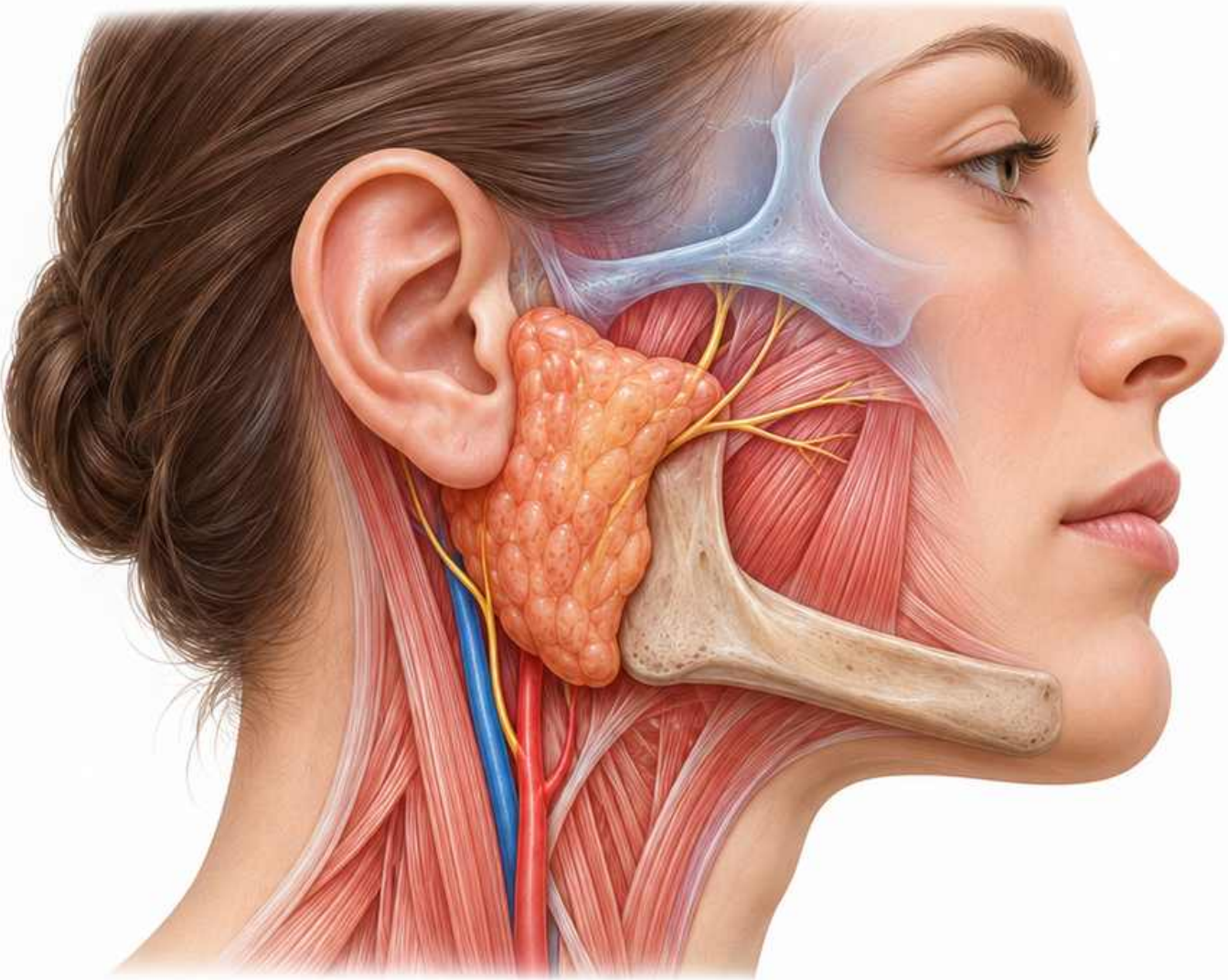



Rozpoznaj dostępną powierzchowną część gruczołu.

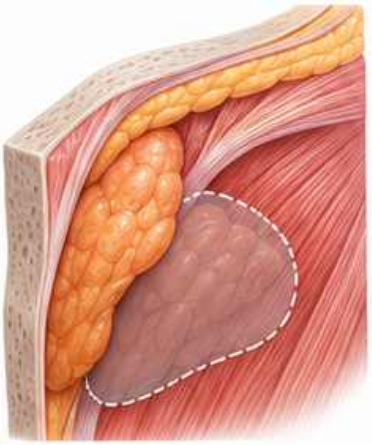

Zapisz ograniczenia oceny głębiej położonych tkanek.

Schemat dydaktyczny

Ślinianka podżuchwowa

Oceń gruczoł pod trzonem żuchwy

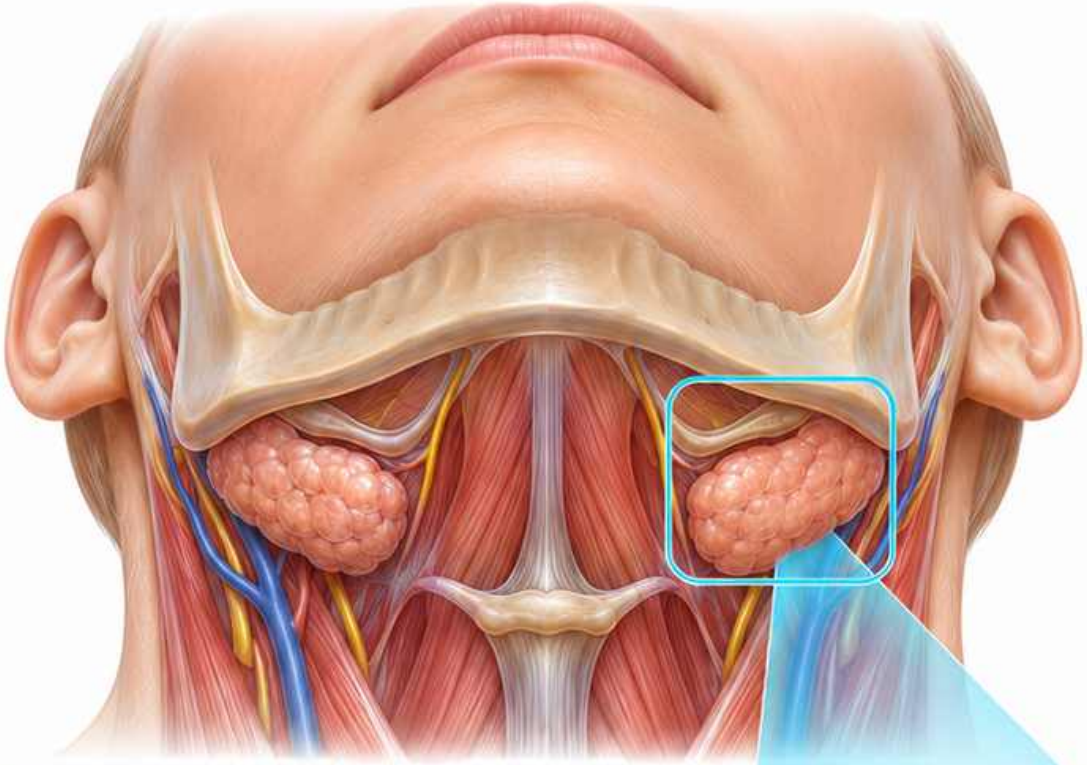

Schemat dydaktyczny



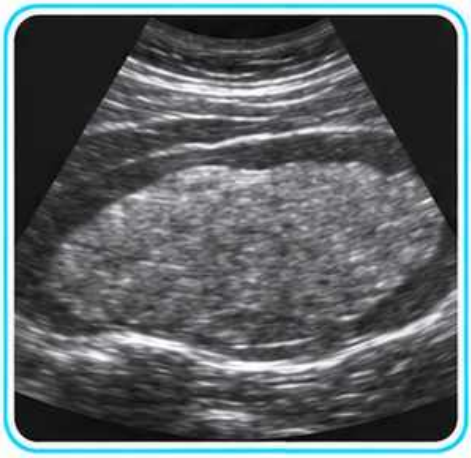

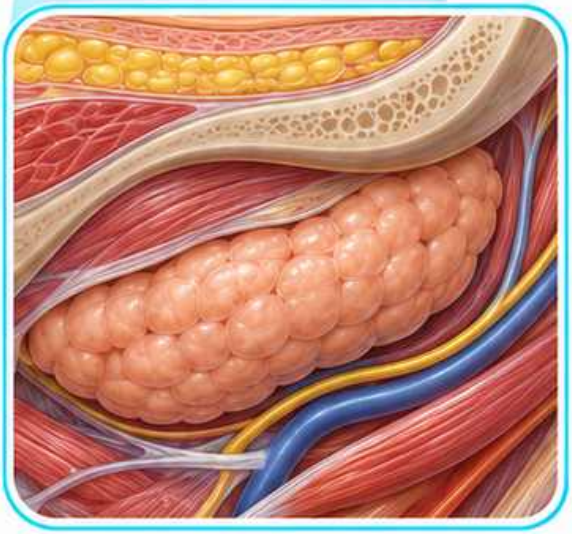

Porównaj obie strony pod względem wielkości i echostruktury.

W razie widocznej zmiany określ jej położenie względem gruczołu.

Przewody ślinowe

Śledź widoczny odcinek przewodu

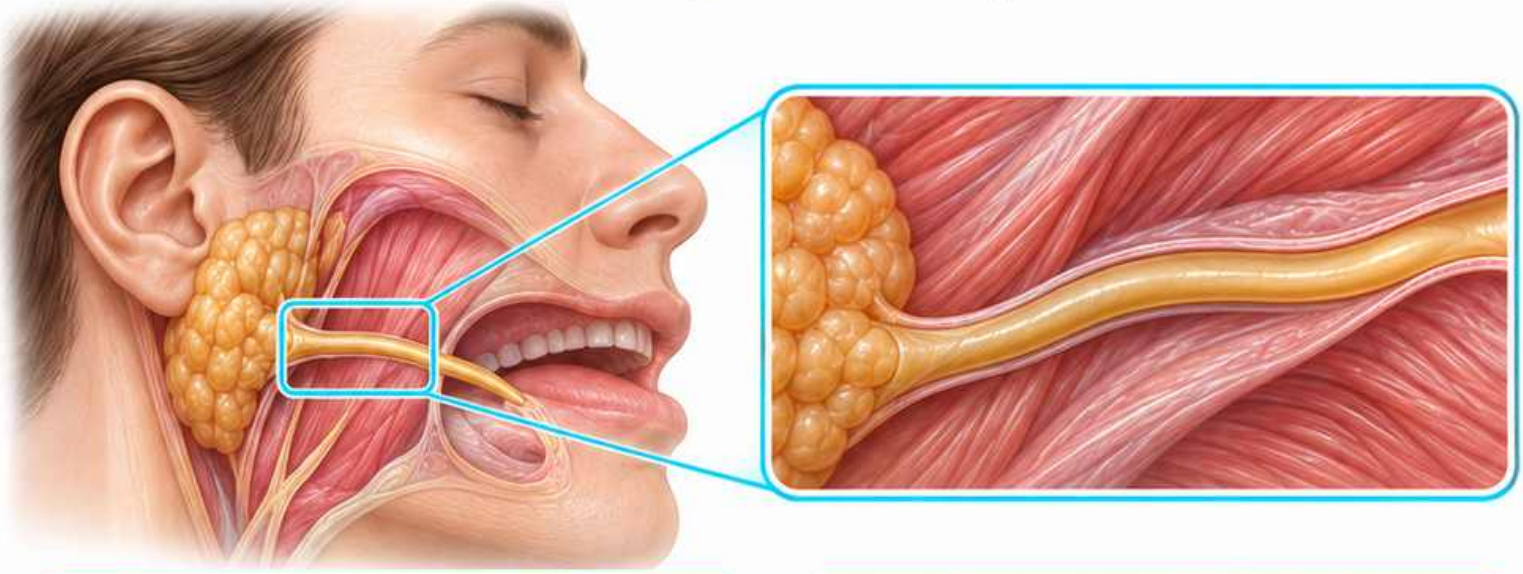

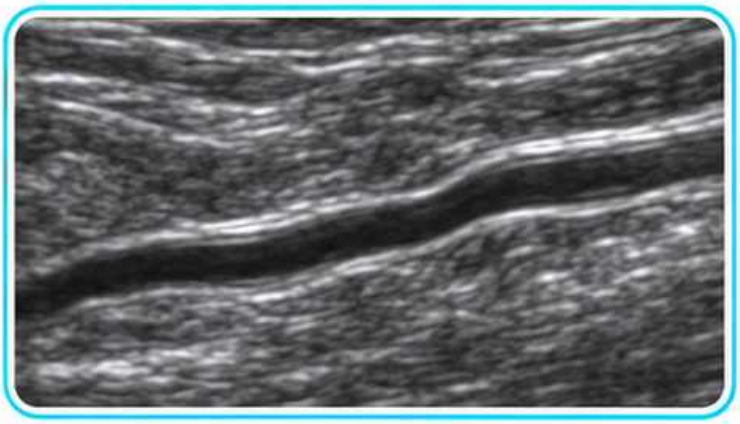

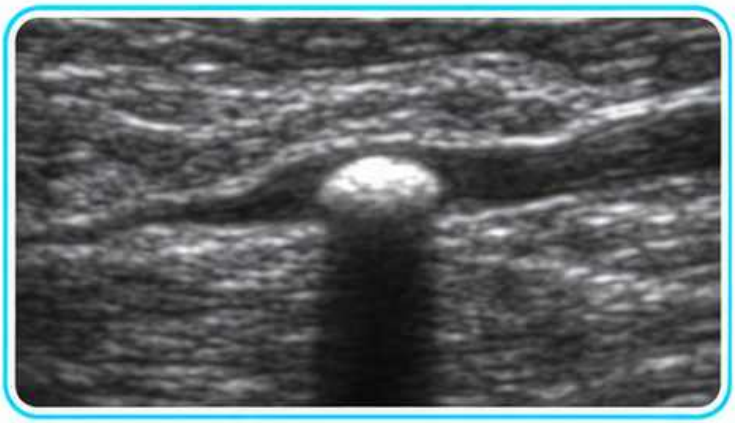

Oceń światło i relację przewodu do ślinianki.

Jeśli widzisz ognisko echogeniczne, sprawdź jego położenie i ewentualny cień.

Schemat dydaktyczny

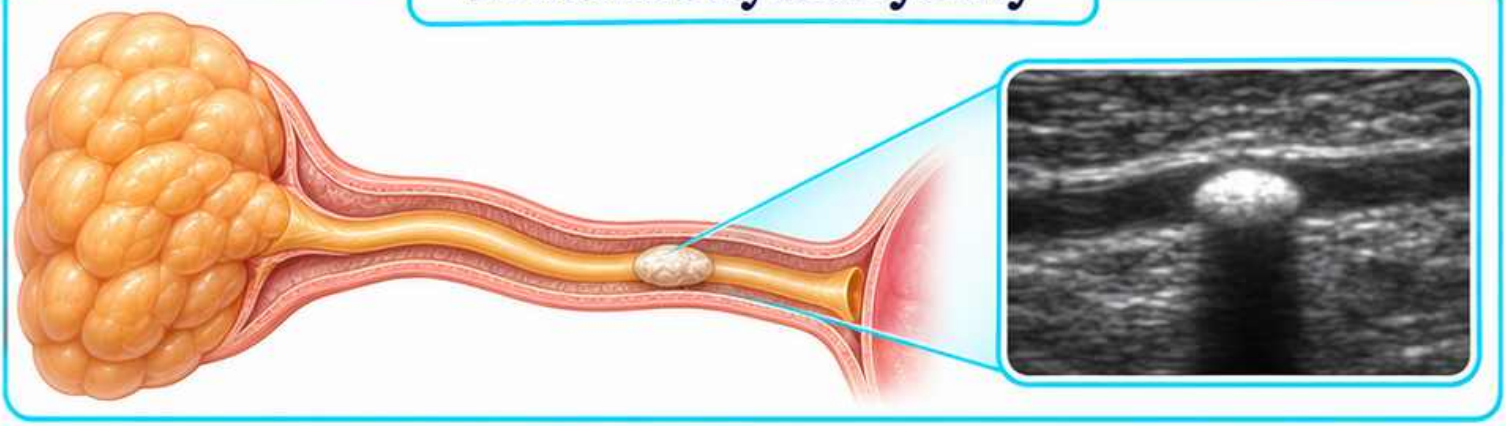

Opis tarczycy i szyi

Połącz opis gruczołu, zmian i węzłów

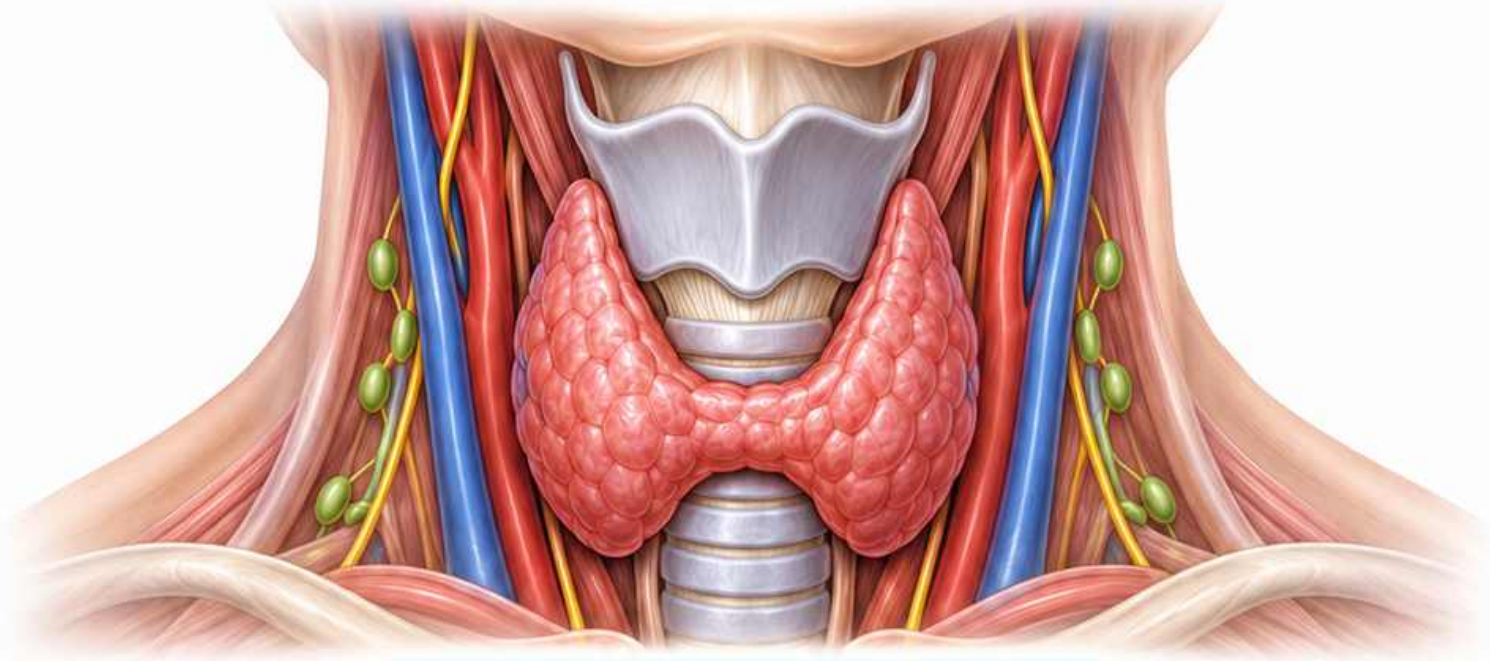

Schemat dydaktyczny

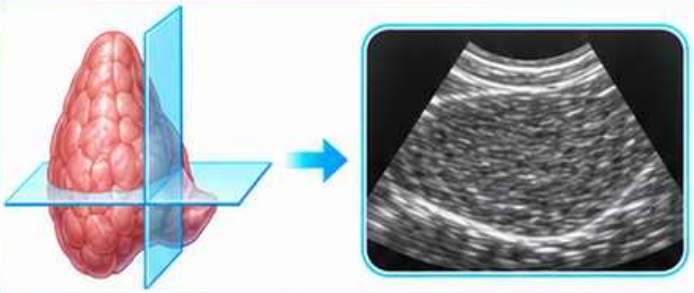

Zapisz wymiary oraz cechy miąższu.

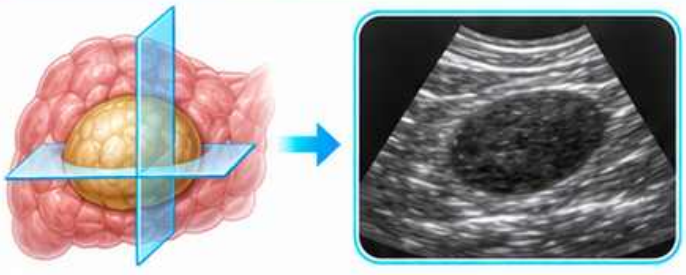

Dla zmian podaj lokalizację, wymiary i cechy obrazu.



Udokumentuj ocenione węzły i ograniczenia badania.

Moduł 7

Piersi, moszna i tkanki miękkie

Obrazowanie struktur położonych powierzchownie

Warstwy i punkty orientacyjne

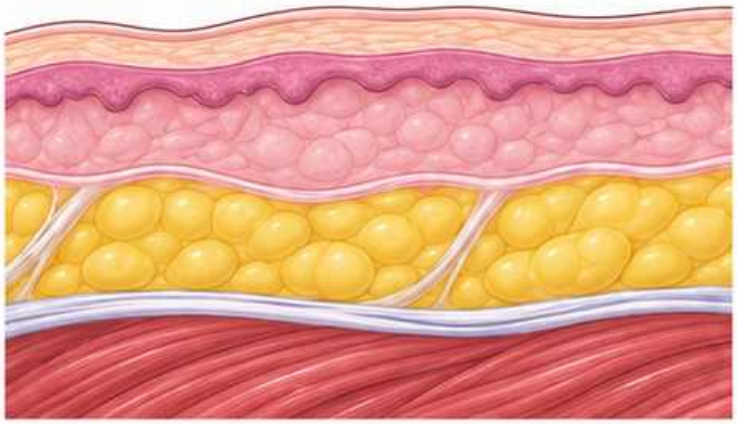

Ocena zmian ogniskowych

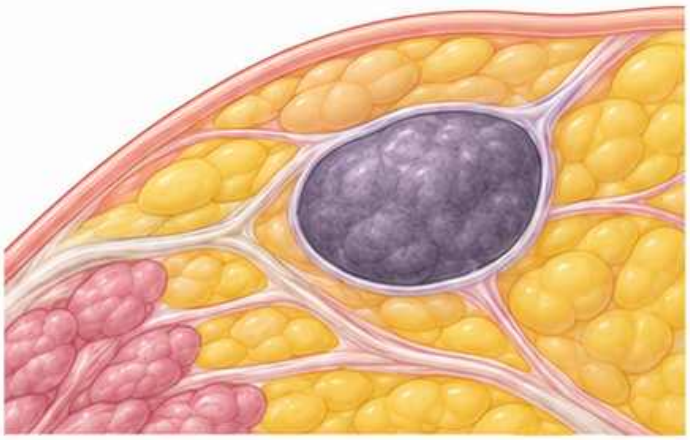

Doppler i obrazowanie dynamiczne

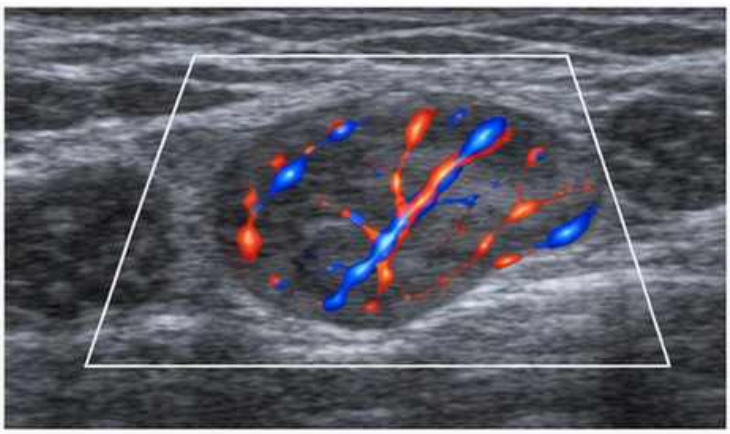

Schemat dydaktyczny

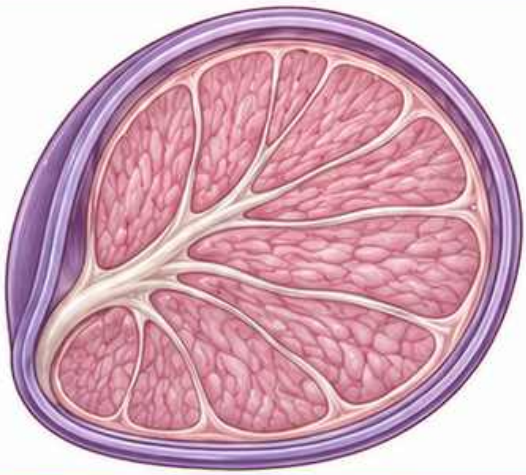

Linia powięzi

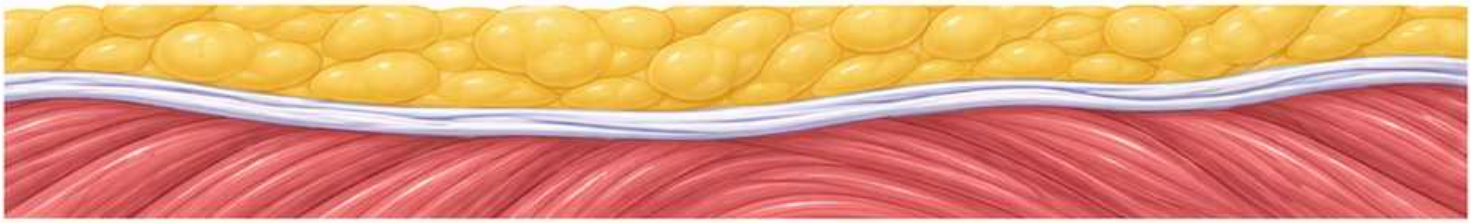

Warstwy piersi

Rozpoznaj poziom ocenianej struktury

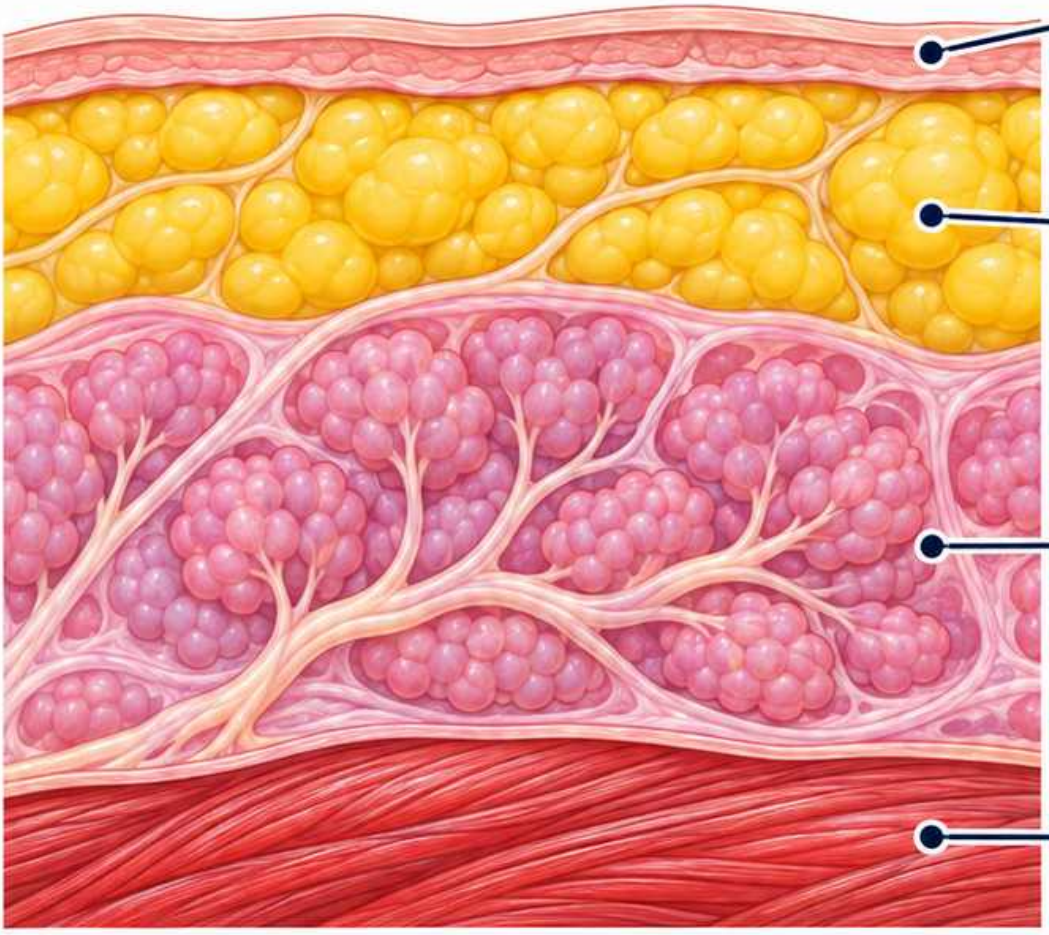

Schemat dydaktyczny

Prześledź skórę, tkankę podskórną, tkankę gruczołową i mięsień piersiowy.

Ustal, w której warstwie znajduje się zmiana.

Orientacja zegarowa

Powiąż pozycję z właściwą stroną.

Zapisz stronę badania i pozycję zegarową zmiany.

Punkt odniesienia stanowi brodawka.

Schemat dydaktyczny

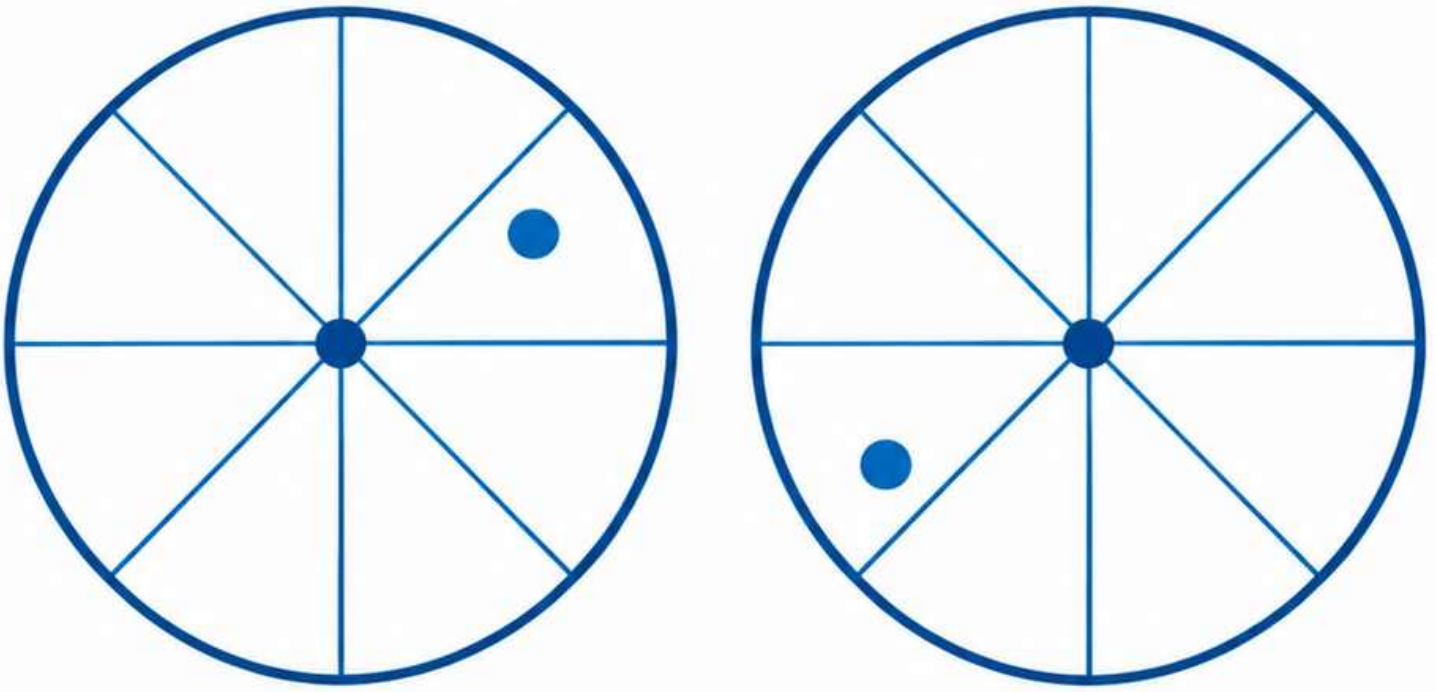

Odległość od brodawki

Uzupełnij opis położenia zmian

Oceń odległość zmiany od brodawki i zapisz jednostkę.

W badaniu kontrolnym odtwórz ten sam układ odniesienia.

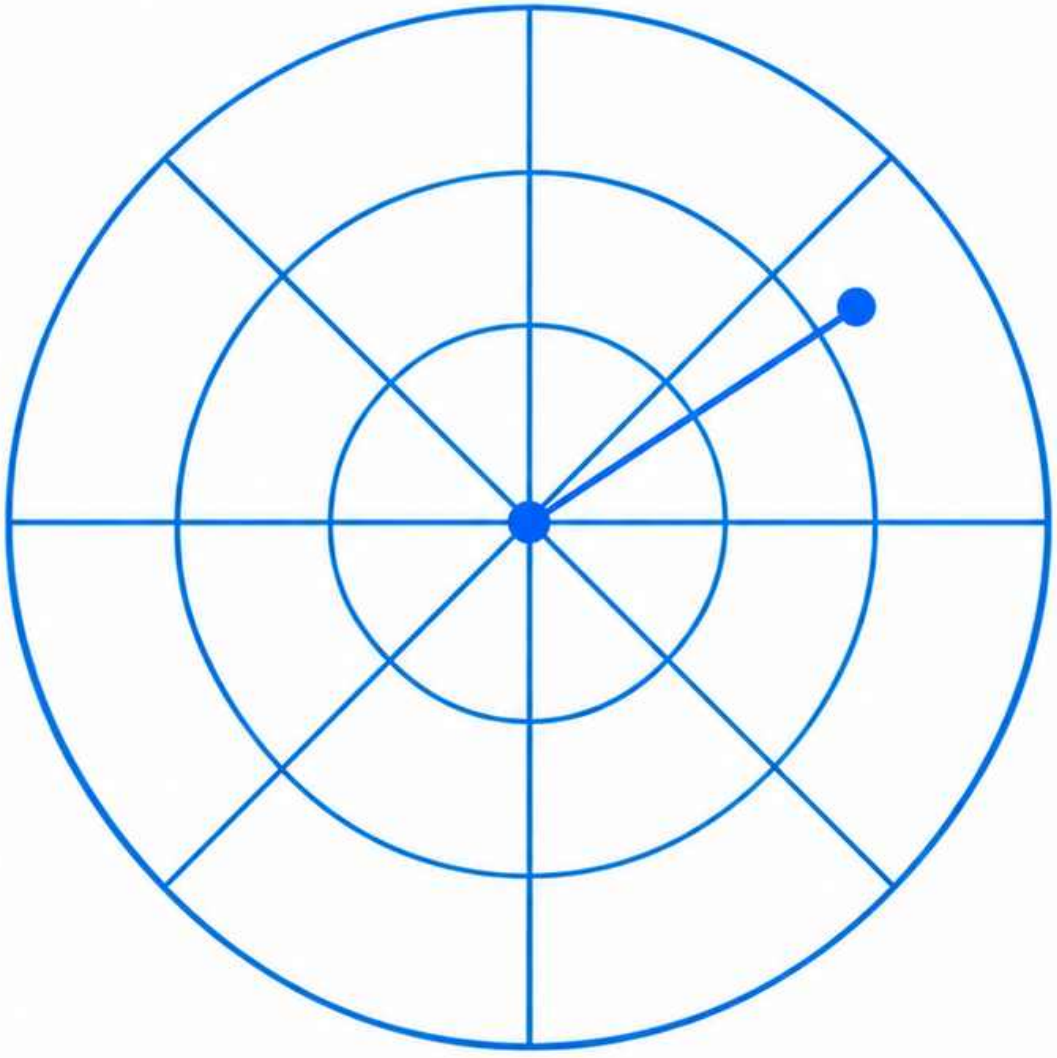

Schemat dydaktyczny

Pomiary zmiany piersi

Dobierz dwa prostopadłe przekroje

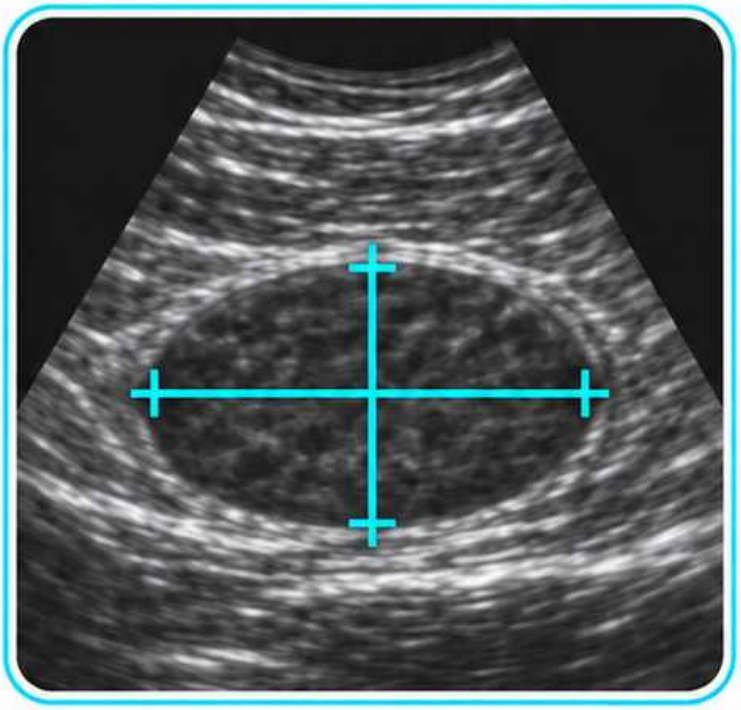

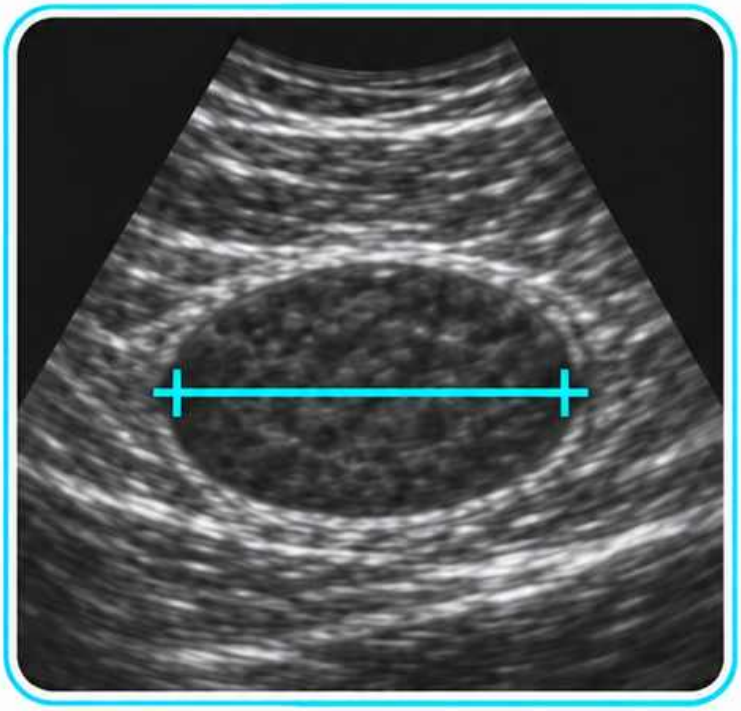

Obejmij cały zarys zmiany przed ustawieniem znaczników.

Zapisz trzy wymiary, jeśli można je wiarygodnie uzyskać.

Schemat dydaktyczny

Kształt i orientacja zmiany

Rozdziel dwie cechy obrazu

Kształt opisuje obrys zmiany.

Orientacja odnosi się do położenia długiej osi względem skóry.

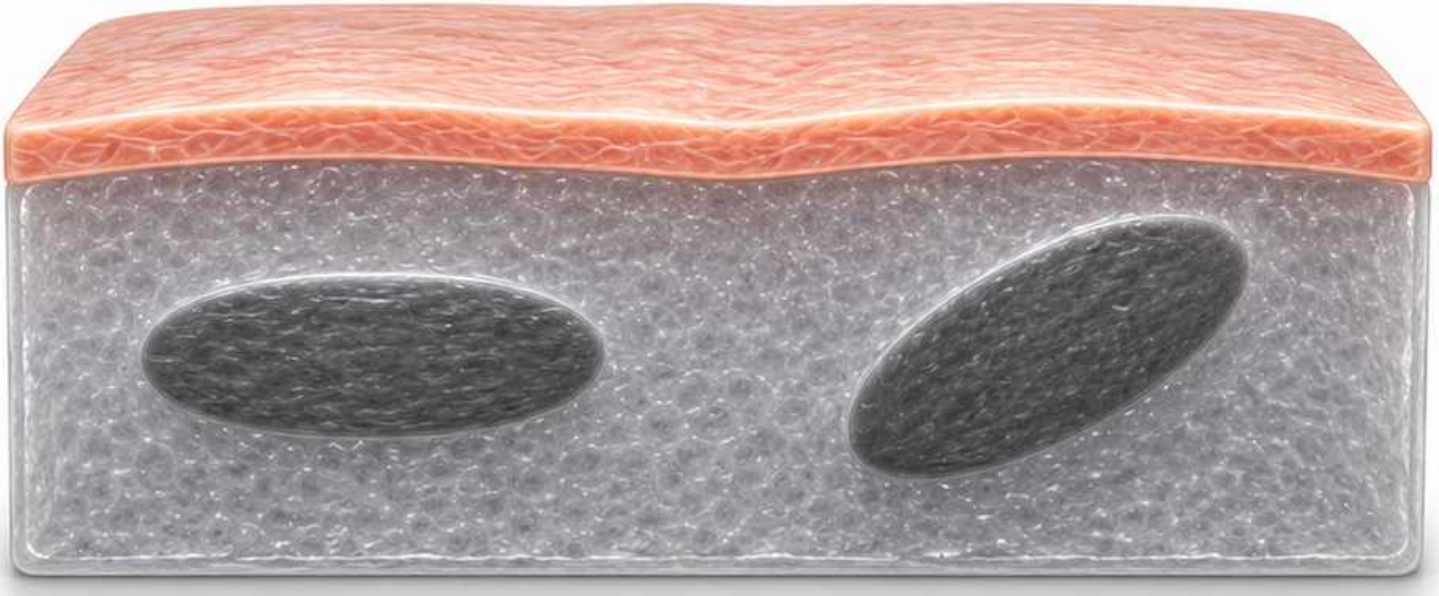

Schemat dydaktyczny

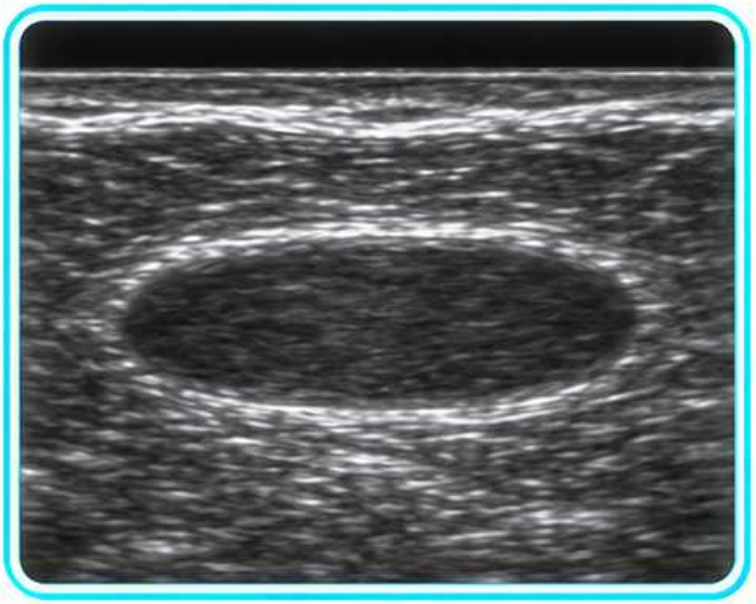

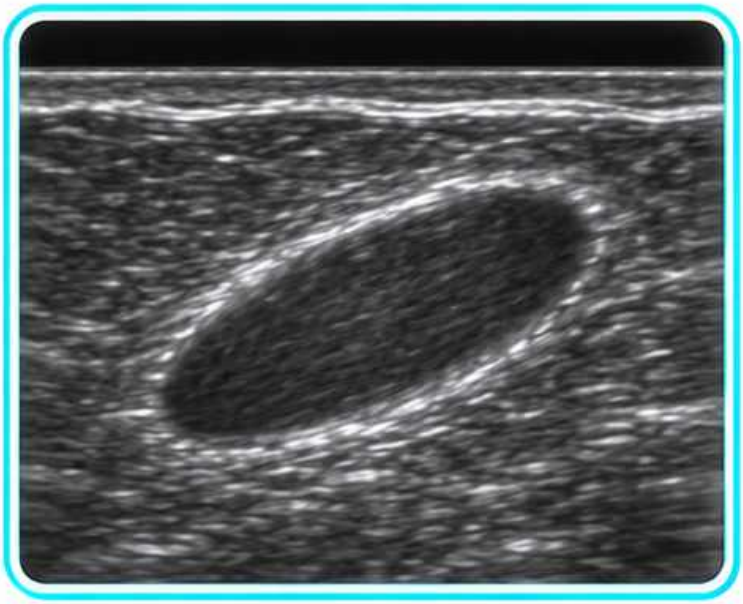

Brzegi i cechy tylne

Sprawdź obrys i tkanki za zmianą

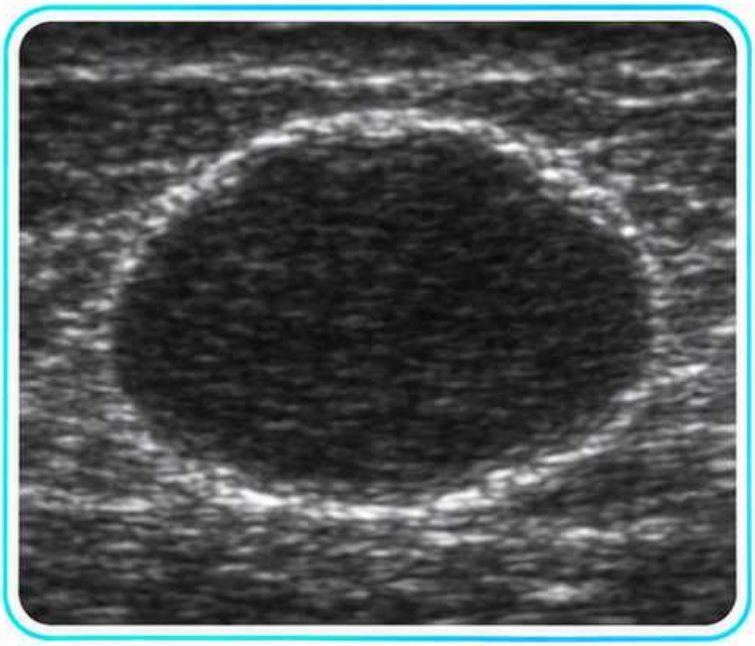

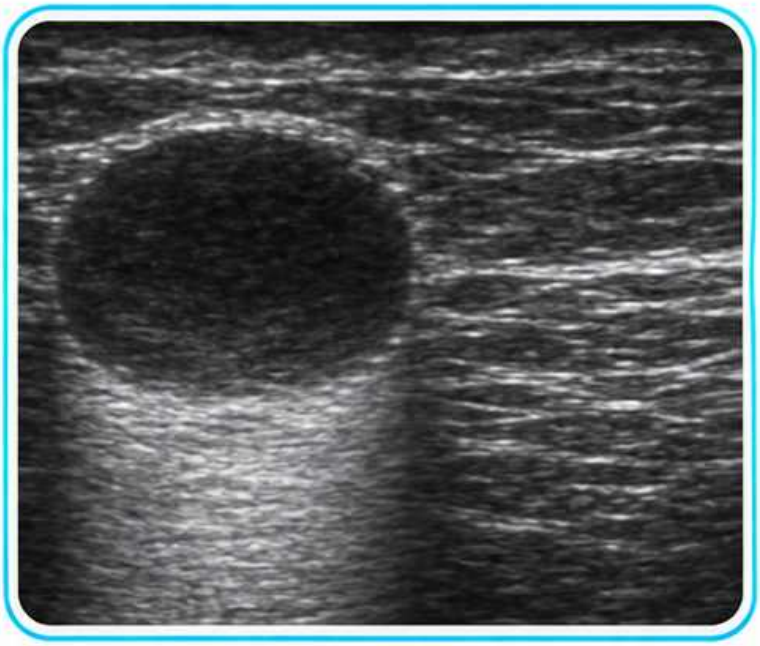

Oceń, czy granica jest wyraźna na całym obwodzie.

Sprawdź echa w głębi względem sąsiedniej tkanki na tej samej głębokości.

Schemat dydaktyczny



Torbiel prosta piersi

Zestaw cechy w obrazie B

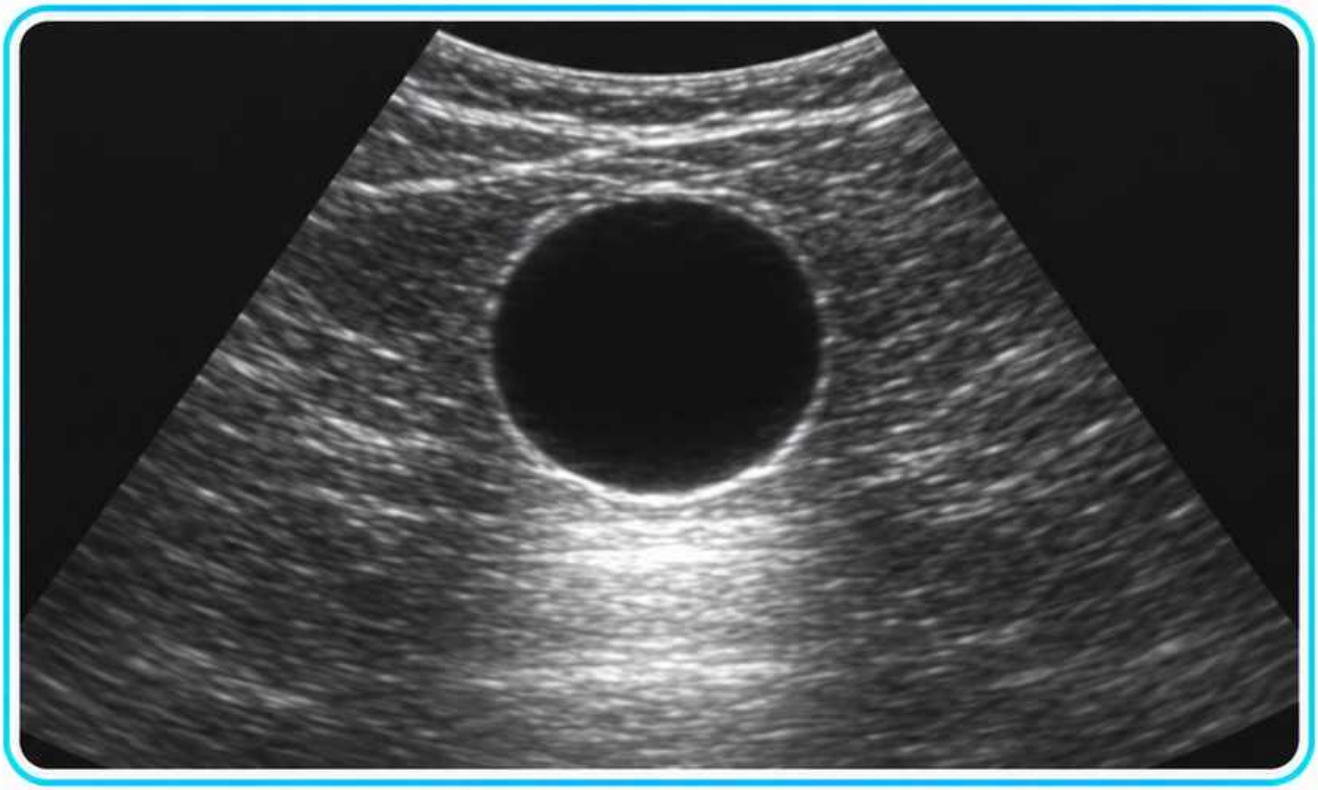

Szukaj bezechowego wnętrza i gładkiego, wyraźnego brzegu.
Zwróć uwagę na wzmocnienie tylne.

Schemat dydaktyczny



Zmiana lita piersi

Zapisz cechy obrazu przed klasyfikacją

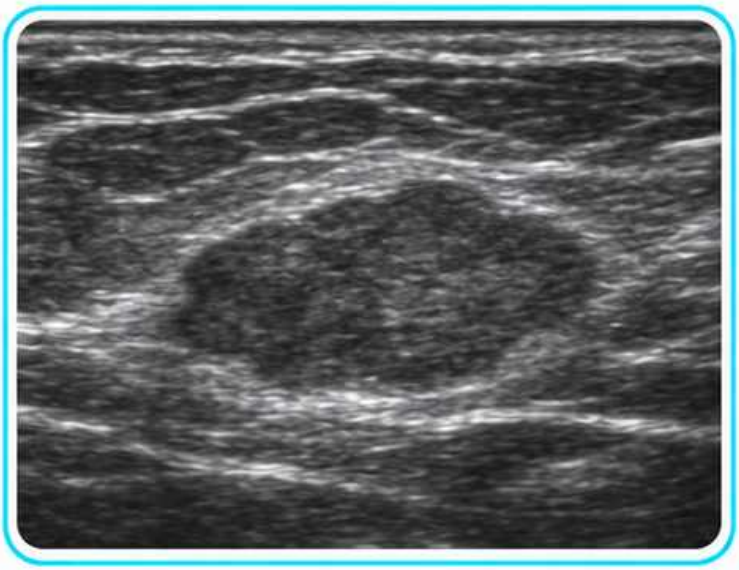

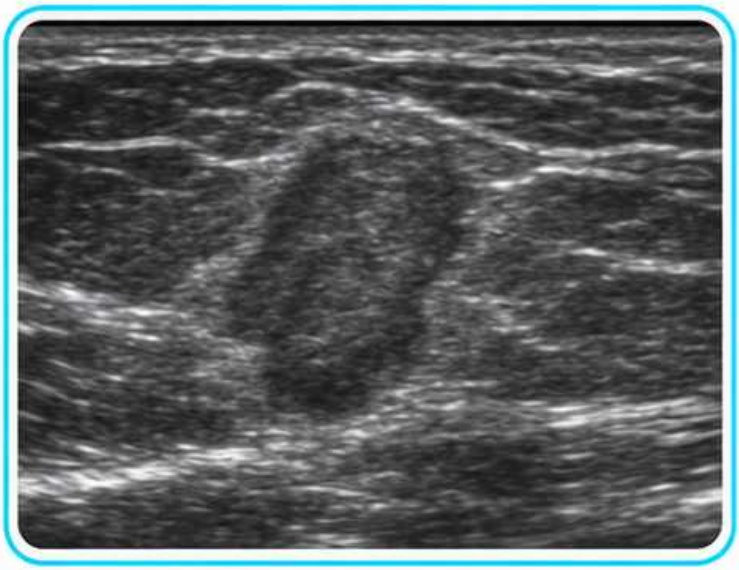

Opisz kształt, orientację, brzegi, echogeniczność i cechy tylne.

W razie zastosowania klasyfikacji użyj nazwanego systemu.

Schemat dydaktyczny



Dół pachowy

Porównaj korę i wnękę węzła

Oceń kształt, grubość i rozkład kory oraz widoczność wnęki.

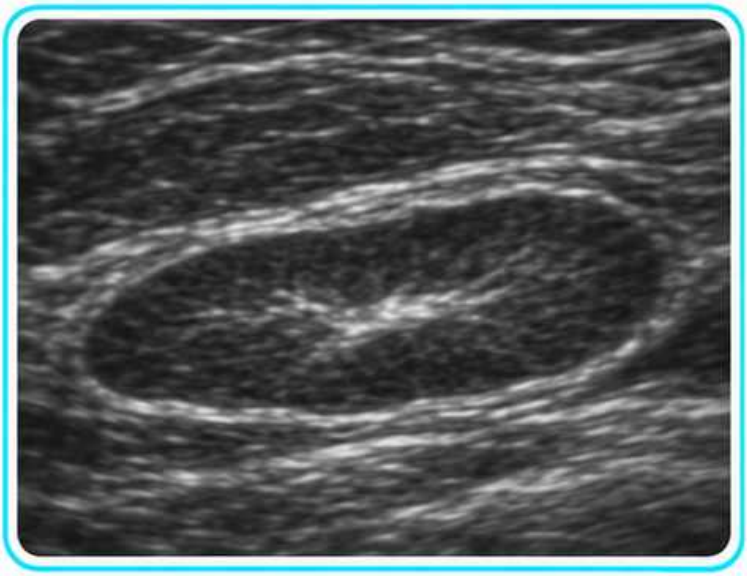

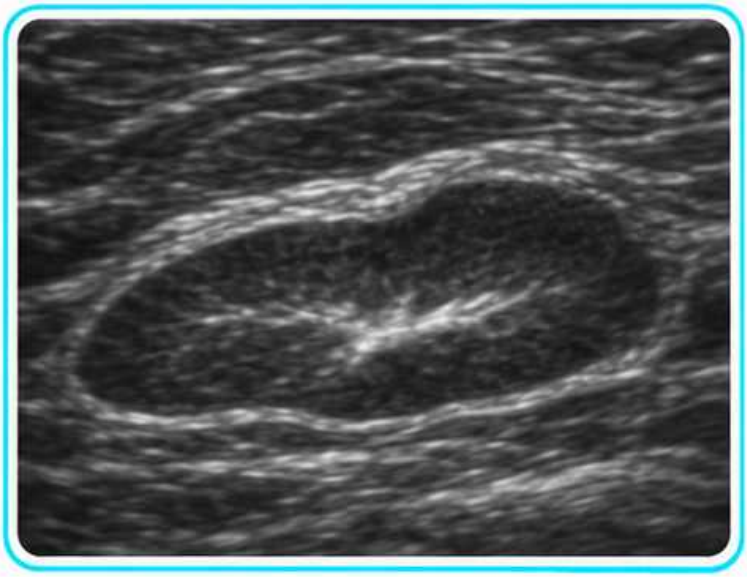

Schemat dydaktyczny

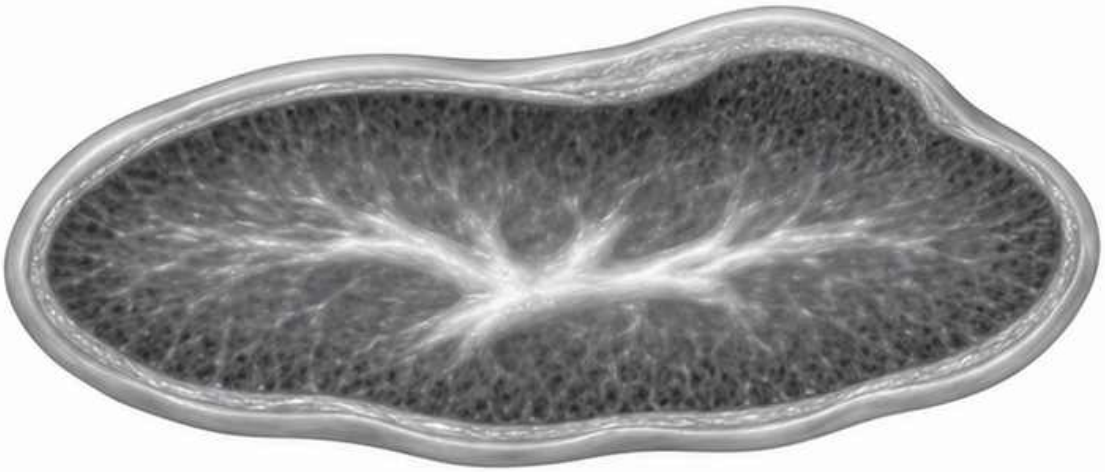

Odnotuj ograniczenia w badaniu pachy.

Przekroje jąder

Porównaj obie strony

- Uwidocznij każde jądro w osi długiej i krótkiej.
- Zachowaj porównywalne ustawienia podczas oceny echostruktury.

Schemat dydaktyczny

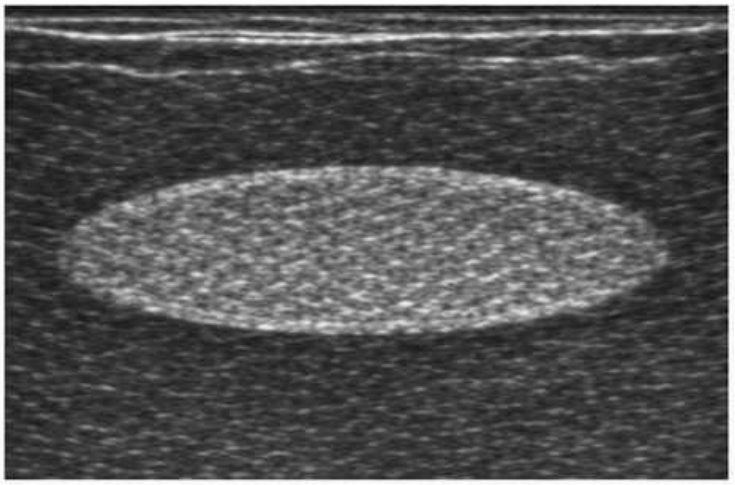
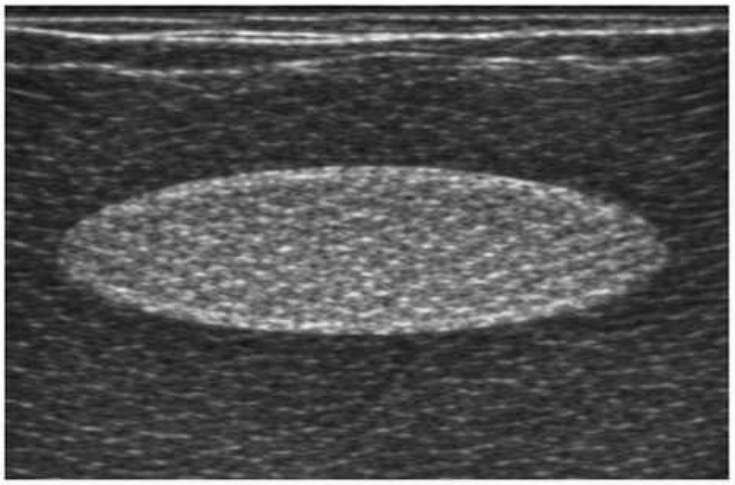
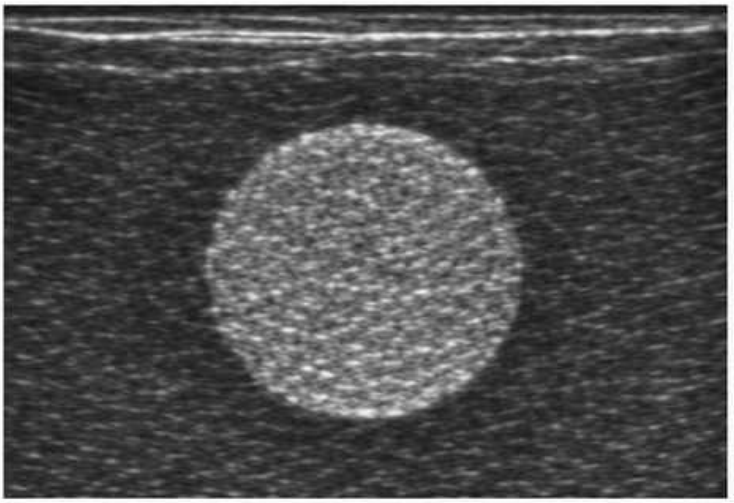
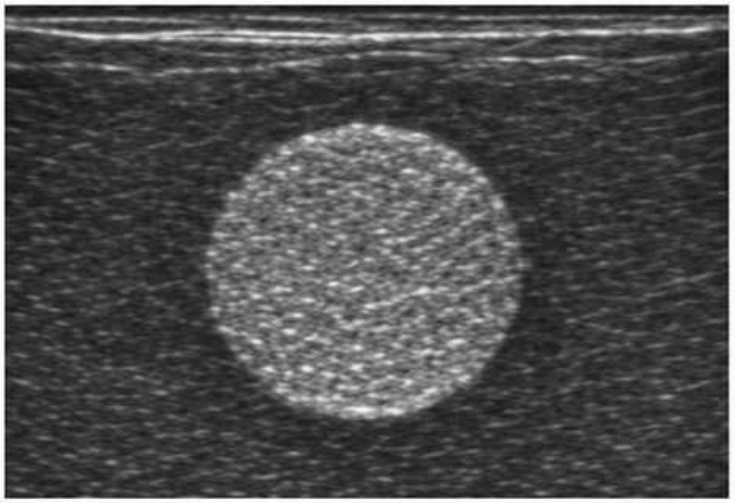

Najądrze

Rozpoznaj głowę, trzon i ogon

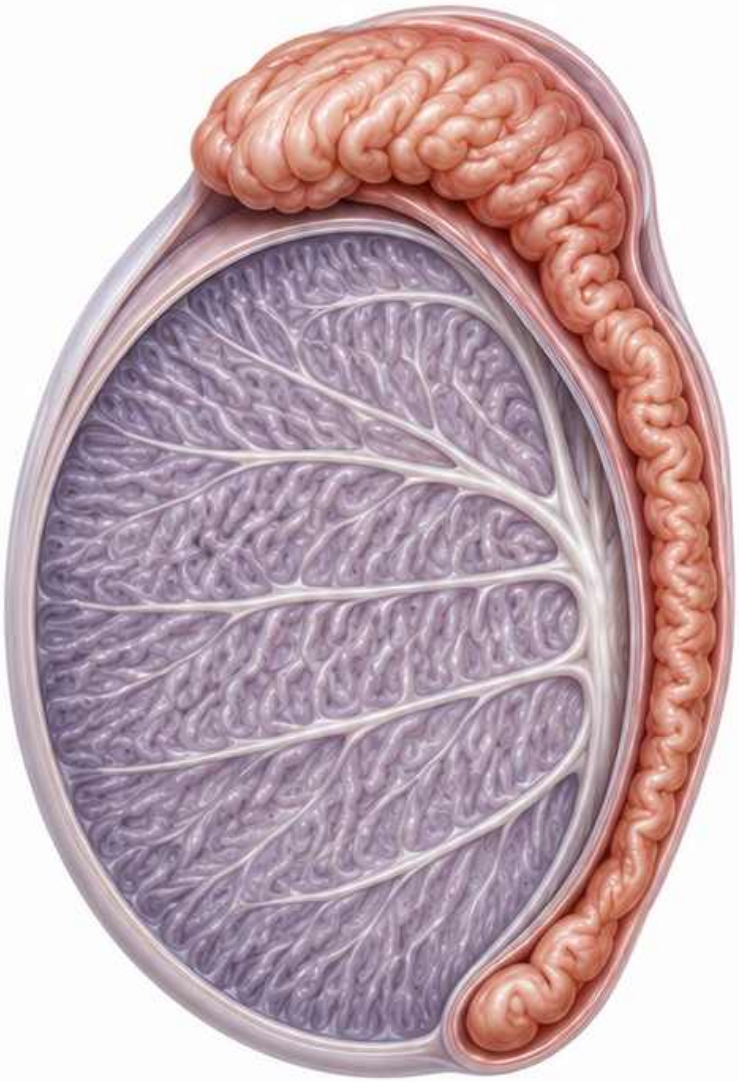

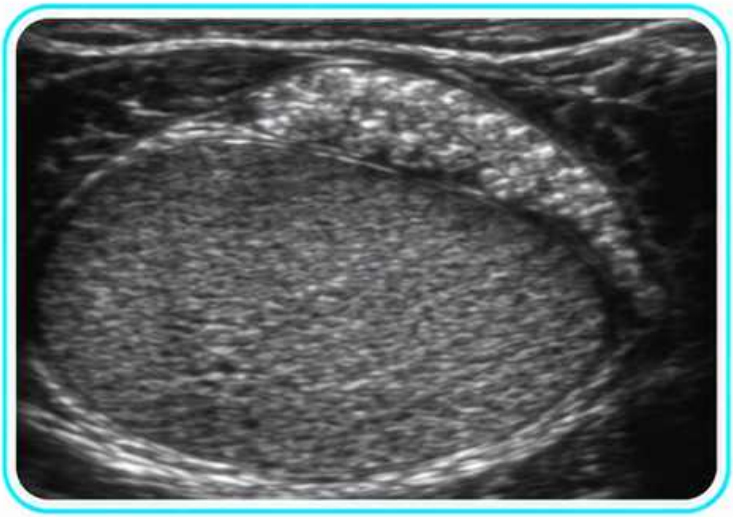

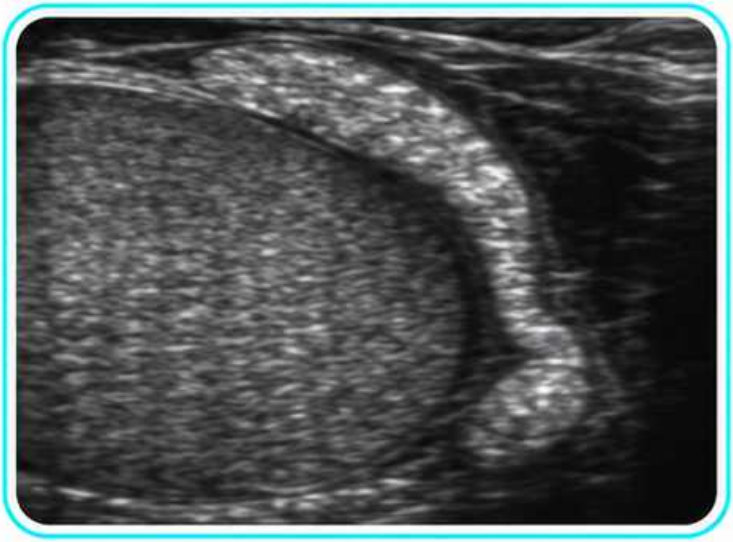

Głowa najądrza leży przy górnym biegunie jądra.

Prześledź przebieg wzdłuż tylnej powierzchni jądra, jeśli widoczny.

Schemat dydaktyczny

Pomiary jądra

Zapisz trzy prostopadłe wymiary

W osi długiej mierz między biegunami.

Uzupełnij szerokość i wymiar przednio-tylny we właściwych przekrojach.

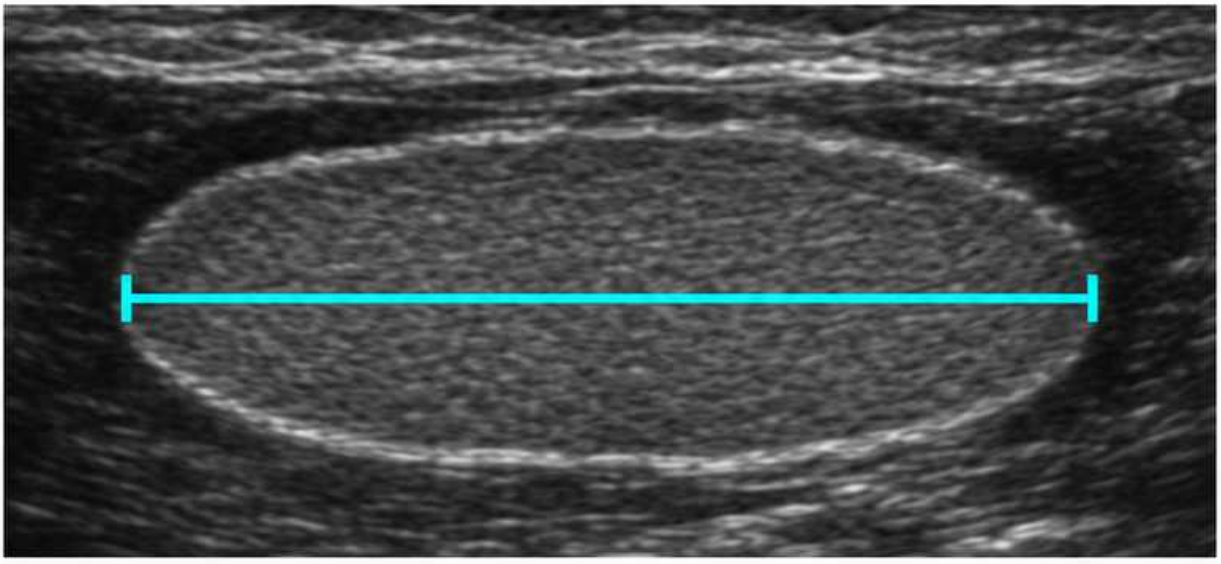

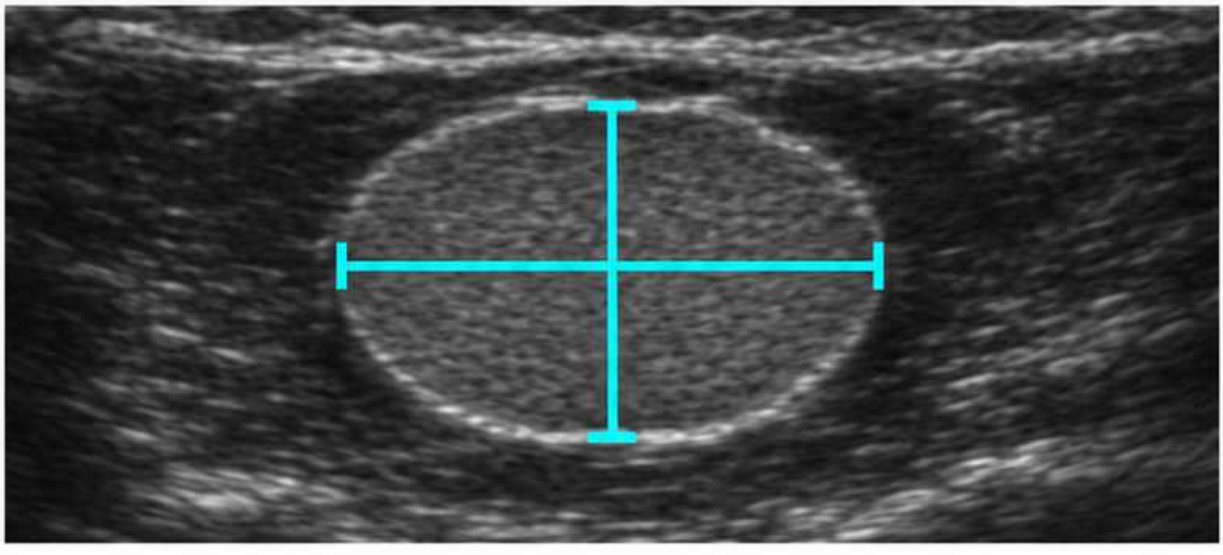

Schemat dydaktyczny

Osłonki i wodniak

Sprawdź, gdzie układa się płyn



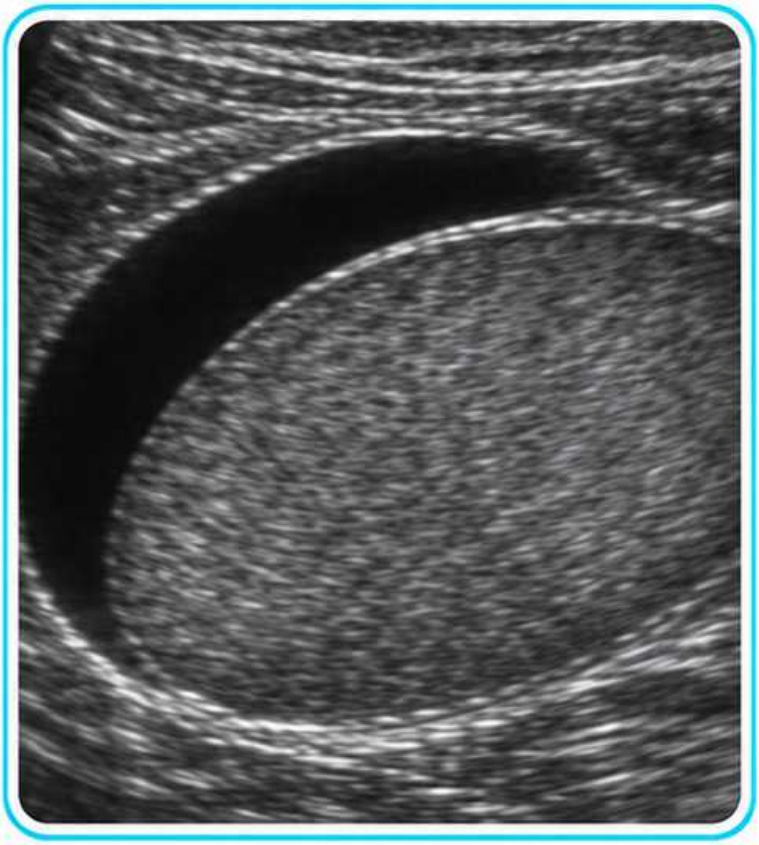

Płyn w obrębie osłonki pochwowej może otaczać jądro.

Opisz jego ilość i obecność ech lub przegród.

Schemat dydaktyczny

Torbiel najądrza

Zlokalizuj przestrzeń płynową poza jądrem



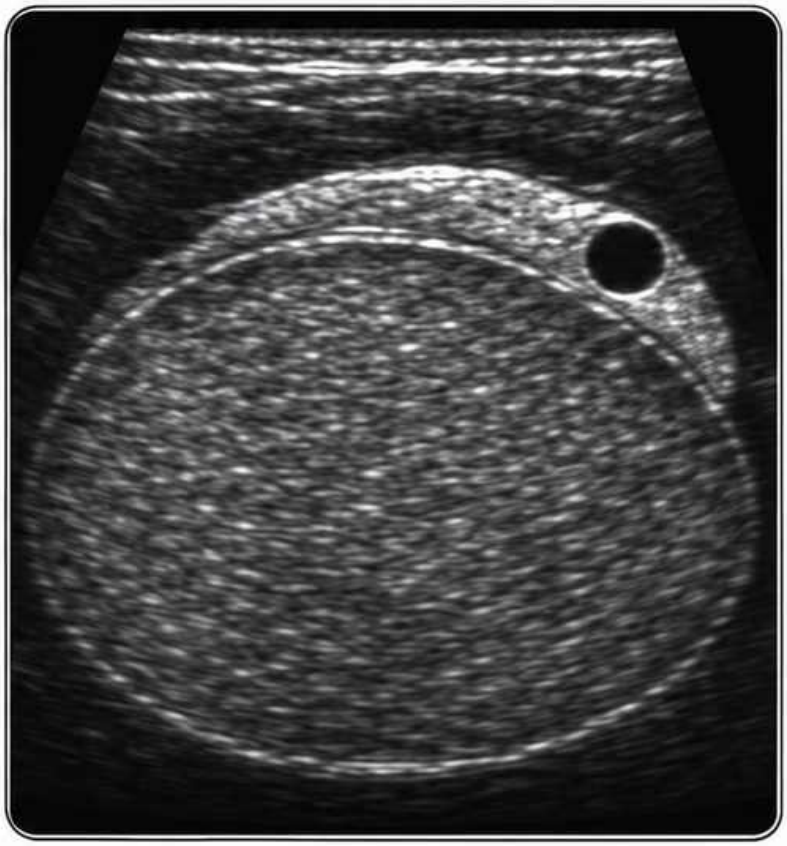

Oceń związek zmiany z najądrzem i jej oddzielenie od jądra.

Opisz ścianę oraz ewentualne echa wewnętrzne.

Schemat dydaktyczny

Zmiany wewnątrz- i zewnątrzjądrowe

Prześledź granicę miąższu



Schemat dydaktyczny

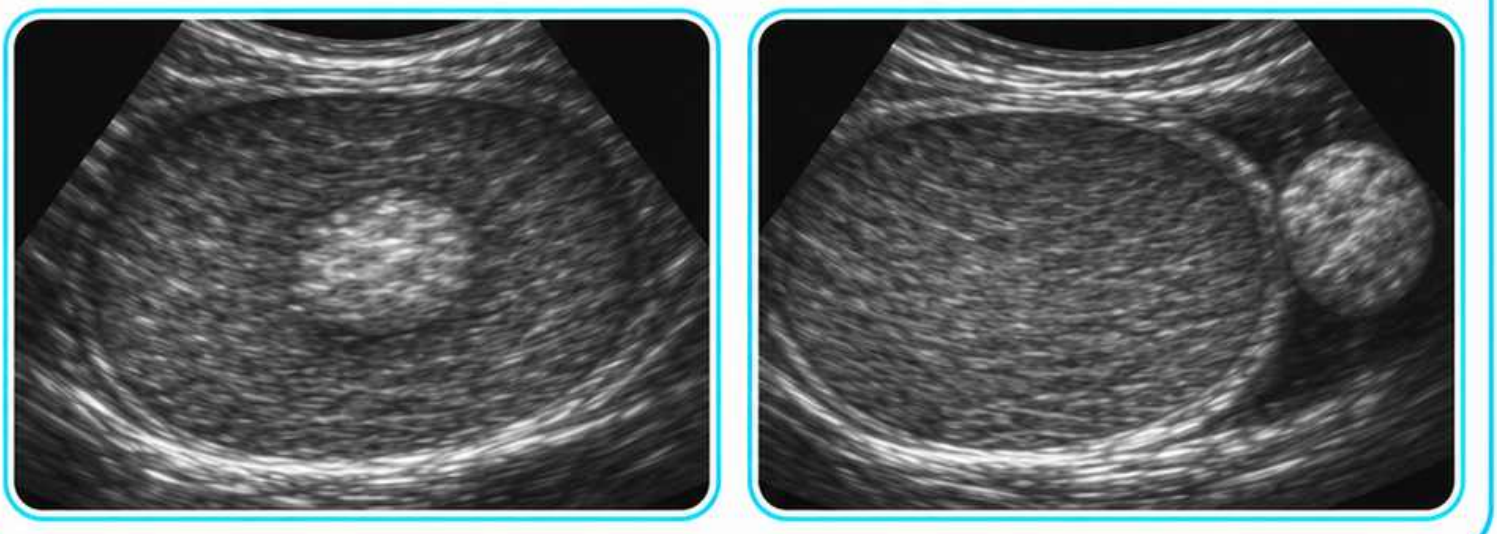

Sprawdź w dwóch przekrojach, gdzie znajduje się punkt wyjścia zmiany.

Zapisz, jeśli położenia nie można wiarygodnie ustalić.

Porównanie przepływu jąder

Użyj tych samych ustawień

Porównaj obie strcny przy podobnym nacisku głowicy.

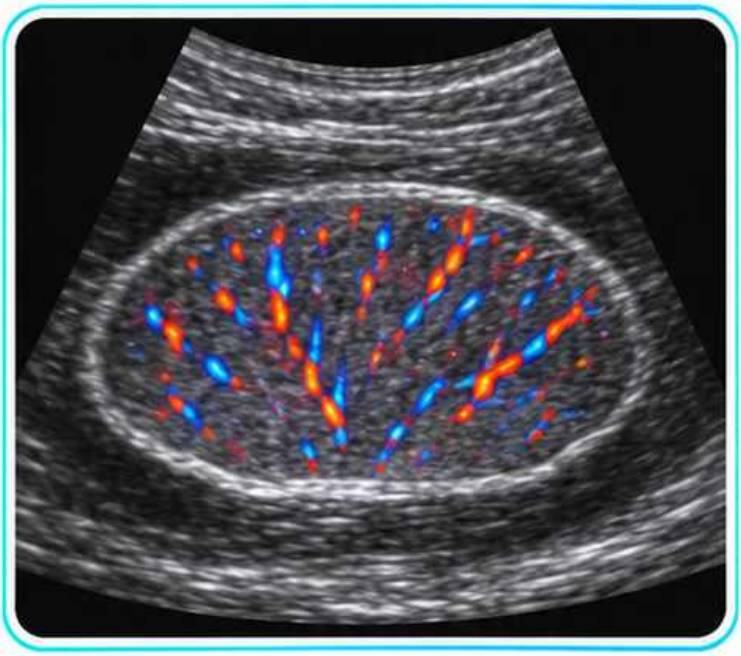

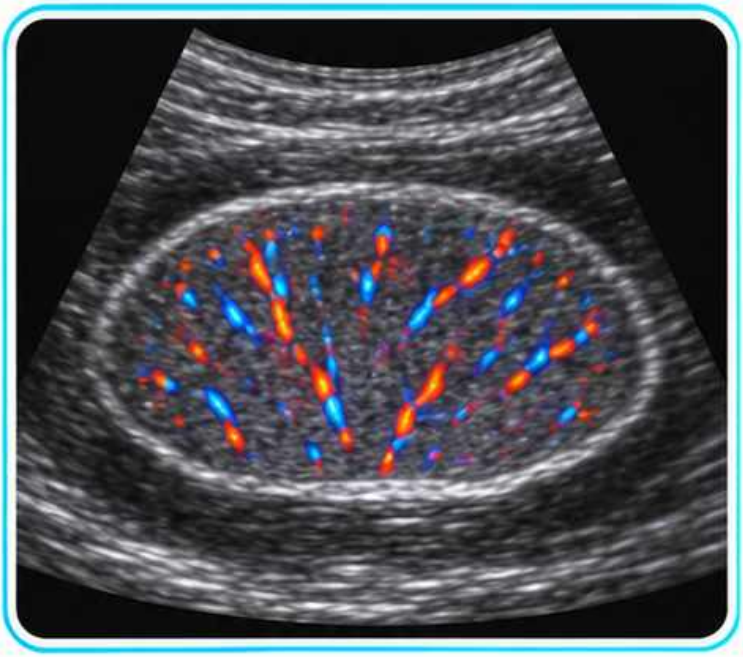

Brak widocznego sygnału zależy także od ustawień i jakości badania.

Schemat dydaktyczny



Splot wiciowaty

Rozpoznaj żyły poza jądrem



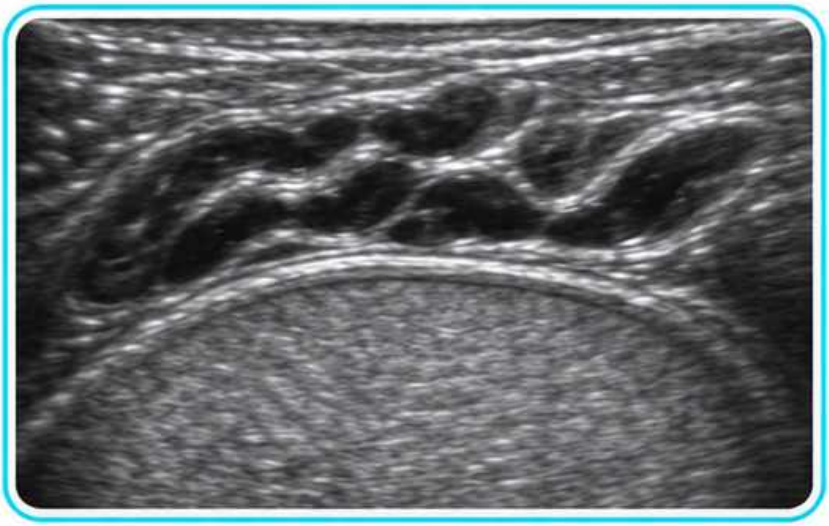

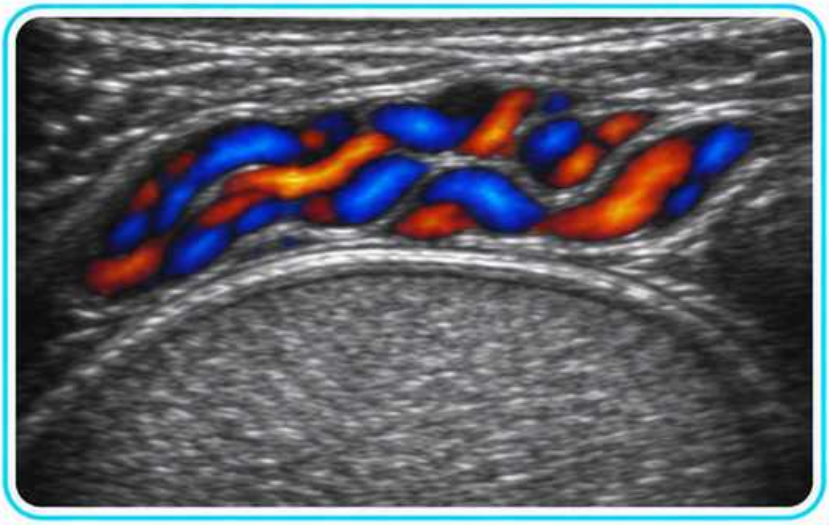

Prześledź przebieg naczyń i oceń sygnał żylny.

Jeśli oceniasz refluks, zapisz pozycję i zastosowany manewr.

Schemat dydaktyczny

Warstwy tkanek powierzchownych

Wyznacz głębokość ogniska

Odróżnij skórę, tkankę podskórną, powięź i mięśnie.

Opisz położenie zmiany względem powięzi.

Schemat dydaktyczny

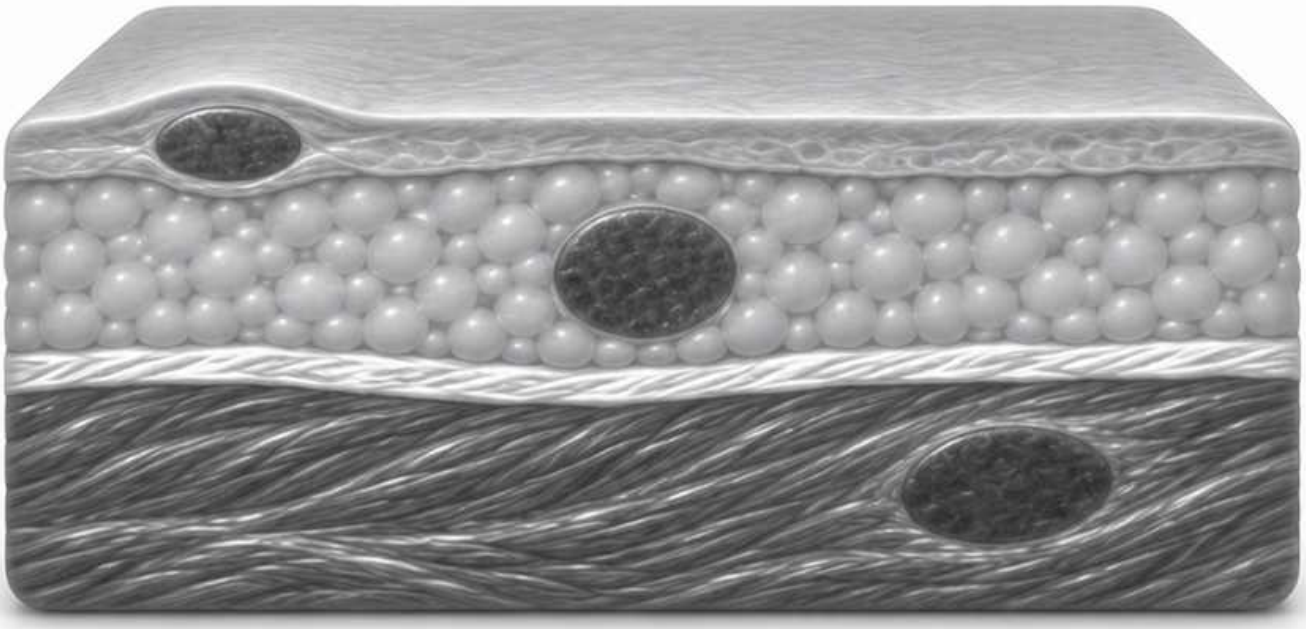

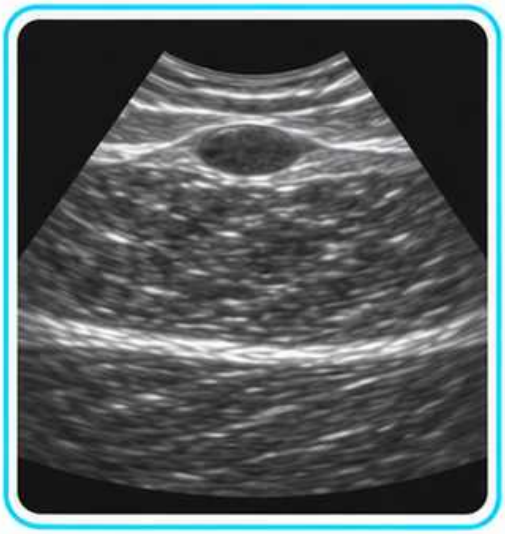

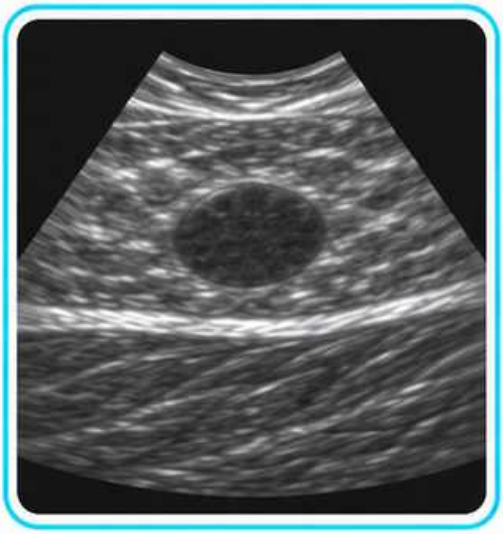

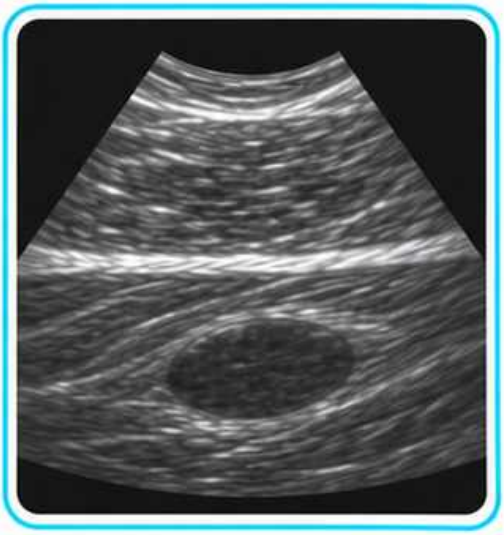

Zbiornik płynowy

Opisz kształt i zawartość przestrzeni

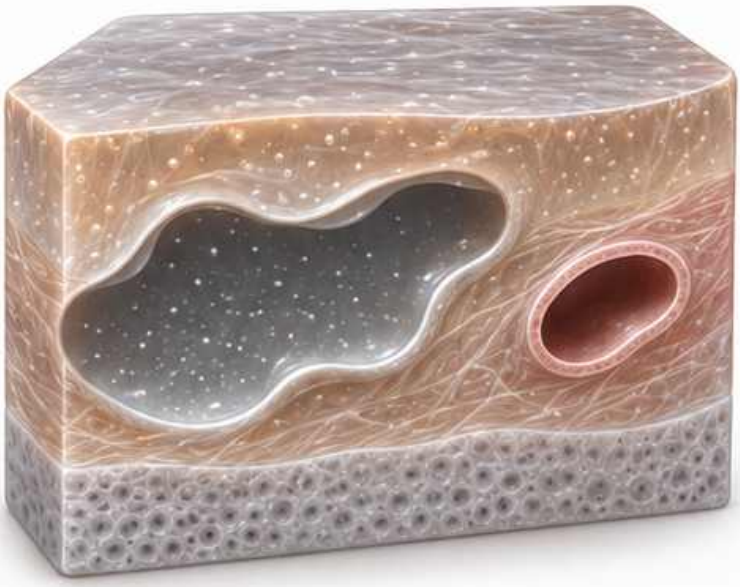

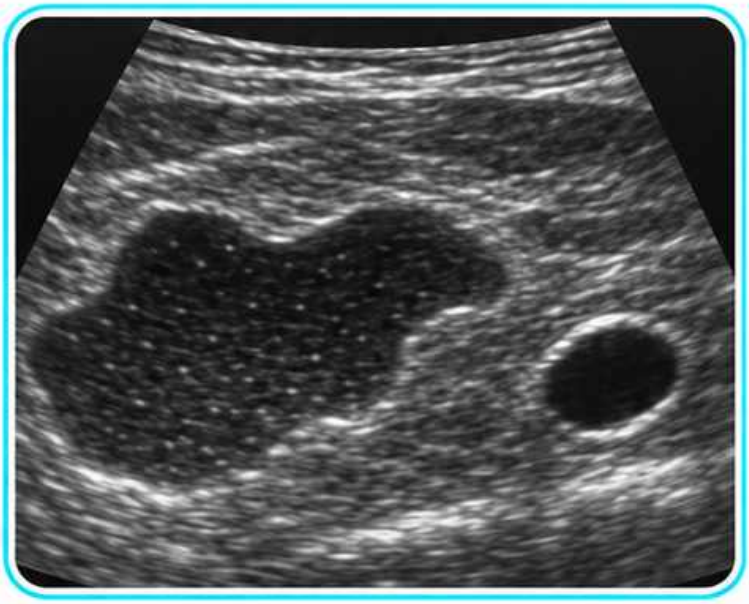

Schemat dydaktyczny

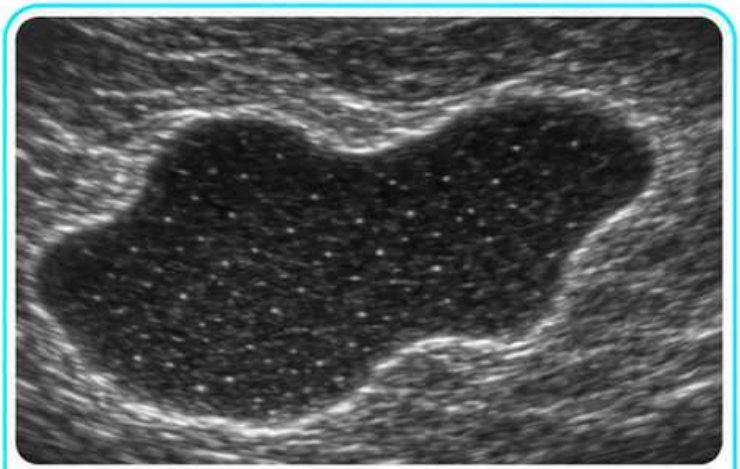

Oceń wymiary, granice i echa wewnętrzne.

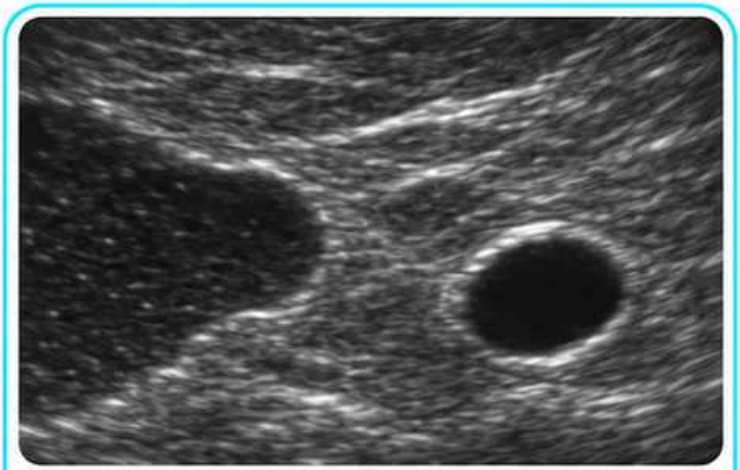

Sprawdź tkanki otaczające i relację do naczyń.

Ognisko lite

Zapisz położenie i cechy sonograficzne

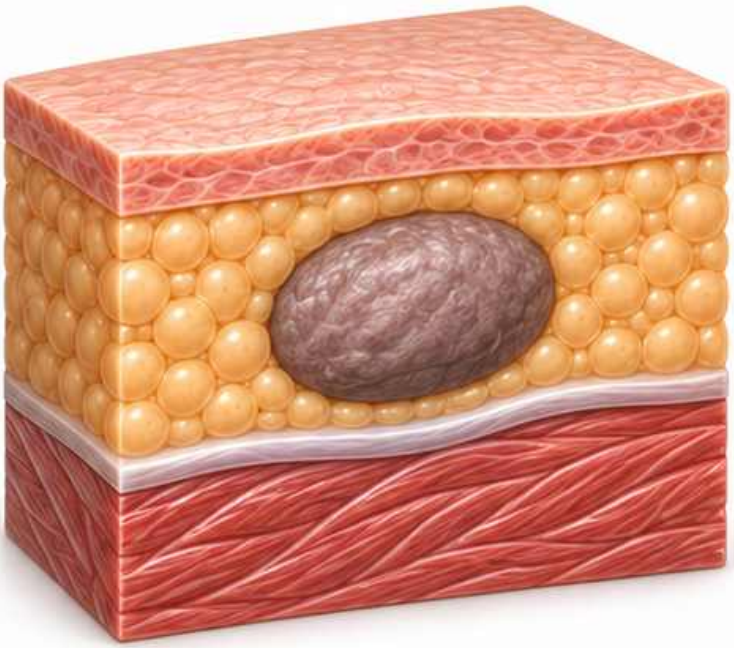

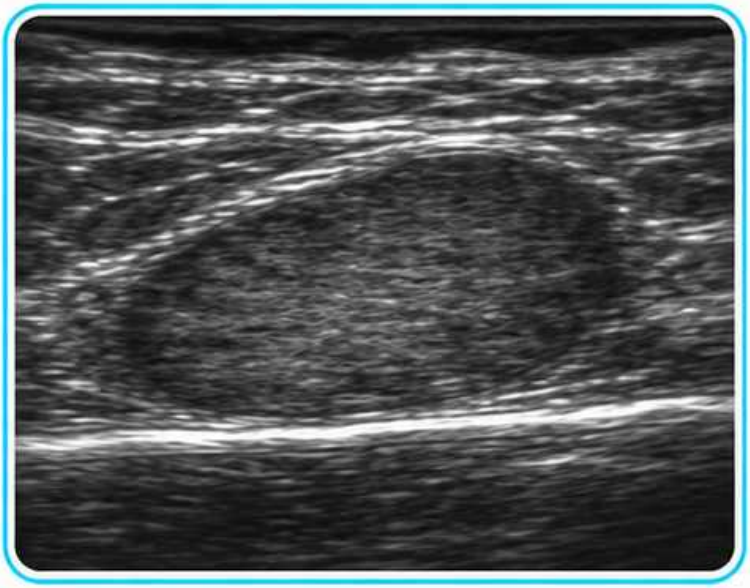

Schemat dydaktyczny

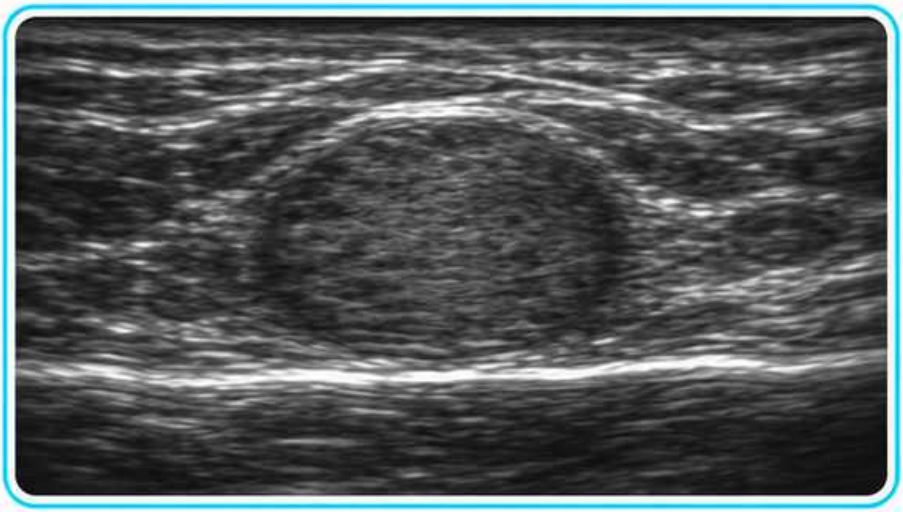

Oceń zarys, echostrukturę i wymiary w dwóch płaszczyznach.

Opisz relację do powięzi i widoczny przepływ.

Ciało obce

Sprawdź echogeniczne ognisko w dwóch osiach



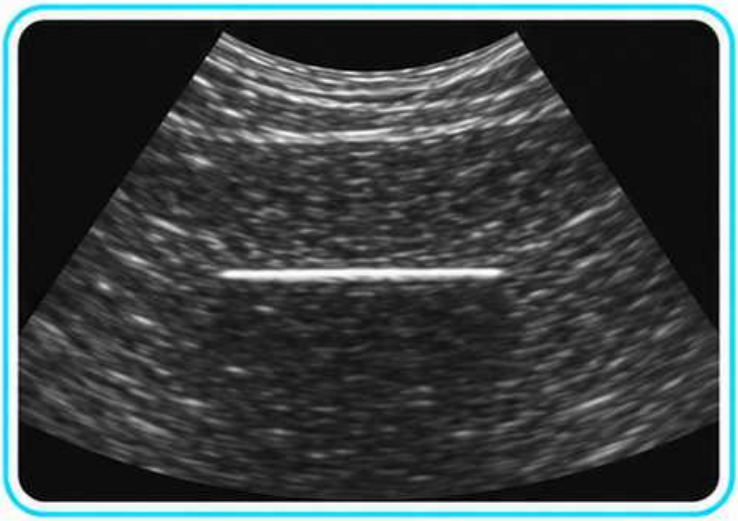

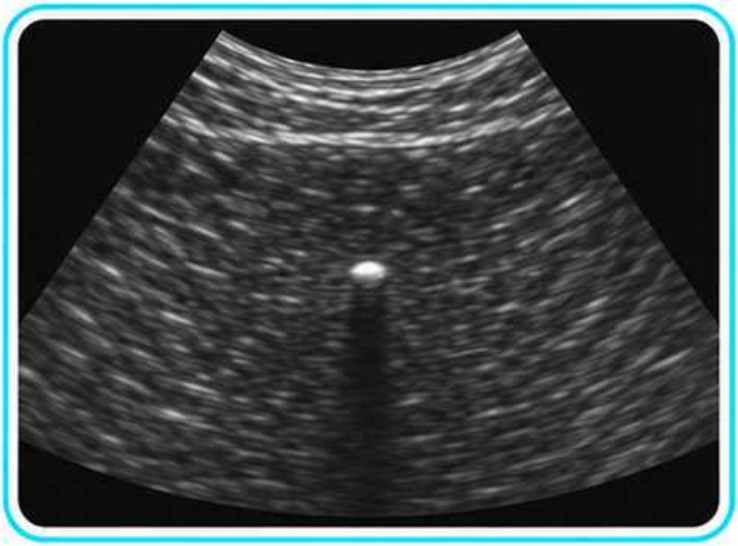

Zwróć uwagę na możliwy cień lub pogłos.

Oceń głębokość i relację do otaczających struktur.

Schemat dydaktyczny

Wrota przepukliny

Oceń przerwę w powięzi

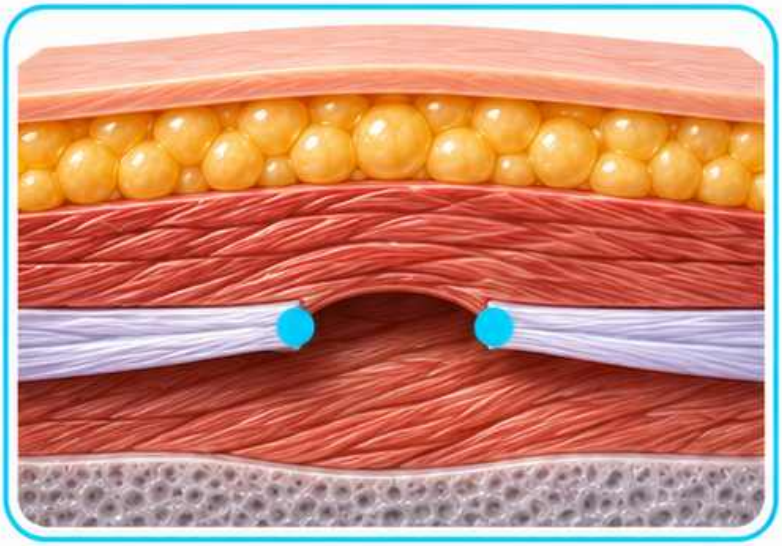

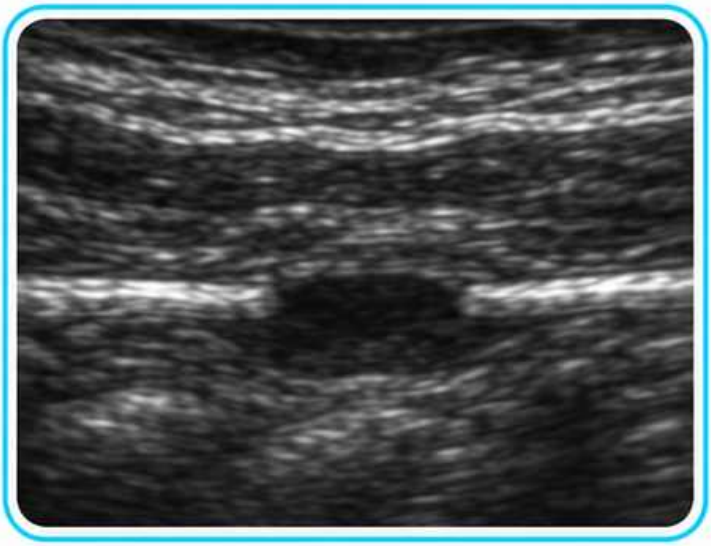

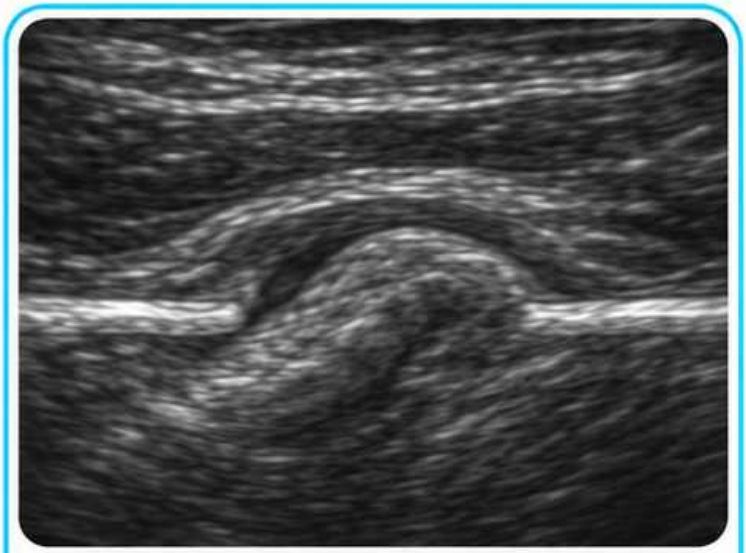

Znajdź krawędzie ubytku i udokumentuj jego wymiary.

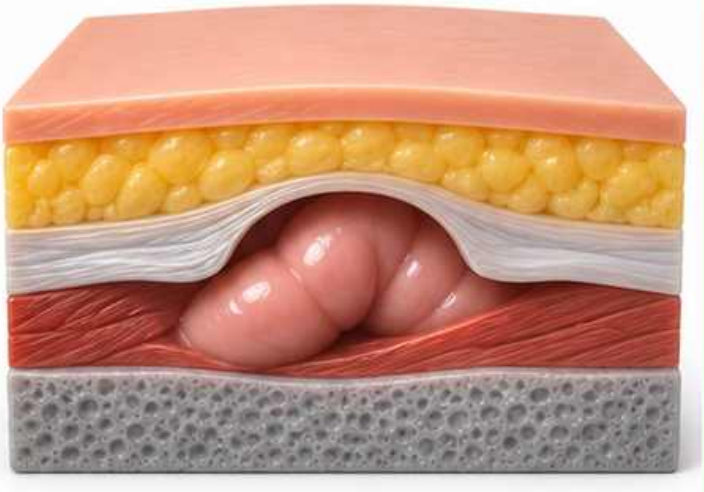

Zapisz położenie i widoczną zawartość przepukliny.

Schemat dydaktyczny

Ocena dynamiczna przepukliny

Porównaj obraz w spoczynku i podczas manewru

Schemat dydaktyczny

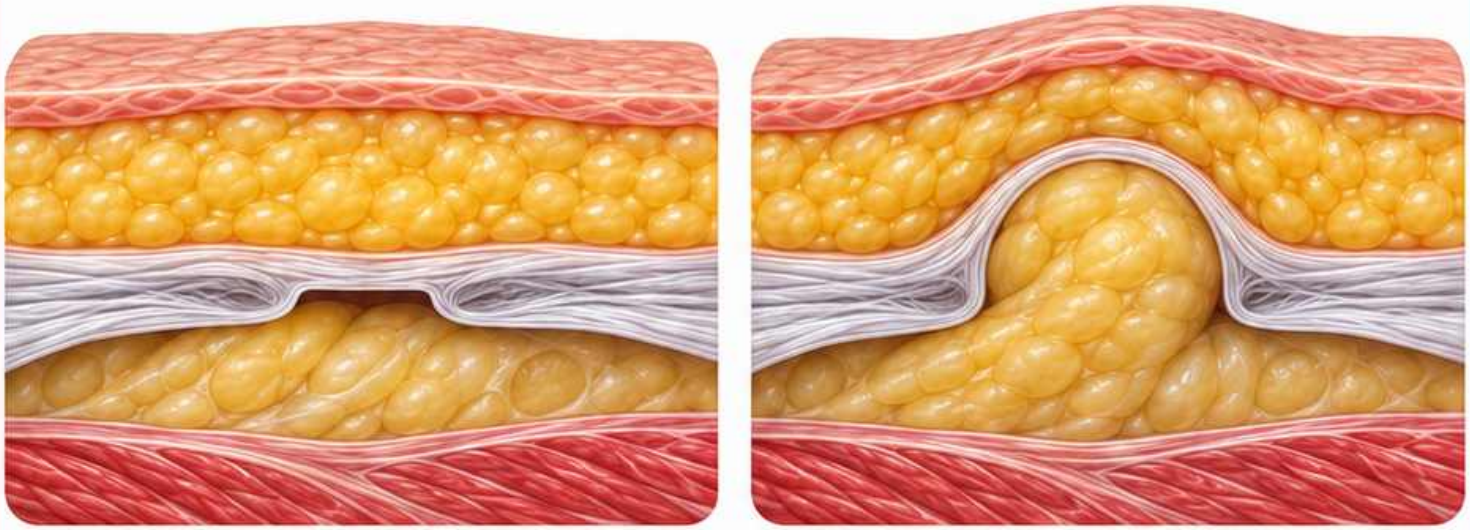

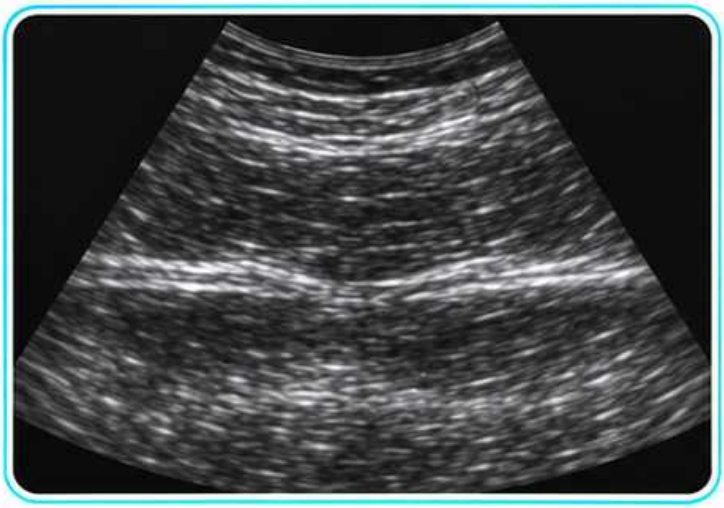

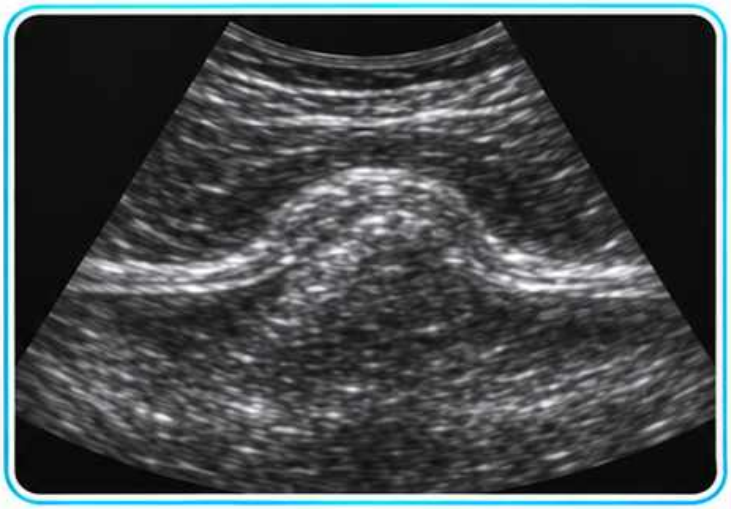

Zapisz pozycję badanego i zastosowany manewr.

Oceń, czy zawartość przemieszcza się przez wrota.

Opis badania powierzchownego

Połącz warstwę, lokalizację i dokumentację

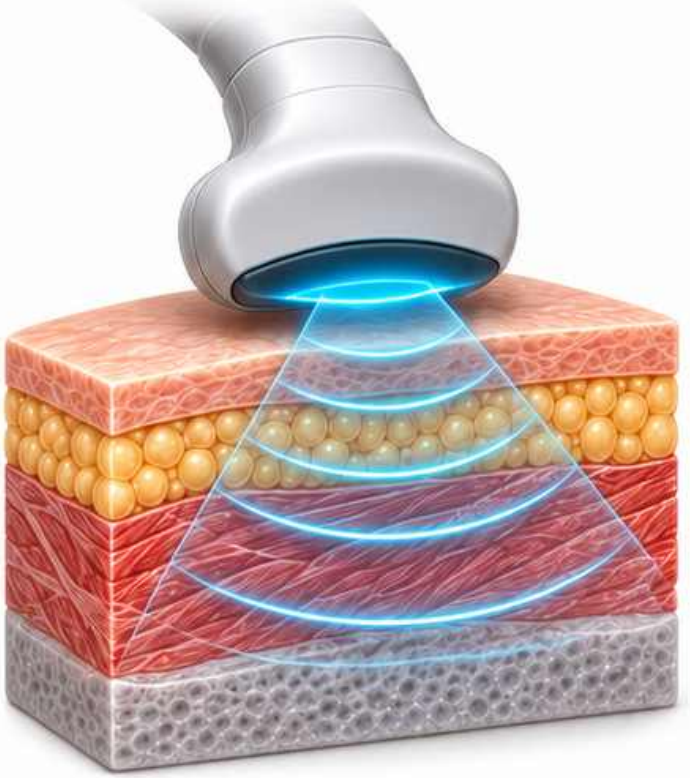

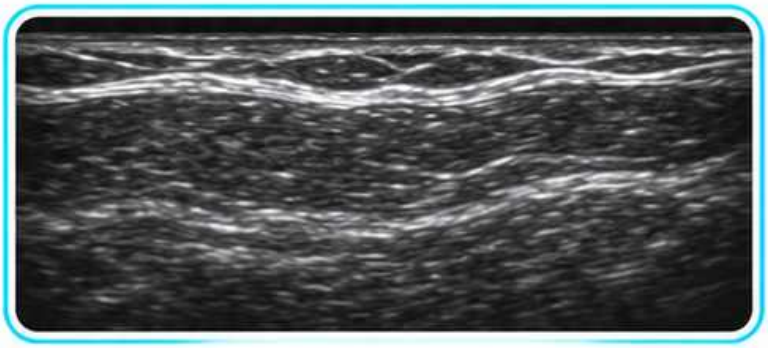

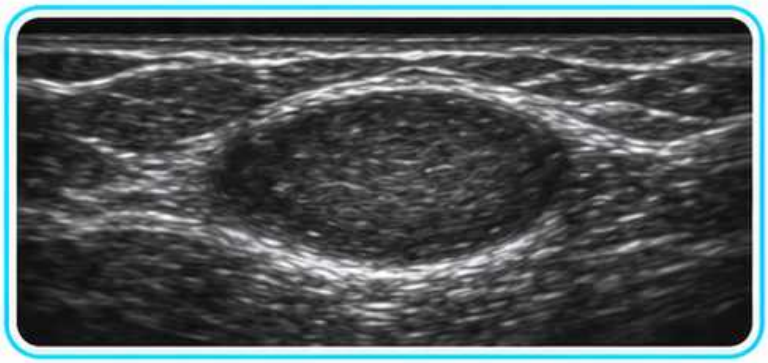

Zapisz stronę, warstwę oraz wymiary ogniska.

Opisz cechy obrazu, relację do otoczenia i ograniczenia.

Schemat dydaktyczny

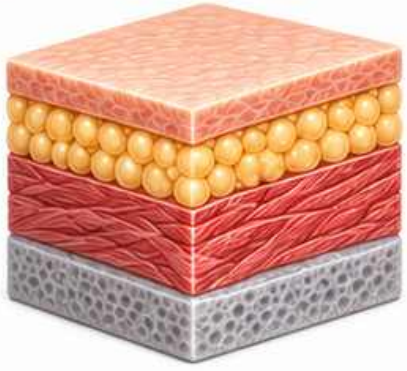



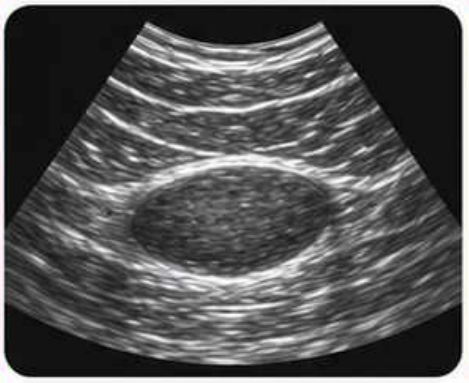

Moduł 8

USG układu mięśniowo-szkieletowego

Od budowy włókien do obrazu w ruchu

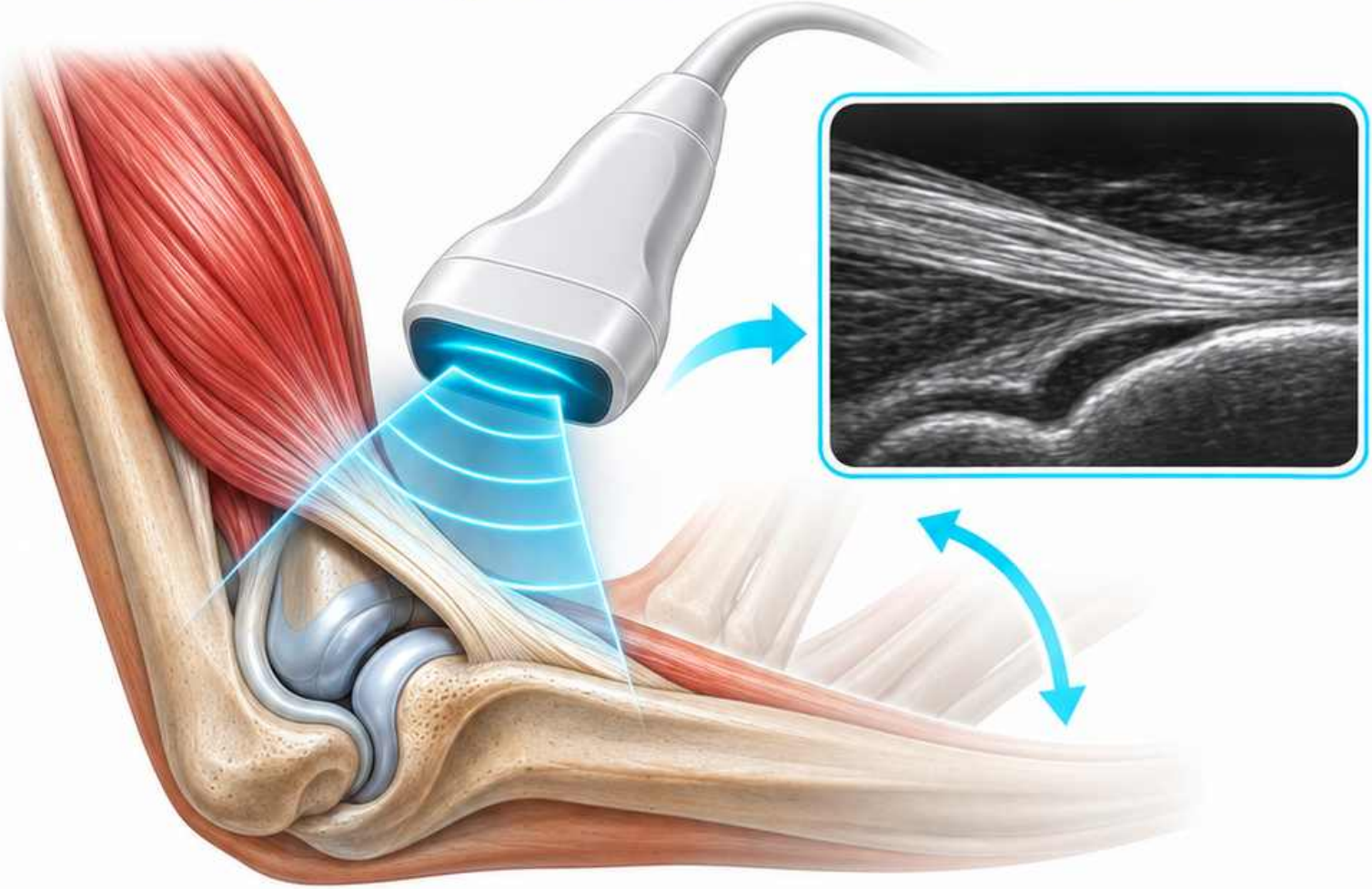



Ścięgna i mięśnie

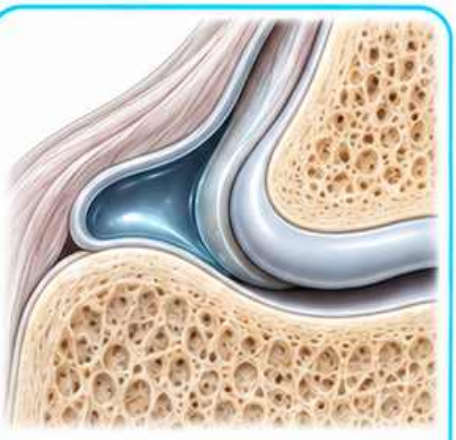

Stawy i nerwy

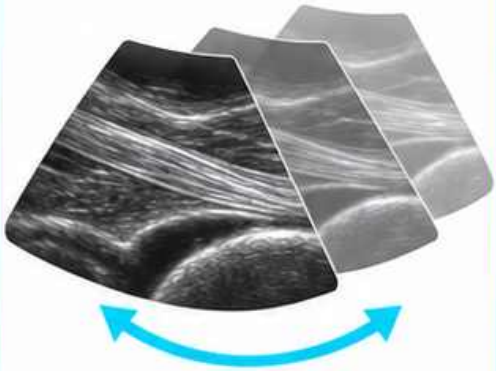

Obrazowanie dynamiczne

Głowica i pozycja

Dobierz dostęp do ocenianej struktury

Do tkanek powierzchownych wybierz zwykle głowicę liniową.

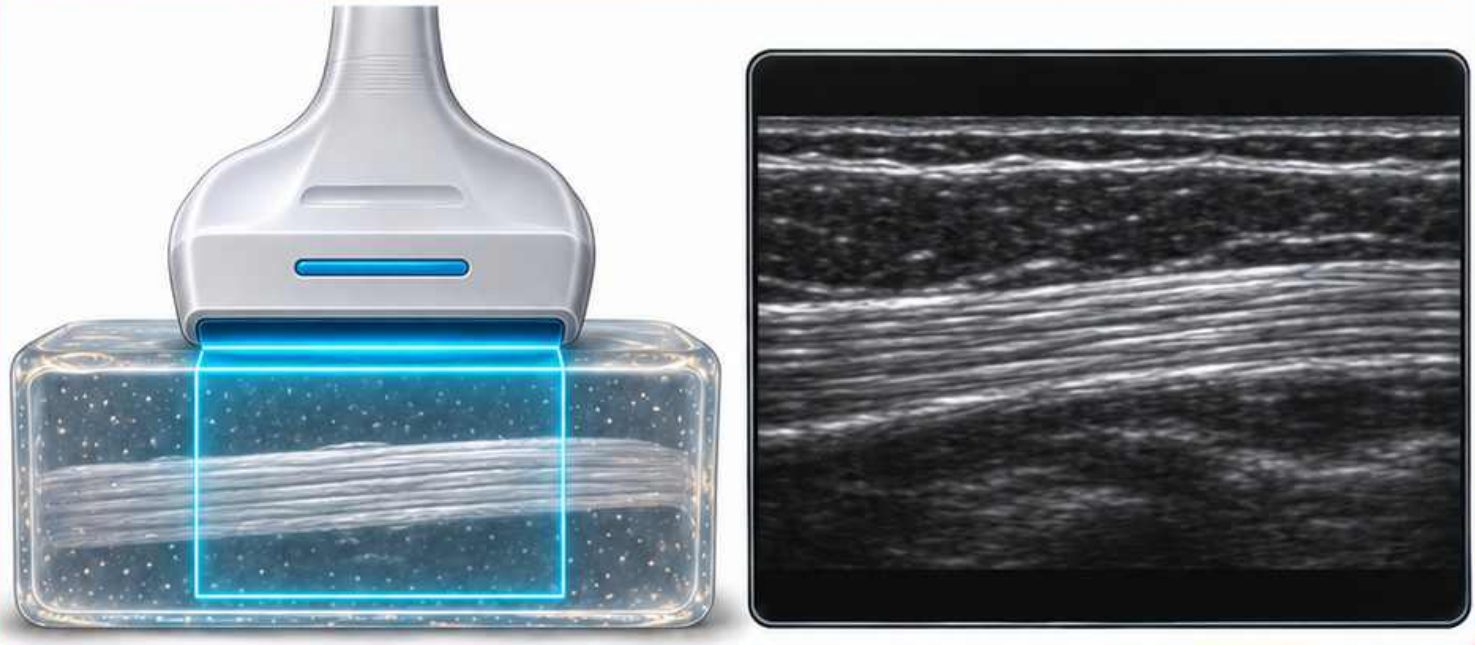

Ułóż badanego tak, by uzyskać stabilny dostęp i umożliwić potrzebny ruch.



Schemat dydaktyczny

Osie długie i krótkie

Odniesienie stanowi przebieg struktury

W osi długiej zobacz przebieg włókien.



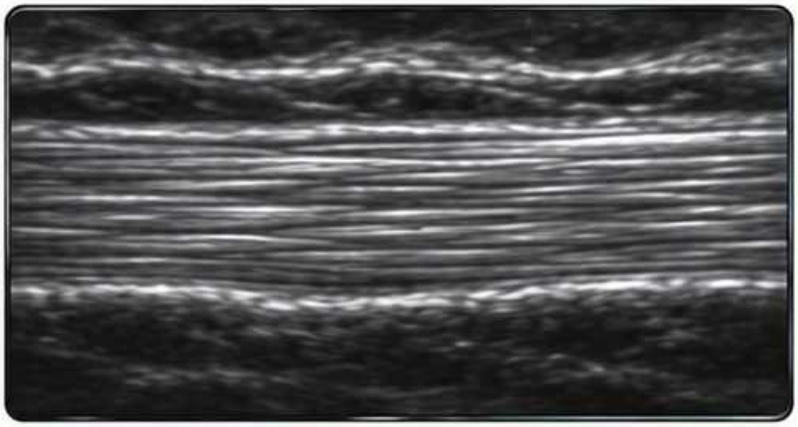



W osi krótkiej prześledź kształt i położenie względem sąsiadów.



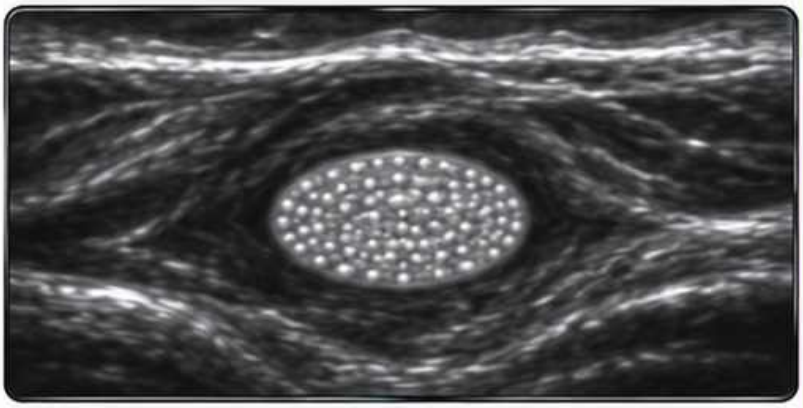

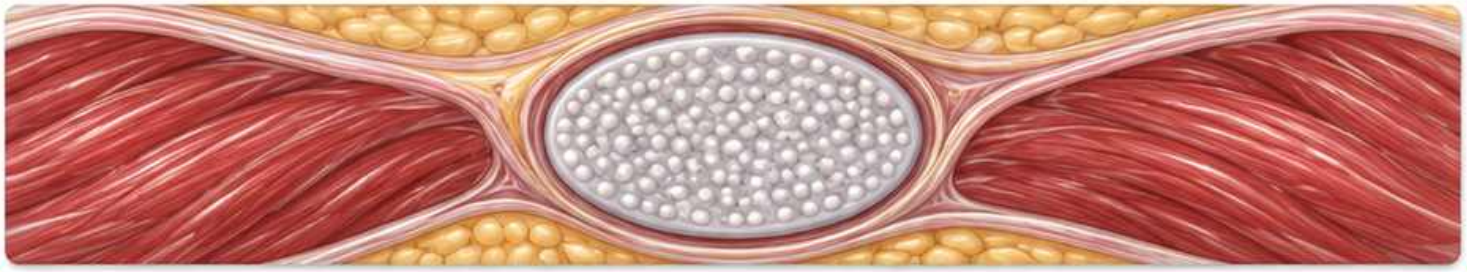

Schemat dydaktyczny

Pęczki mięśniowe

Rozpoznaj regularny układ wewnętrzny

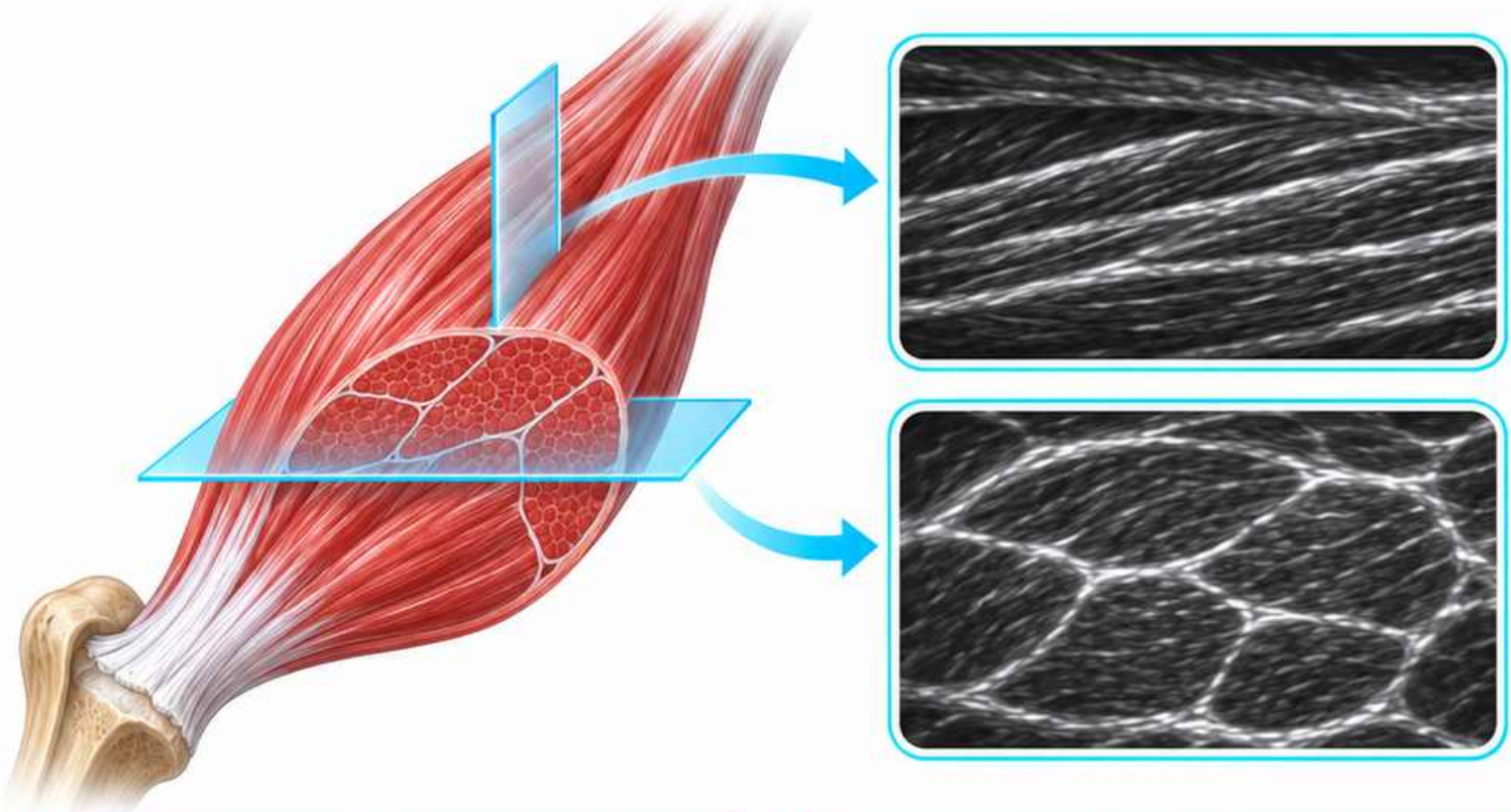

Prześledź kierunek pęczków i jasne przegrody łącznotkankowe.

W przekroju poprzecznym porównaj rozmieszczenie pęczków.

Schemat dydaktyczny



Powięź i przegrody

Sprawdź granice przedziałów

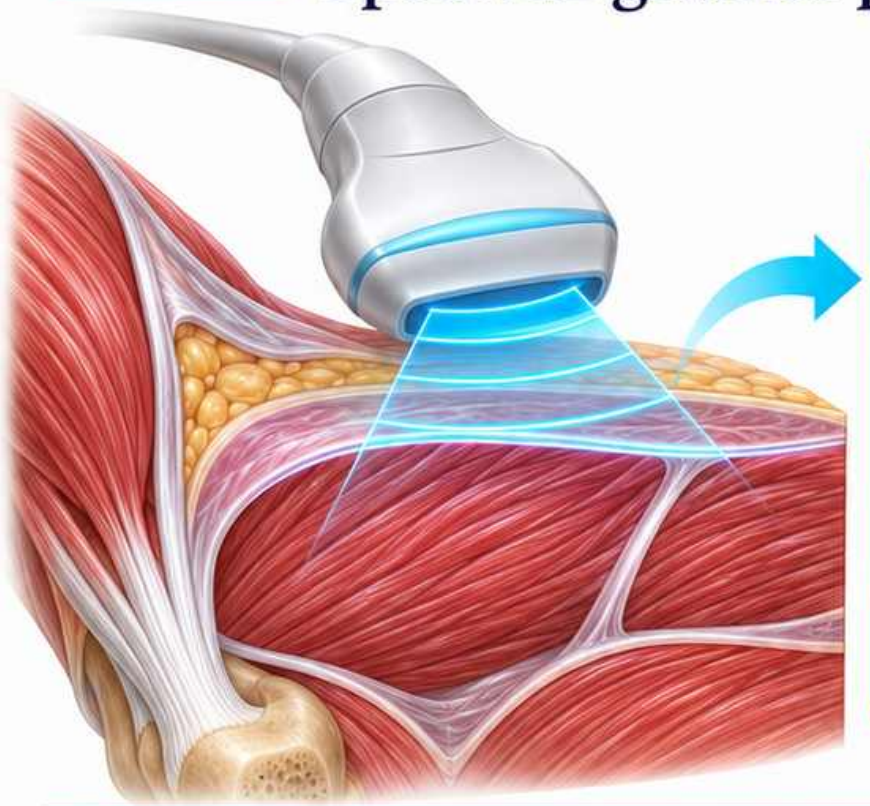

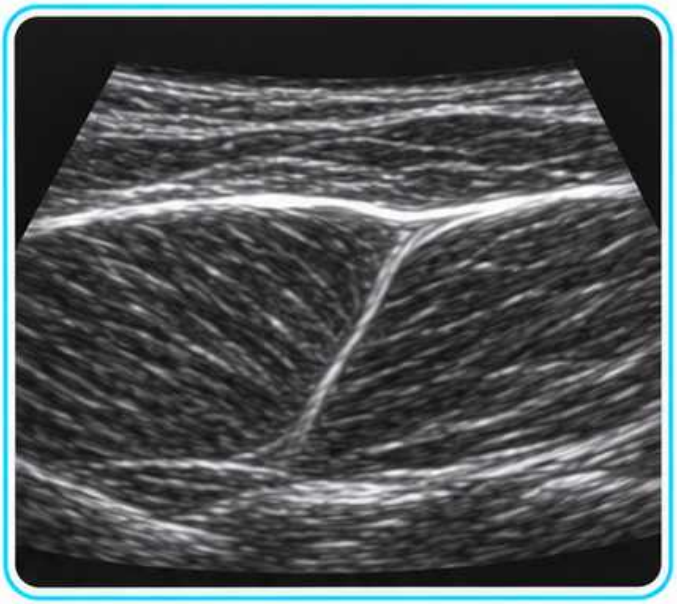

Powięź może być widoczna jako jasna linia wokół mięśnia.

Schemat dydaktyczny

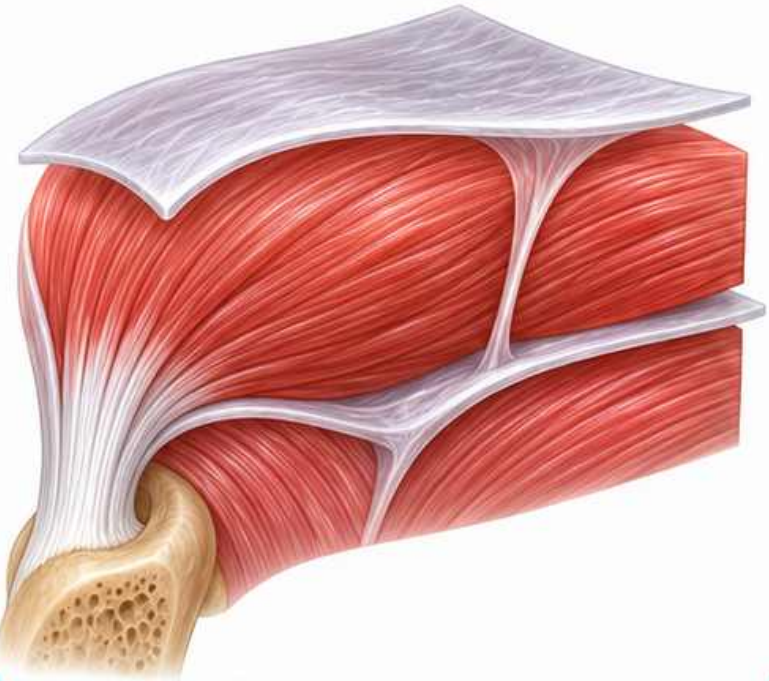

Prześledź przebieg linii w sąsiednich przekrojach.

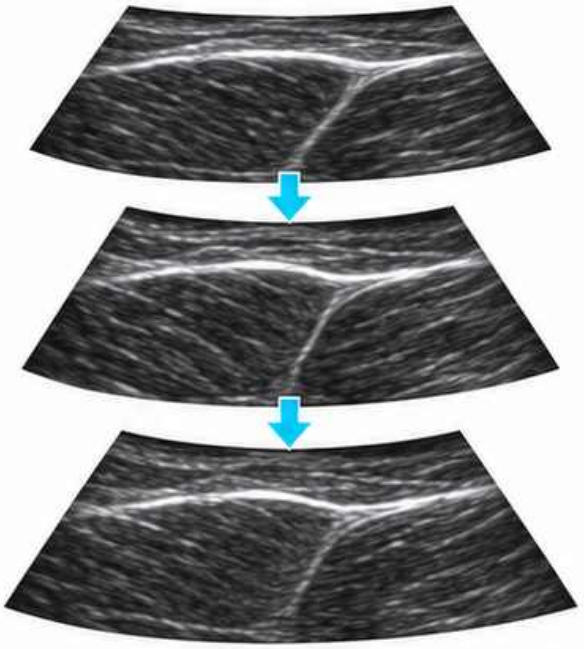

Włókna ścięgna

Typowe ścięgno w osi długiej ma uporządkowany, włókienkowy obraz.

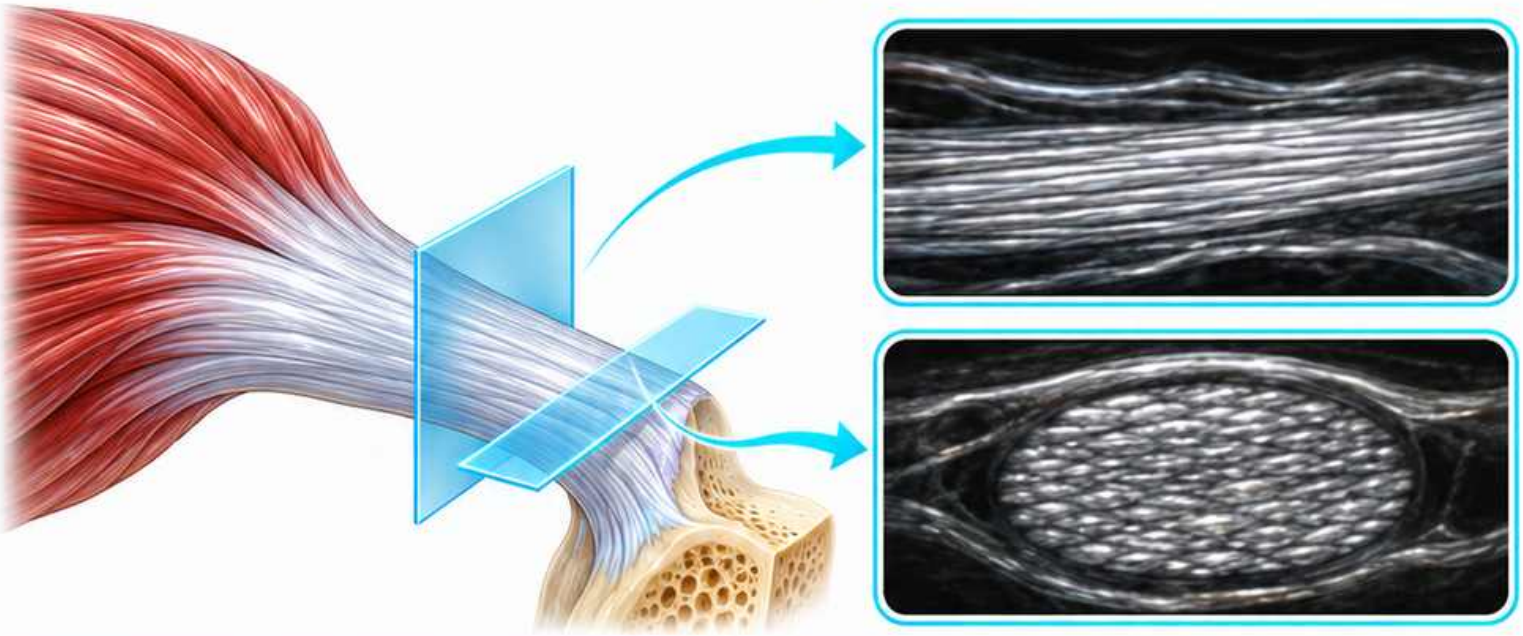

Oceń ciągłość w dwóch płaszczyznach

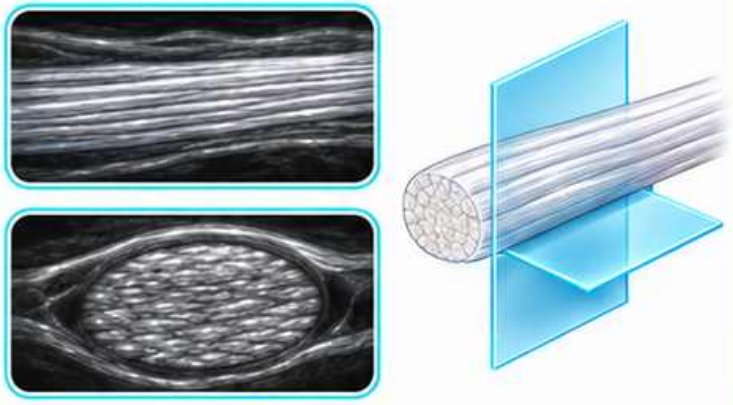

Sprawdź, czy ciemny obszar utrzymuje się po korekcie kąta.

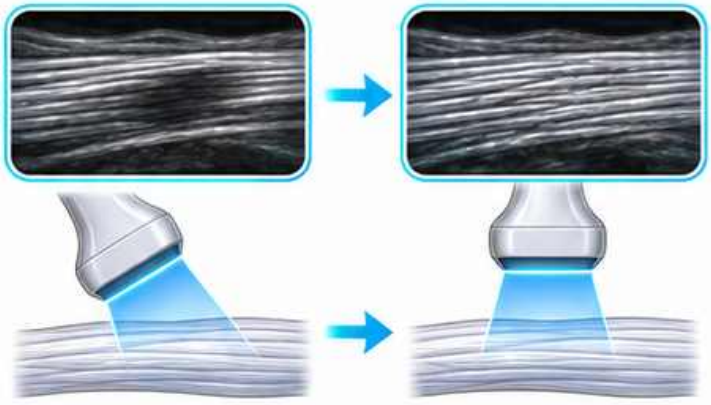

Schemat dydaktyczny

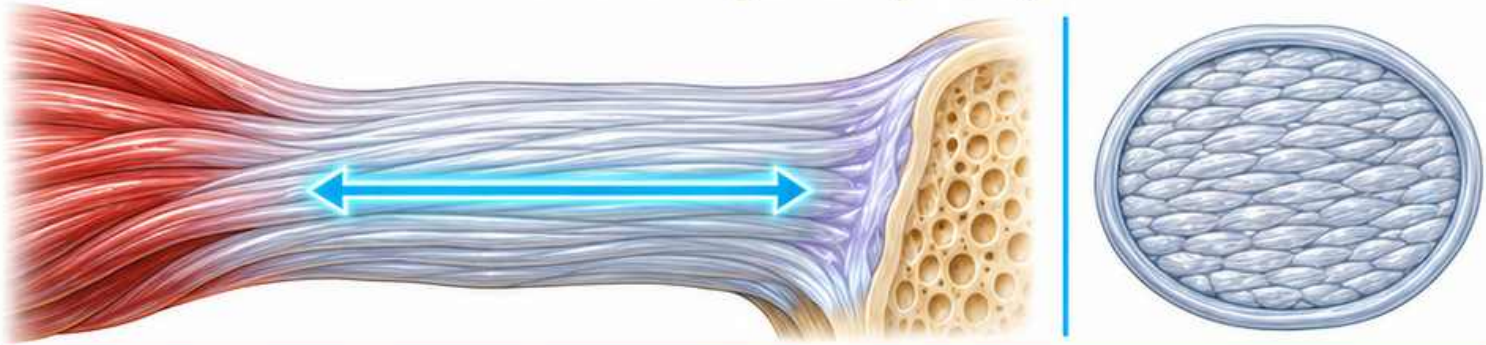

Przyczep ścięgnisty

Obejrzyj połączenie ścięgna z kością

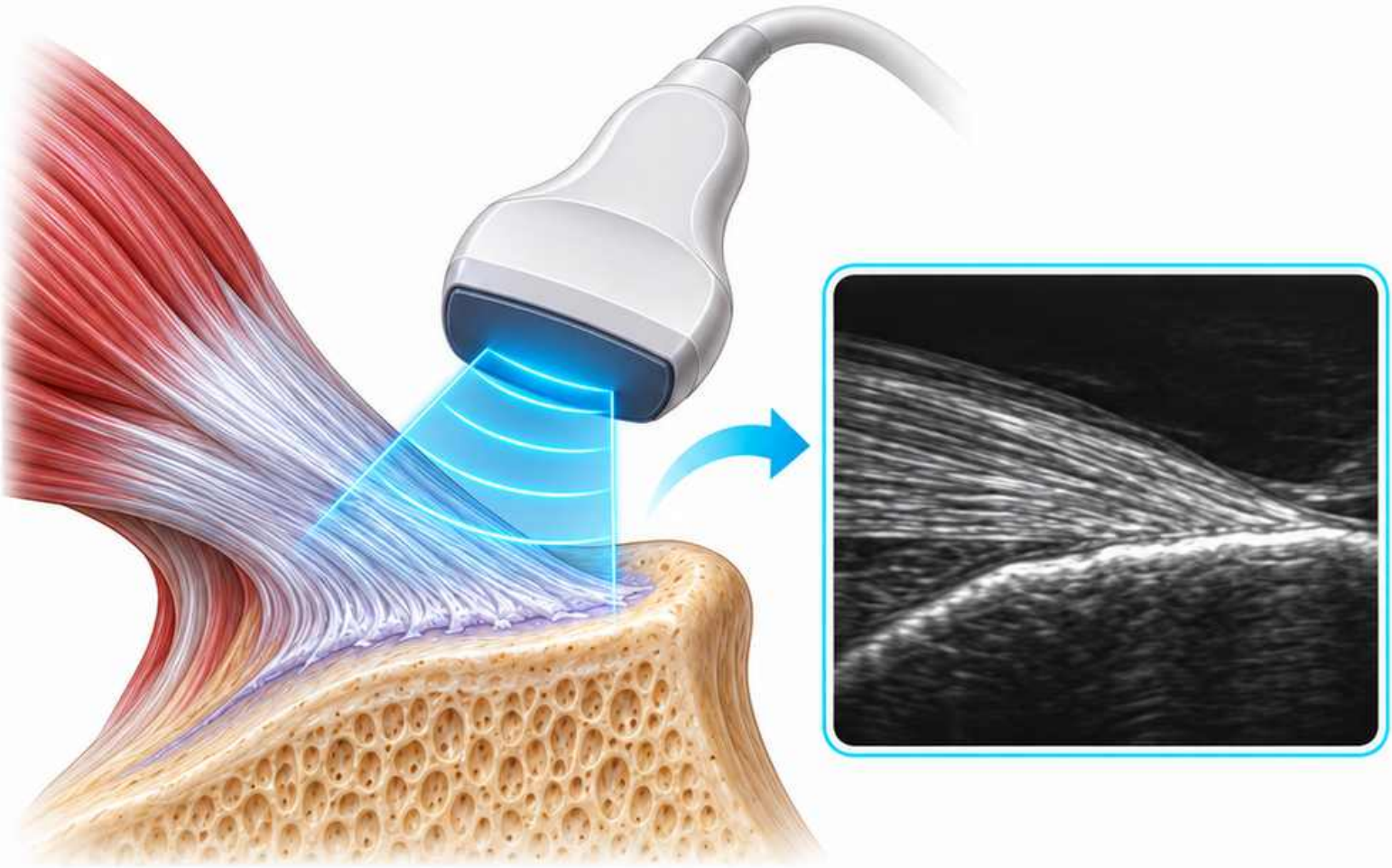

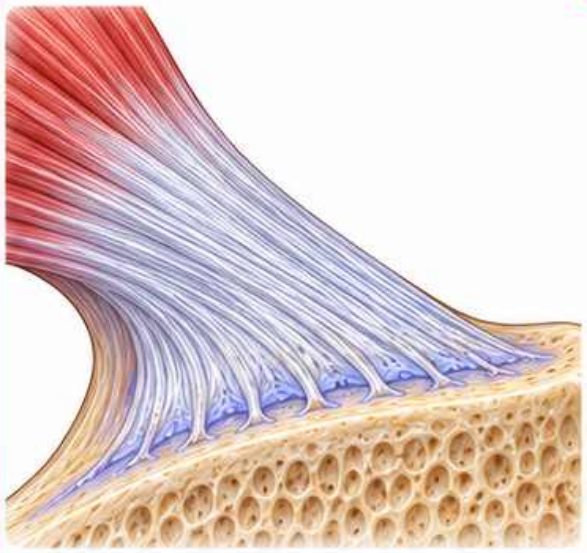

Schemat dydaktyczny

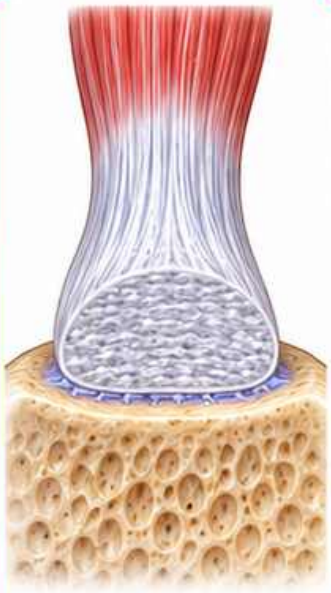

Prześledź włókna do powierzchni kostnej.

Oceń okolicę przyczepu w dwóch płaszczyznach i uwzględnij anizotropię.

Więzadło

Prowadź obraz od jednego przyczepu do drugiego

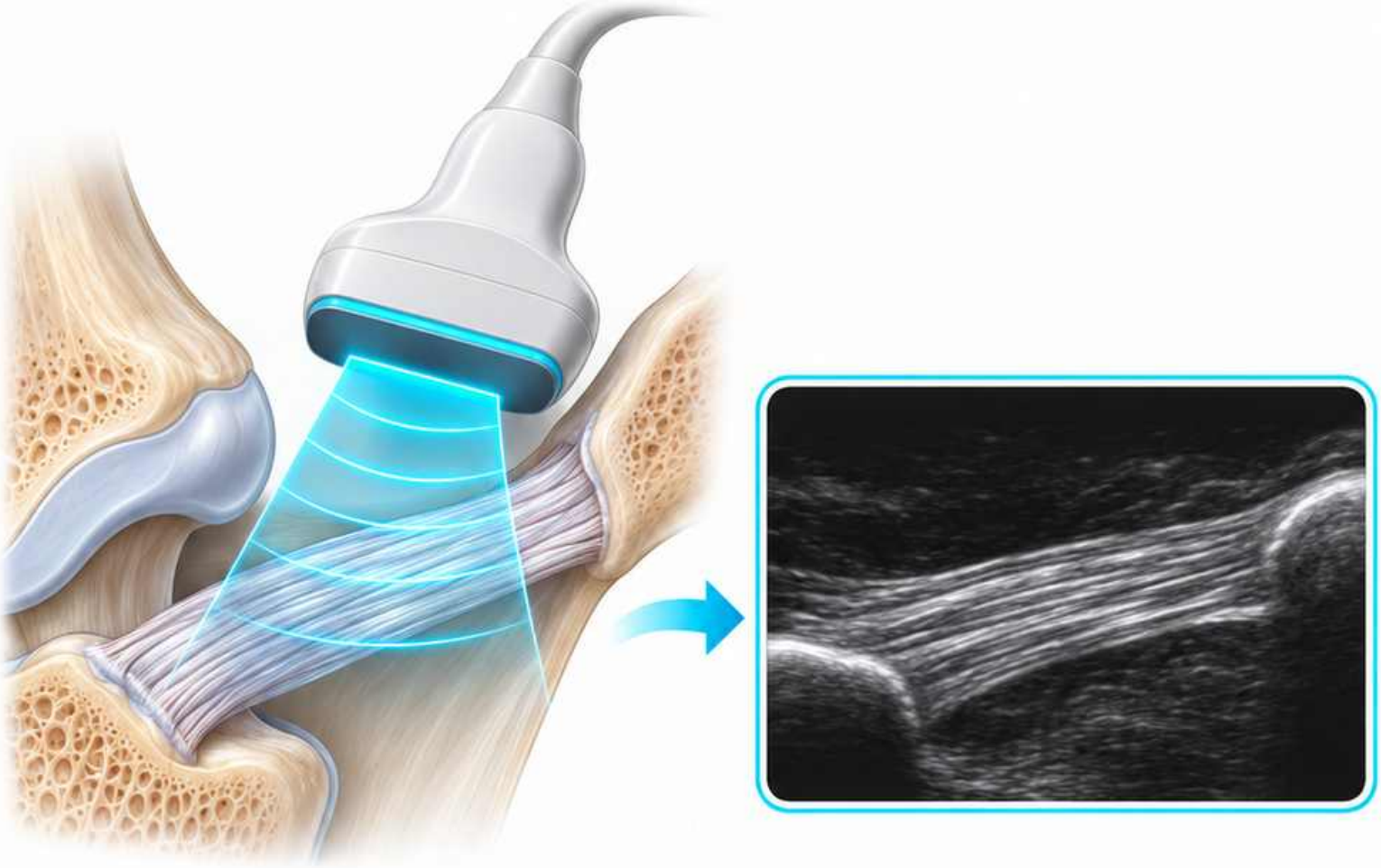

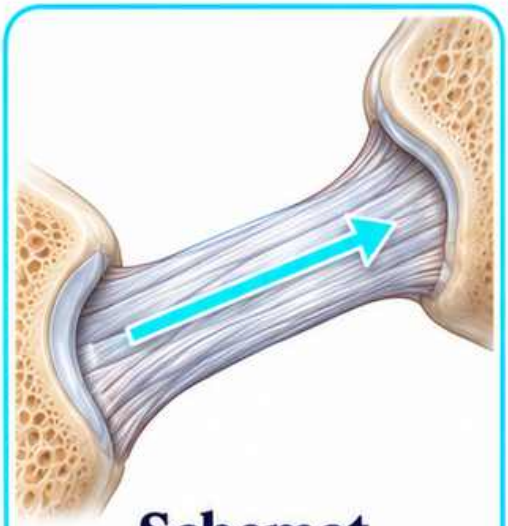

Schemat dydaktyczny

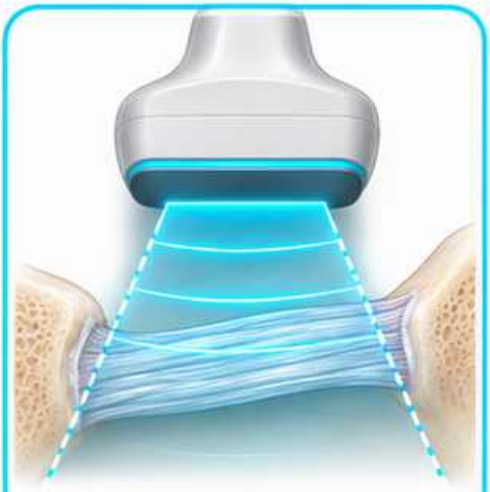

Dopasuj orientację głowicy do przebiegu więzadła.

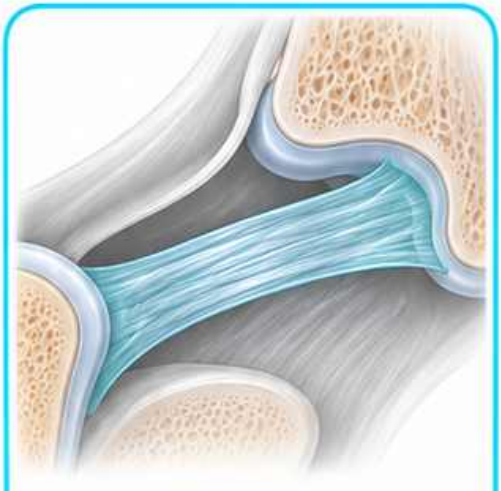

Oceń widoczną ciągłość i relację do stawu.

Kaletka i zachyłek stawowy

Rozpoznaj położenie przestrzeni płynowej

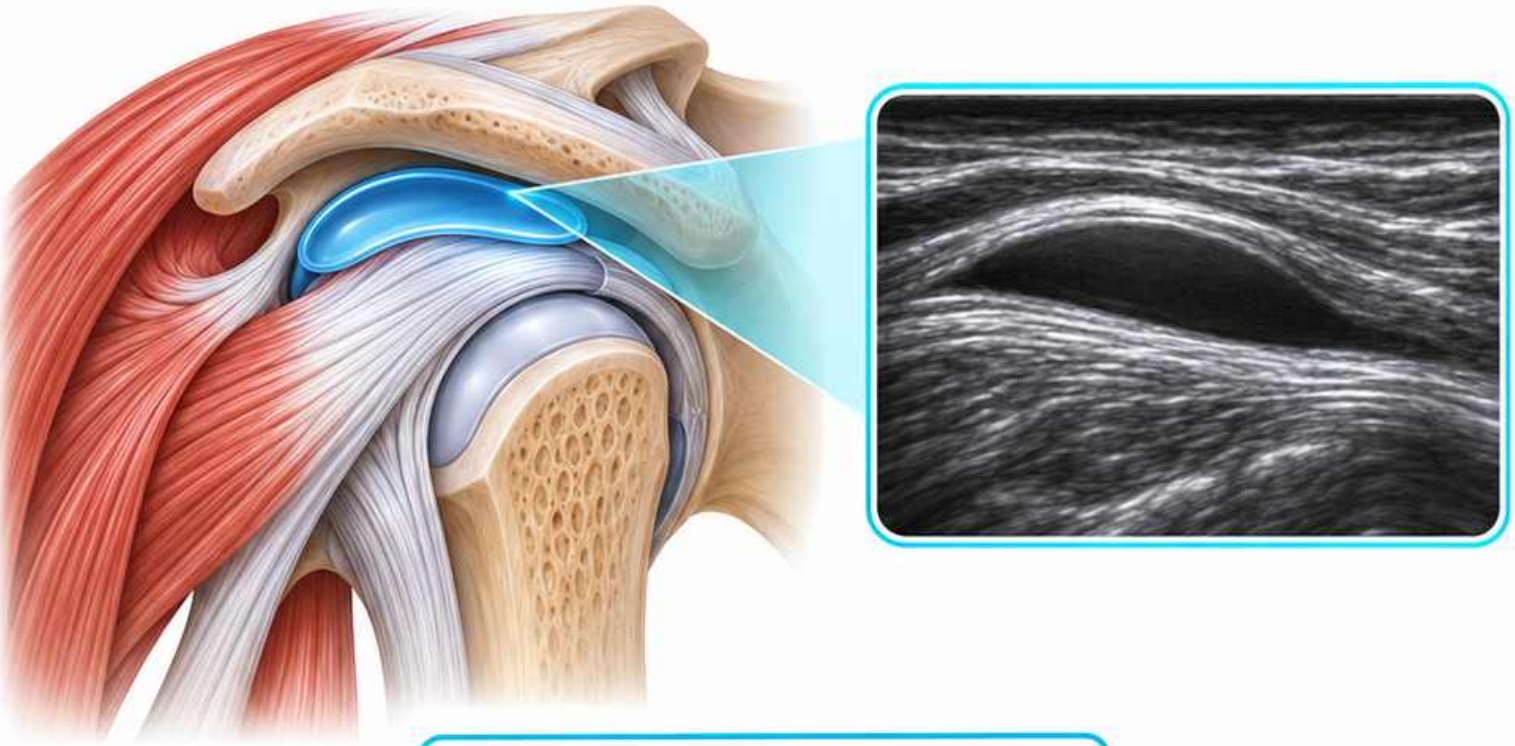

Schemat dydaktyczny

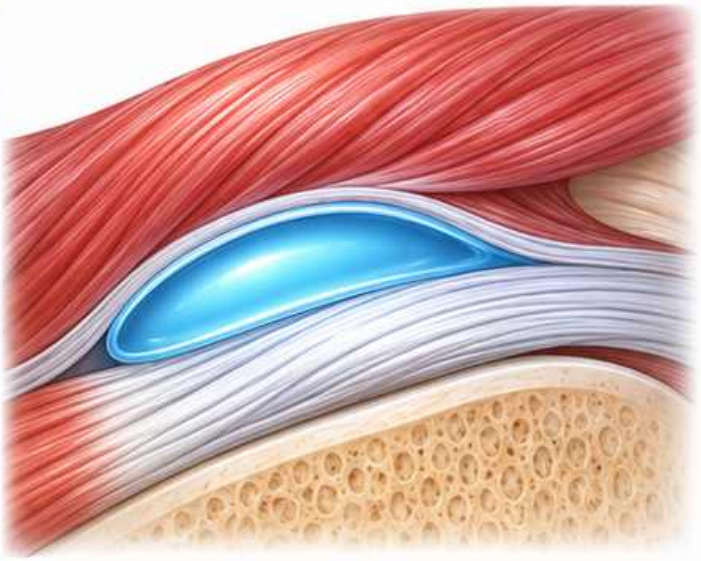

Kaletka leży między poruszającymi się tkankami.

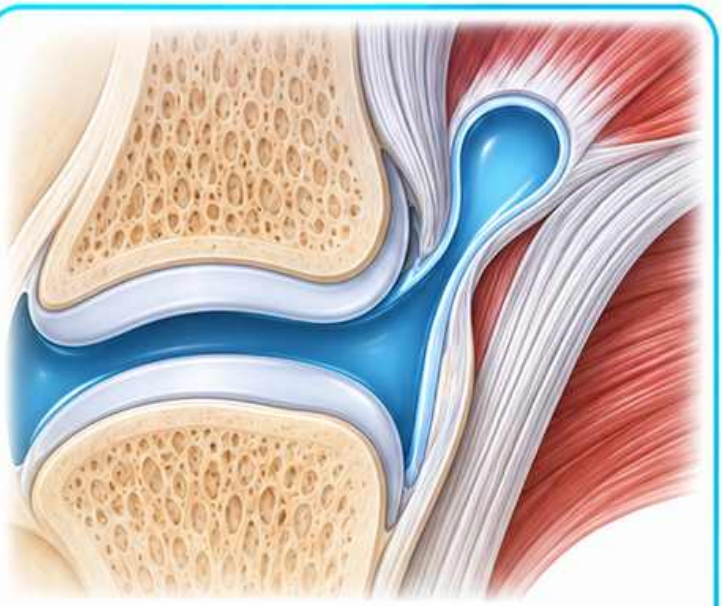

Zachyłek stanowi część jamy stawu.

Powierzchnia kostna

Oceń widoczny obrys kory

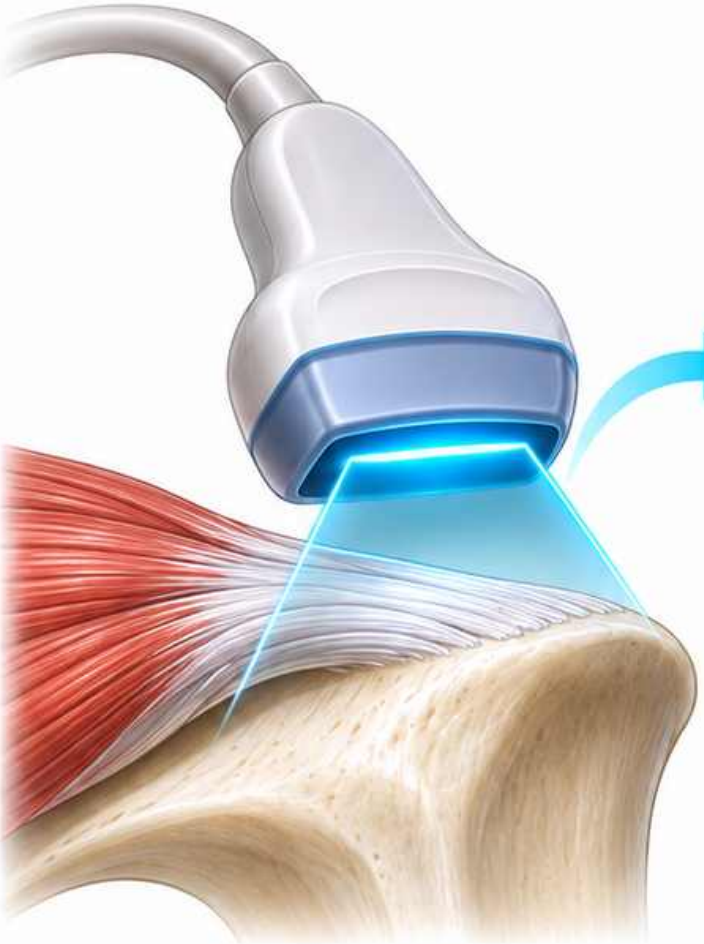

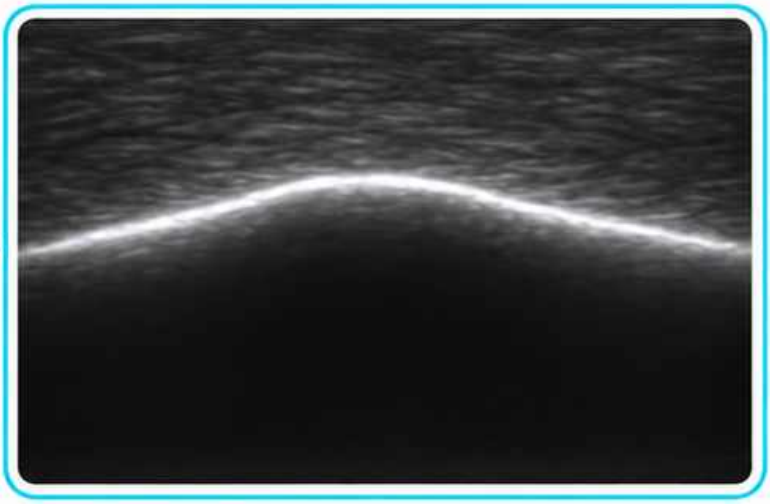

Kora zwykle tworzy jasną linię. Głębiej często widoczny jest cień akustyczny.

Schemat dydaktyczny



Jeśli widzisz nierówność, potwierdź ją w sąsiednim przekroju.

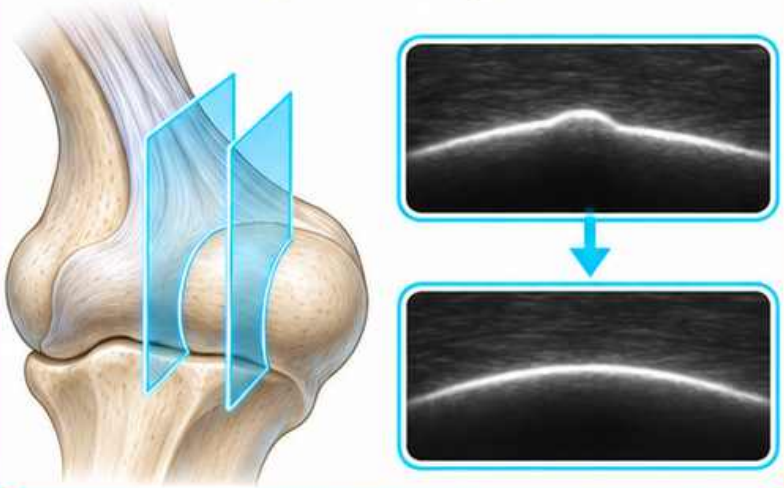

Anizotropia

Sprawdź zależność od kąta wiązki

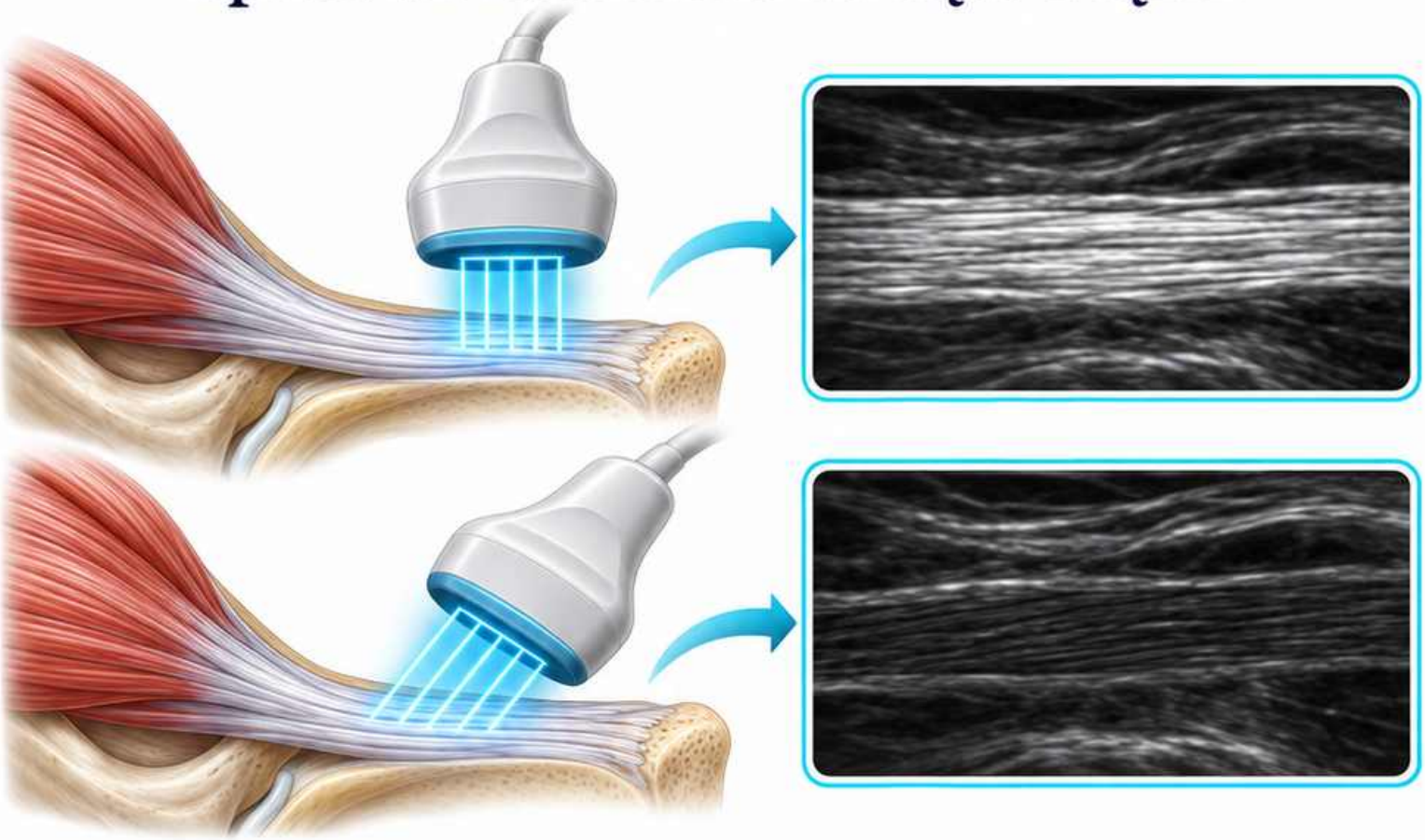

Ścięgno może ciemnieć, gdy wiązka pada skośnie.

Skoryguj kąt i porównaj ten sam obszar.

Schemat dydaktyczny



Ruch głowicy a włókna

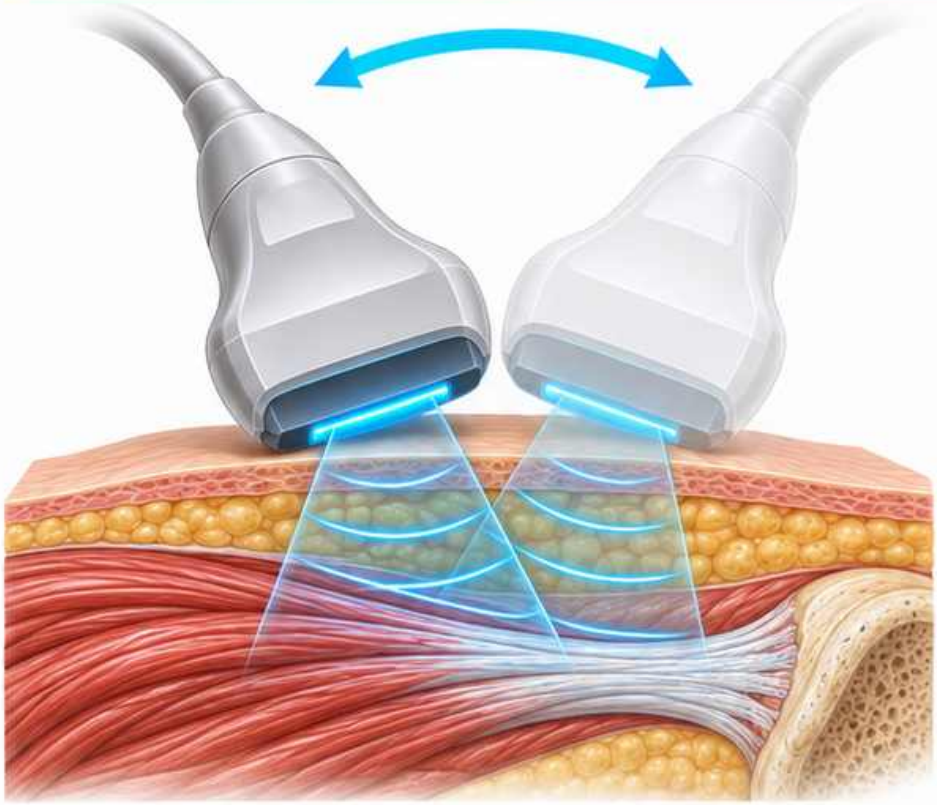

Zachowaj punkt kontaktu podczas korekty

Lekko przechyl głowicę nad ocenianym fragmentem.

Porównaj włókna po zmianie kąta bez zmiany lokalizacji.

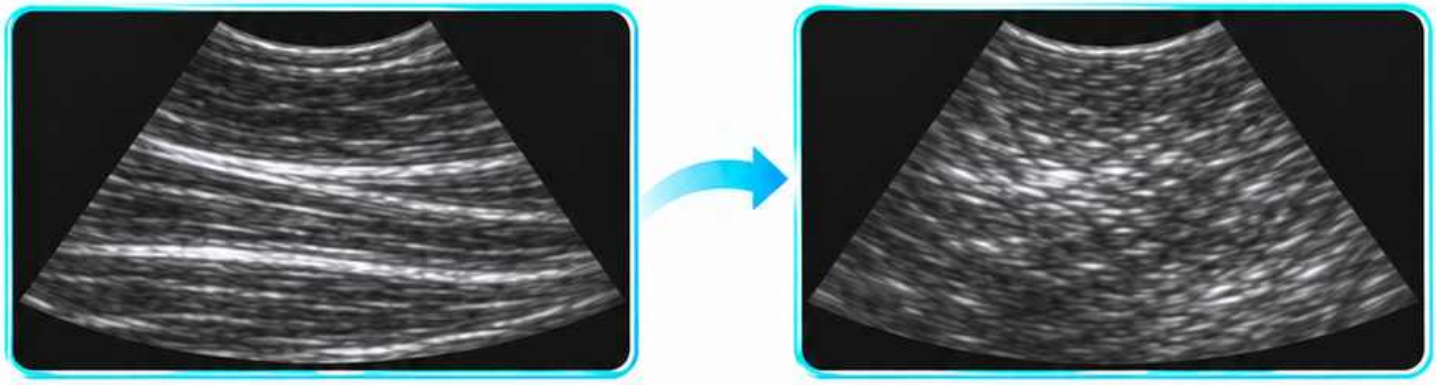

Schemat dydaktyczny

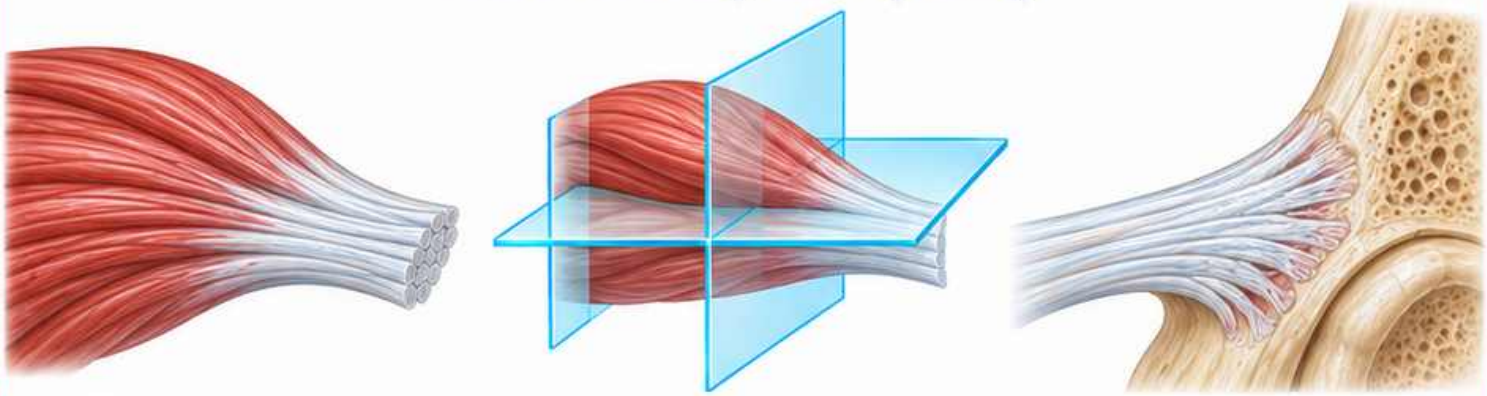

Badanie dynamiczne

Połącz obserwację z kontrolowanym ruchem



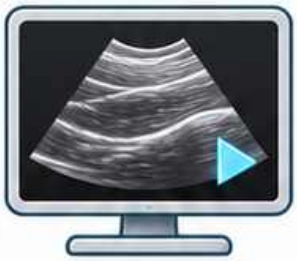

Obserwuj badaną strukturę w czasie ruchu, gdy jest to wskazane.



Zapisz pozycję początkową i zastosowany ruch.

Schemat dydaktyczny

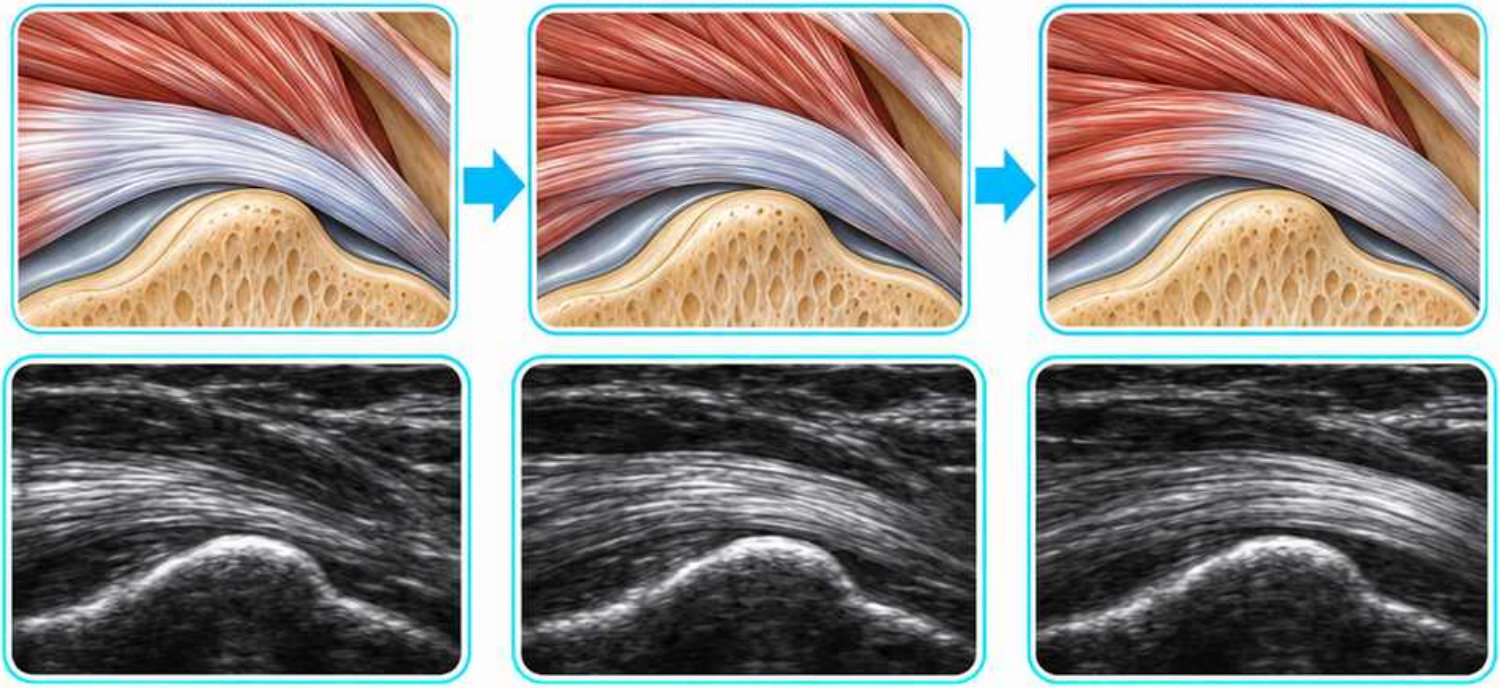

Stożek rotatorów

Prześledź ścięgna do ich przyczepów

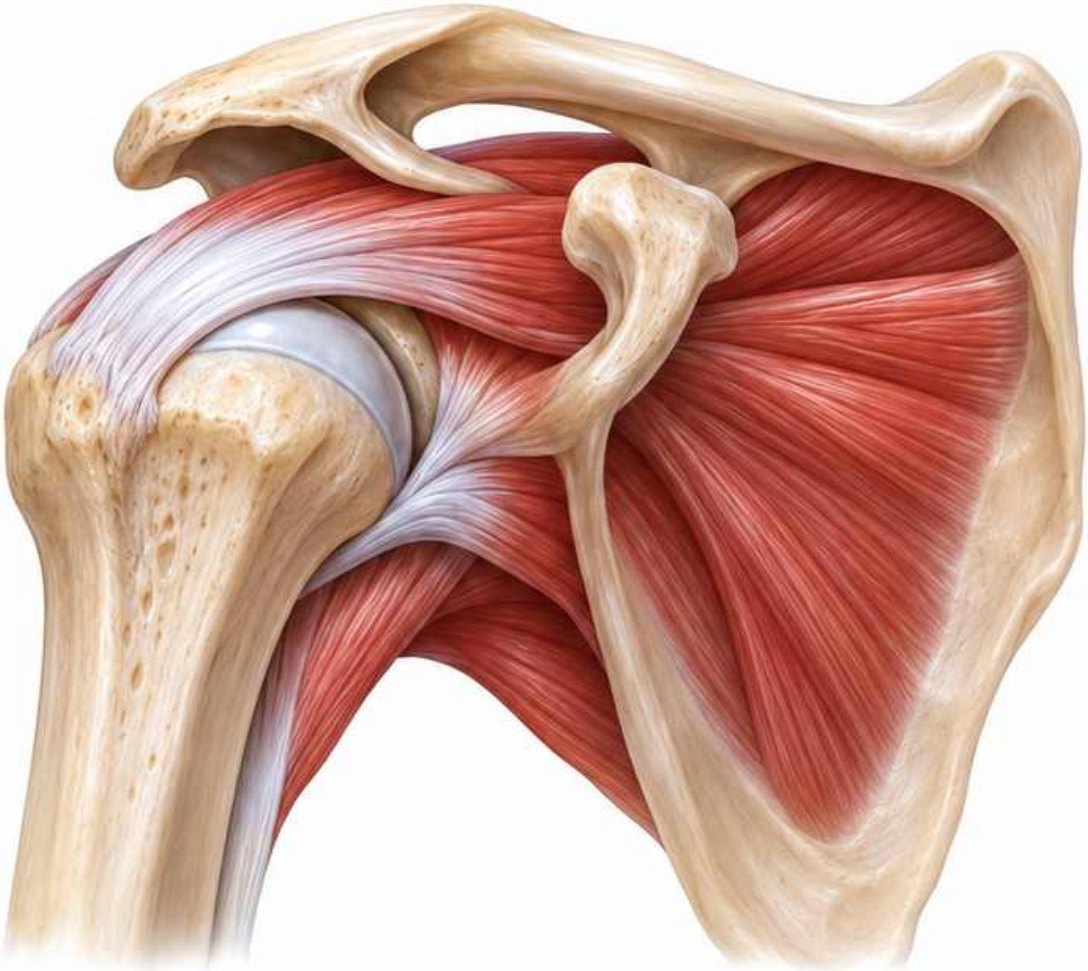

Dobierz ułożenie ramienia do ocenianego ścięgna.

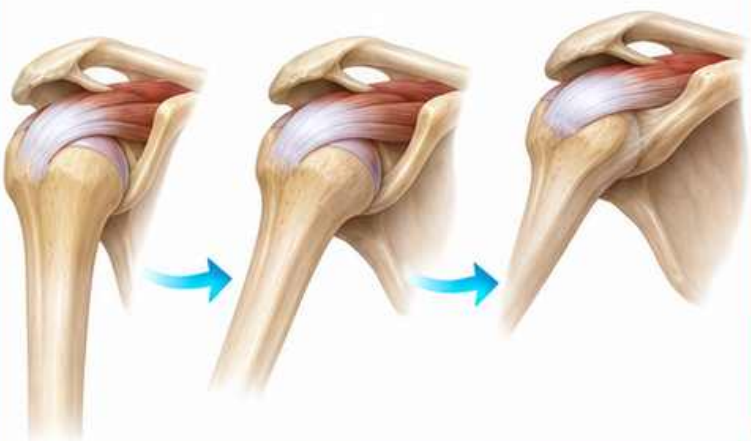

Obejrzyj przyczepy w dwóch płaszczyznach.

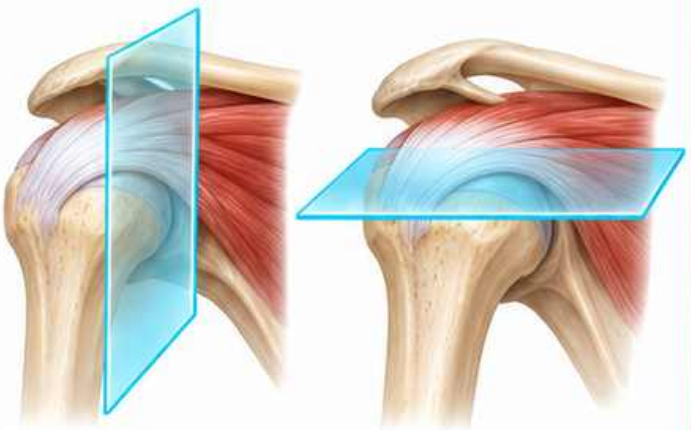

Schemat dydaktyczny

Ścięgno głowy długiej bicepsa

Rozpoznaj bruzdę międzyguzkową

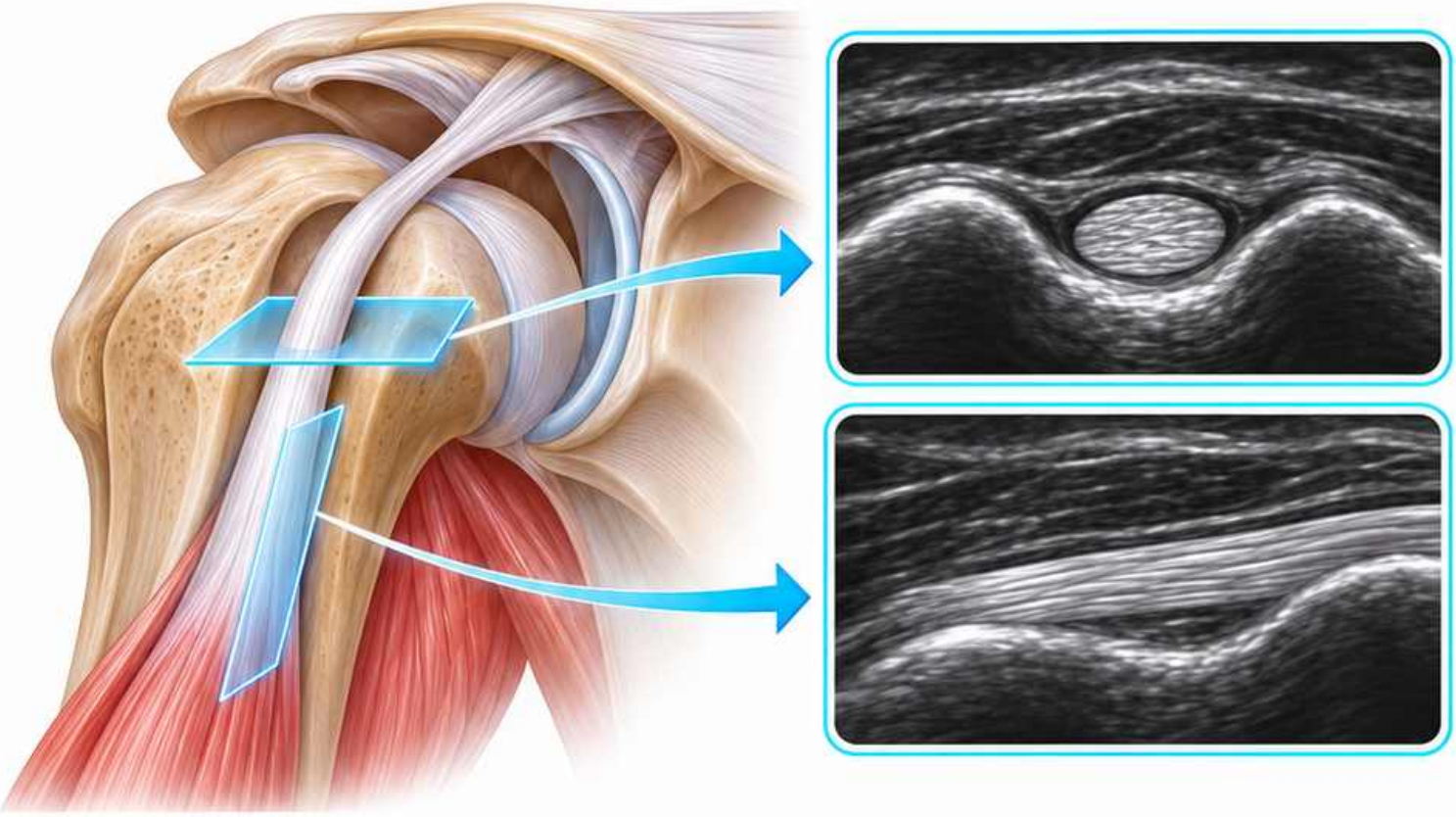

Uwidocznij ścięgno w przekroju krótkim i długim.

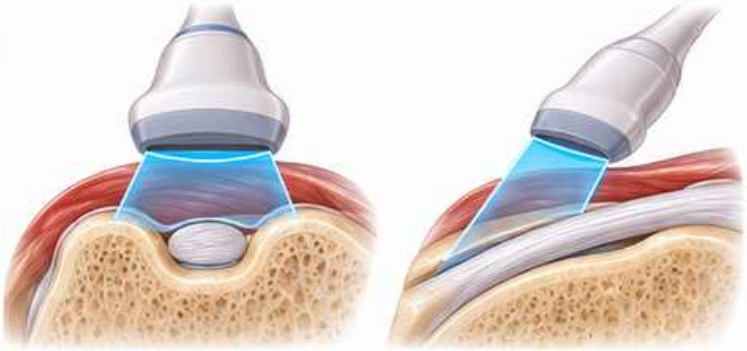

Prześledź przebieg oraz oceń otaczającą pochewkę.

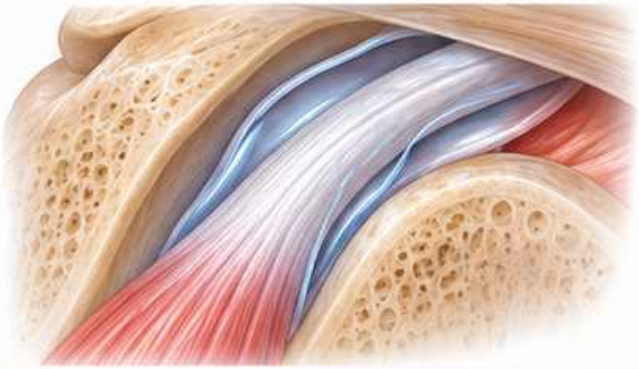

Schemat dydaktyczny

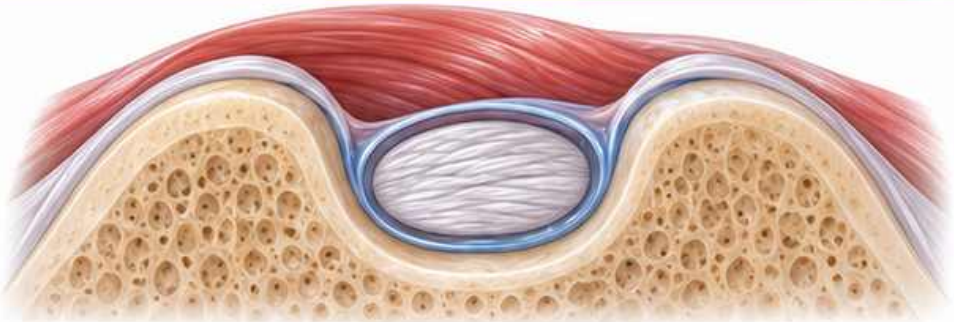

Kaletka podbarkowo-podnaramienna

Sprawdź warstwę nad stożkiem rotatorów

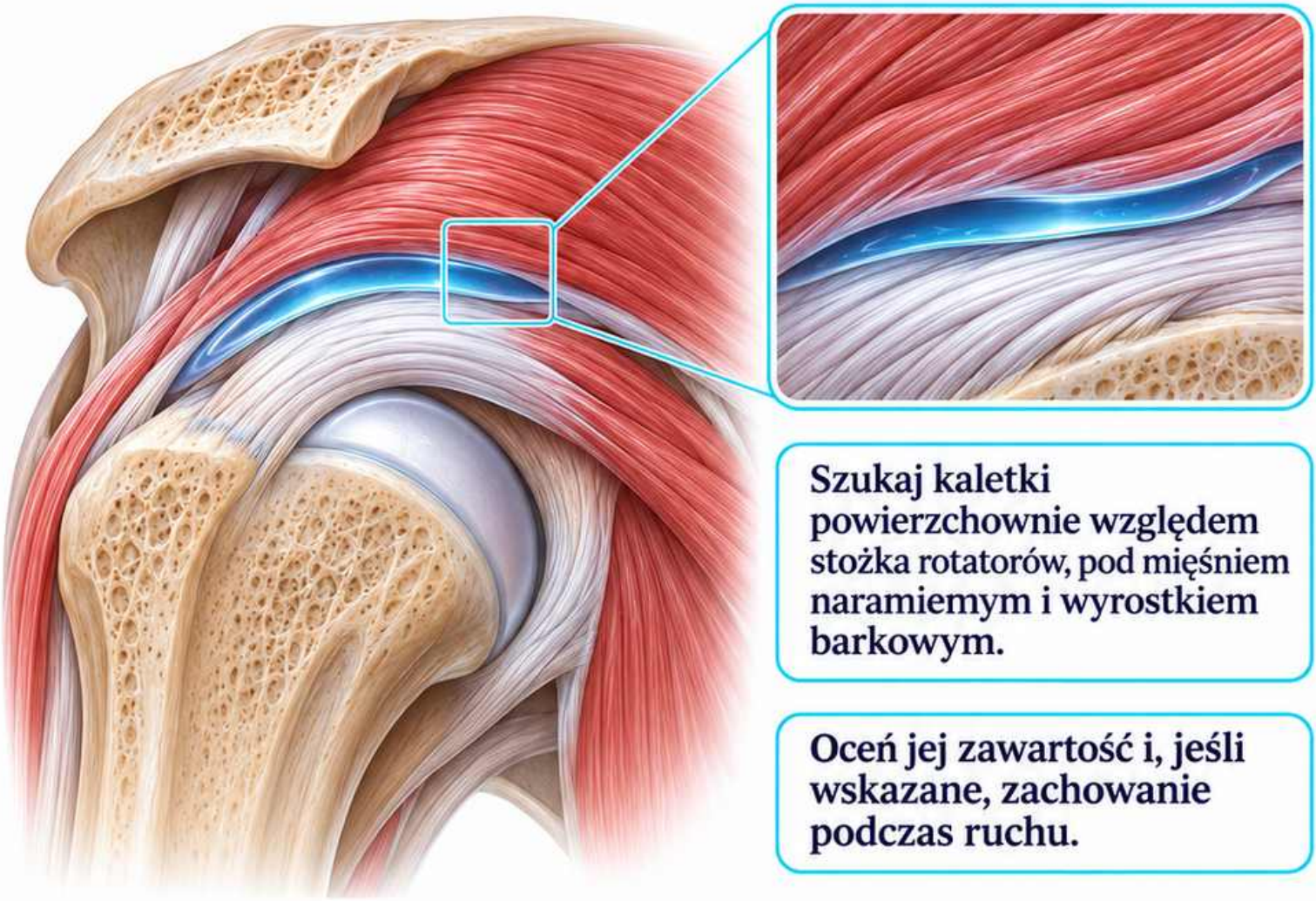

Szukaj kaletki powierzchownie względem stożka rotatorów, pod mięśniem naramiemym i wyrostkiem barkowym.

Oceń jej zawartość i, jeśli wskazane, zachowanie podczas ruchu.

Schemat dydaktyczny

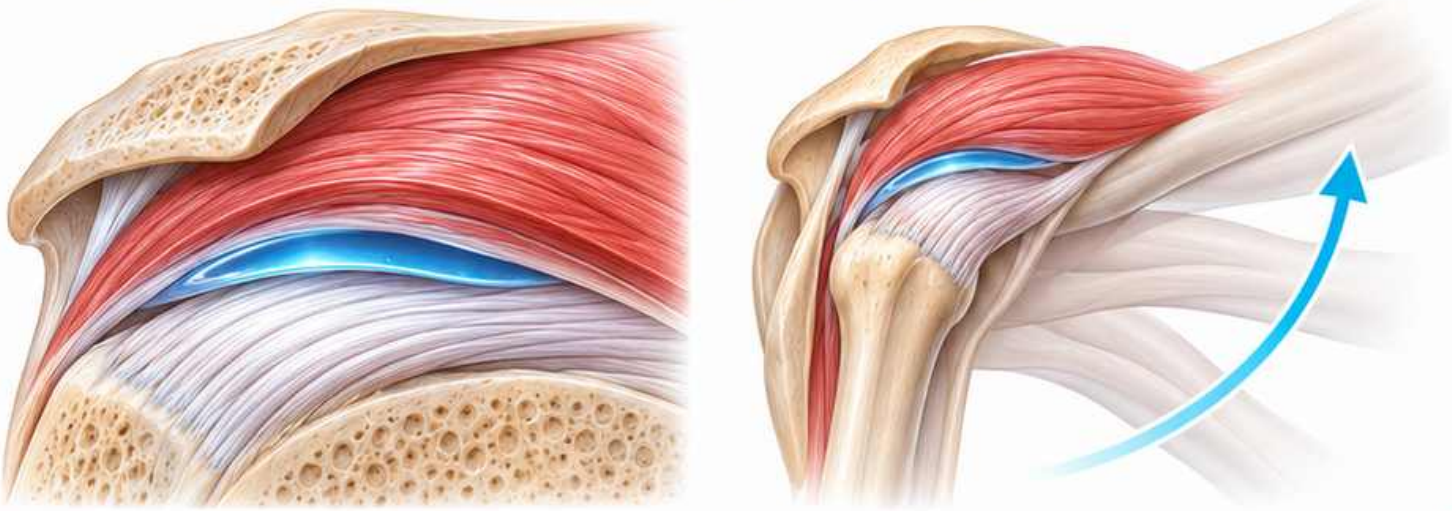

Ścięgna bocznej strony łokcia

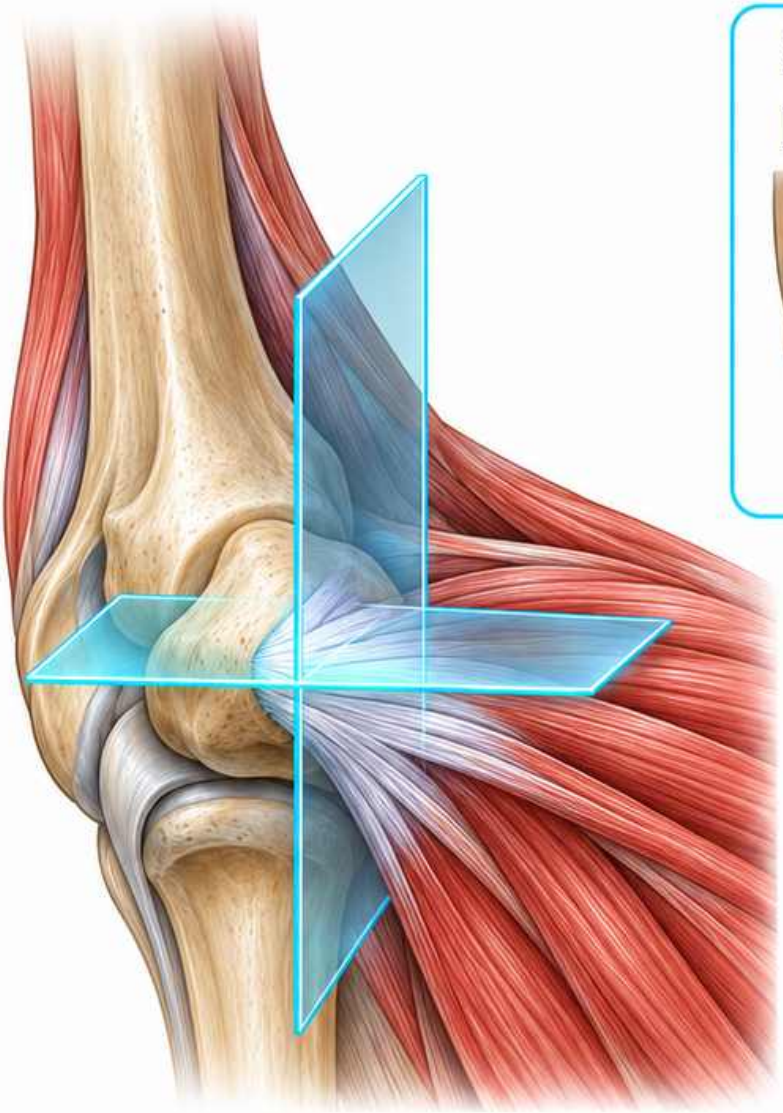

Zlokalizuj wspólny przyczep prostowników



Rozpoznaj nadkłykieć boczny kości ramiennej.

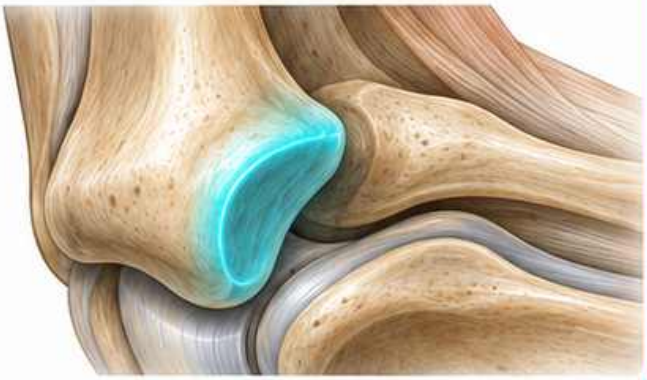

Schemat dydaktyczny

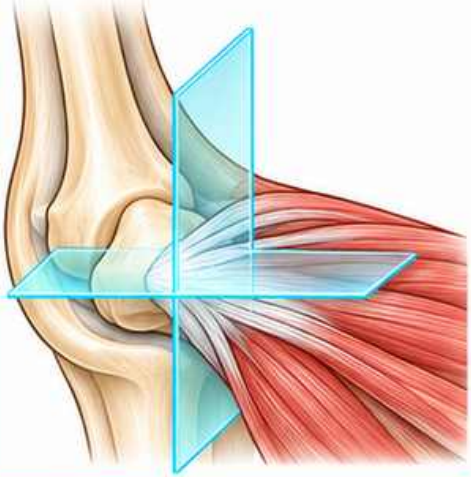

Oceń włókna ścięgna w osi długiej i krótkiej.

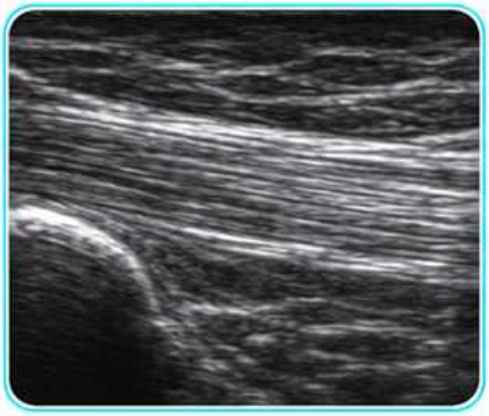

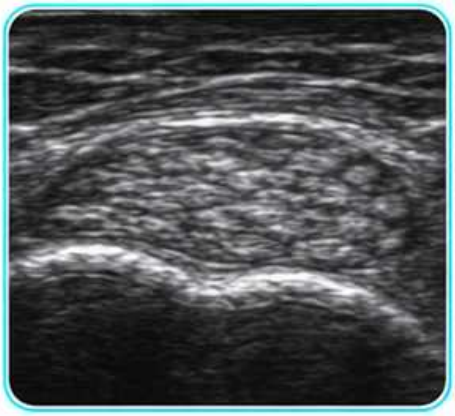

Nerw pośrodkowy

Rozpoznaj układ pęczków w przekroju

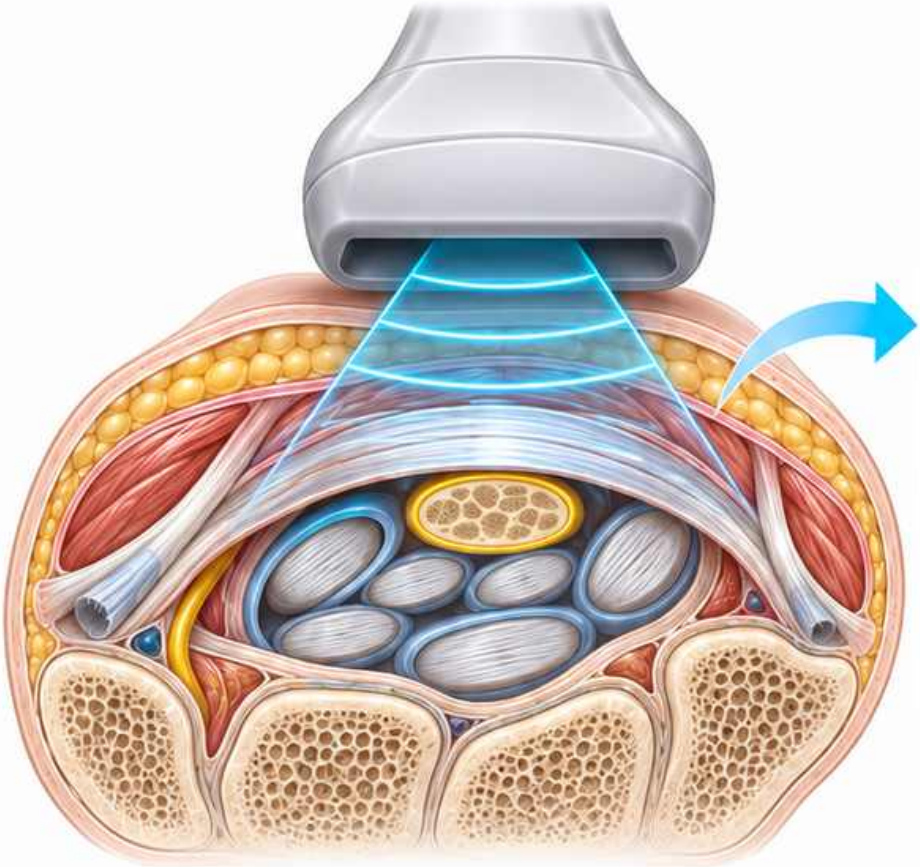

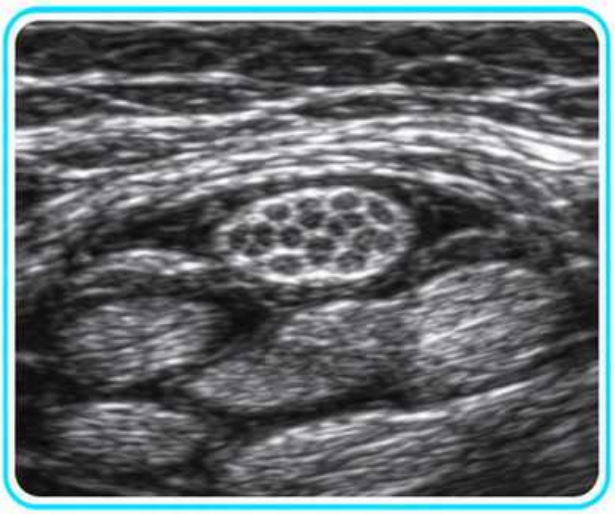

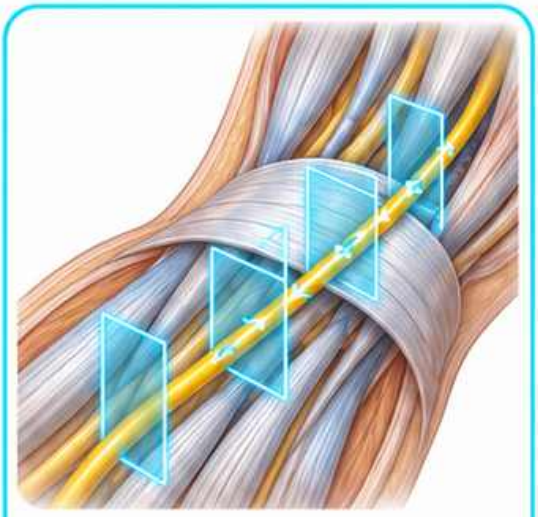

Prześledź ciągłość nerwu wzdłuż nadgarstka.

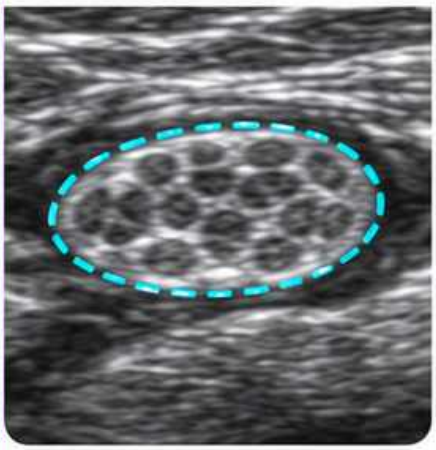

Jeśli mierzysz pole przekroju, zapisz poziom i sposób obrysowania.

Schemat dydaktyczny

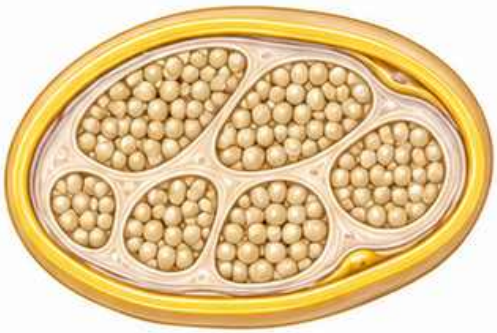

Zachyłek nadrzepkowy

Oceń przestrzeń ponad rzepką

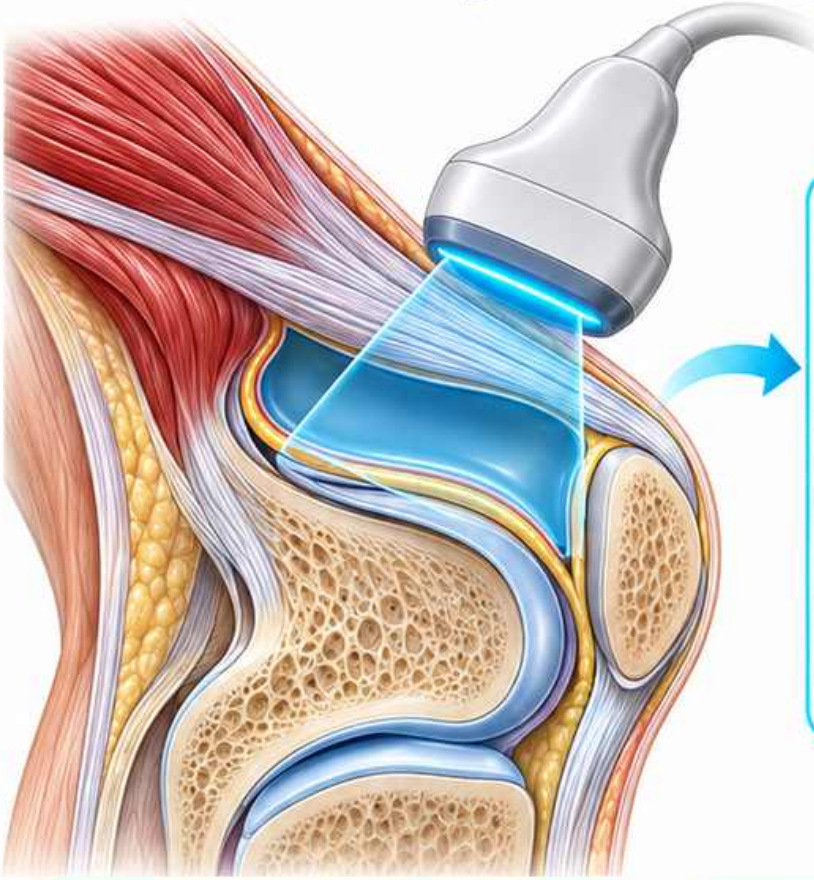

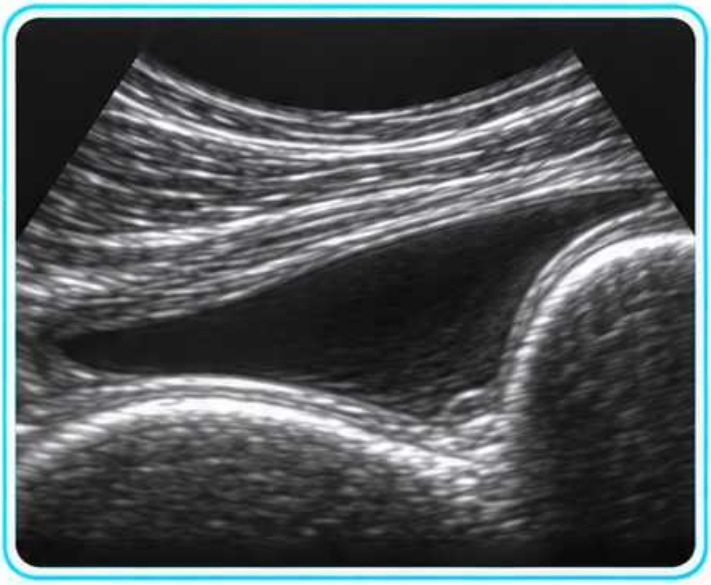

Schemat dydaktyczny

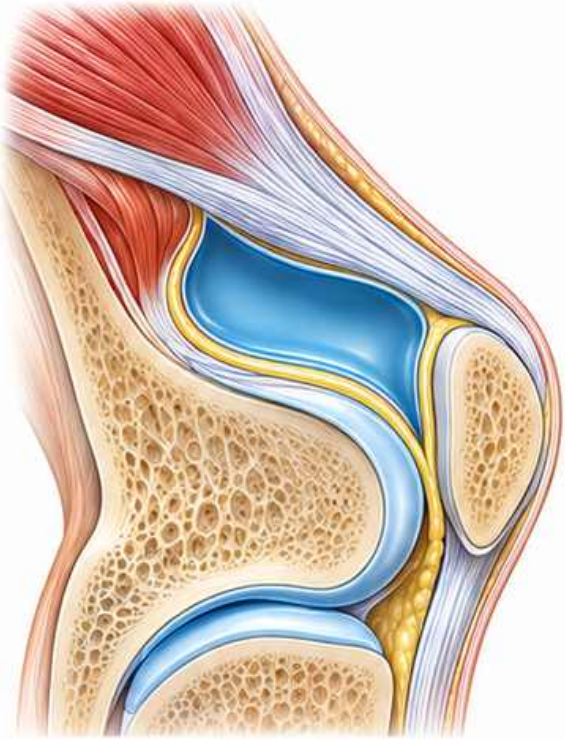

Szukaj zachyłka głęboko względem ścięgna czworogłowego, przed dalszą częścią kości udowej.

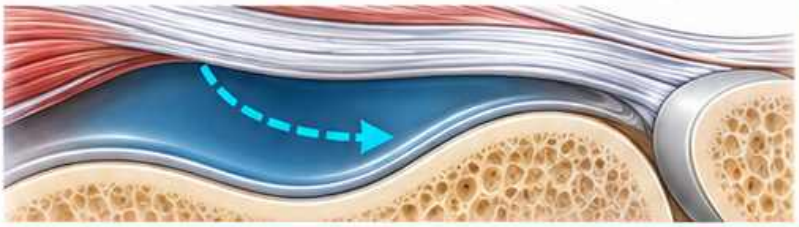

Oceń zawartość zachyłka i unikaj nadmiernego ucisku.

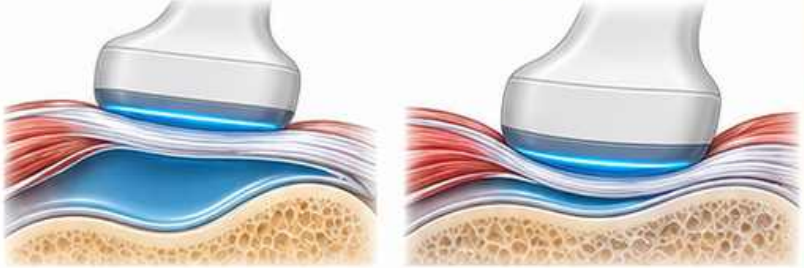

Więzadło rzepki

Obejrzyj przebieg od rzepki do guzowatości



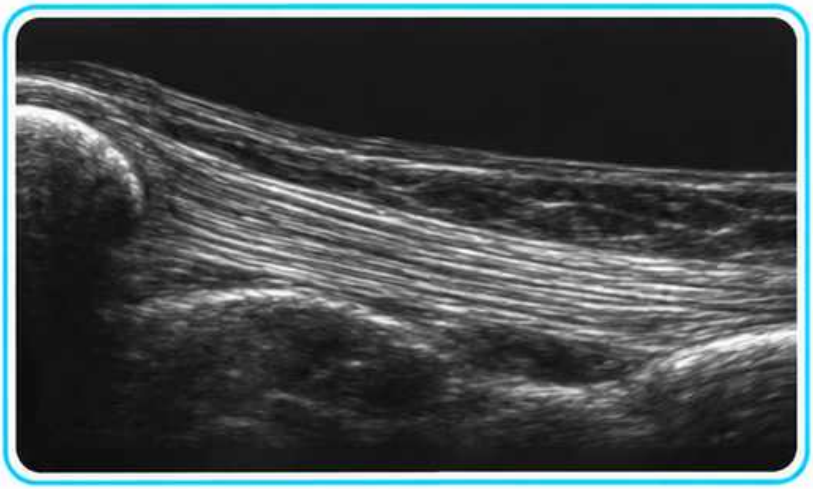

Prześledź więzadło od dolnego bieguna rzepki do guzowatości piszczeli.

Sprawdź włókna w dwóch płaszczyznach przy właściwym kącie.

Schemat dydaktyczny





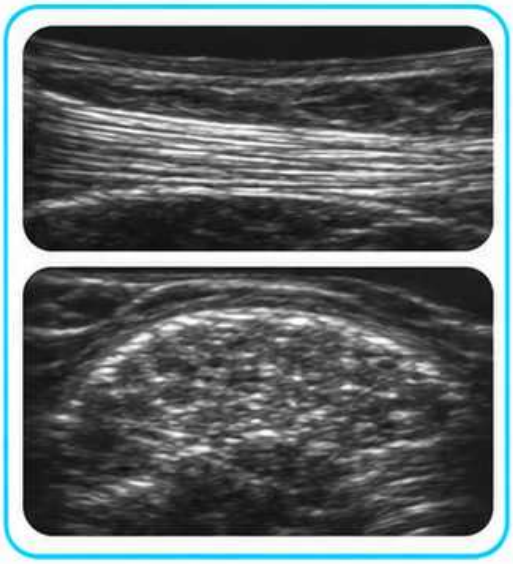

Ścięgno Achillesa

Prześledź od łydki do kości piętowej

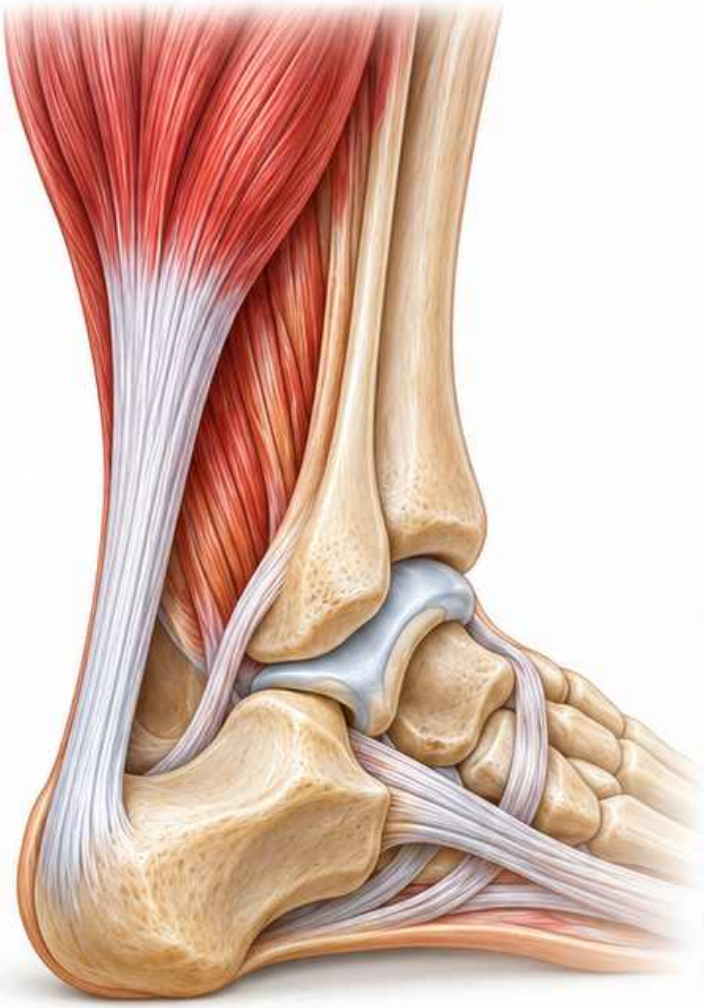



Schemat dydaktyczny

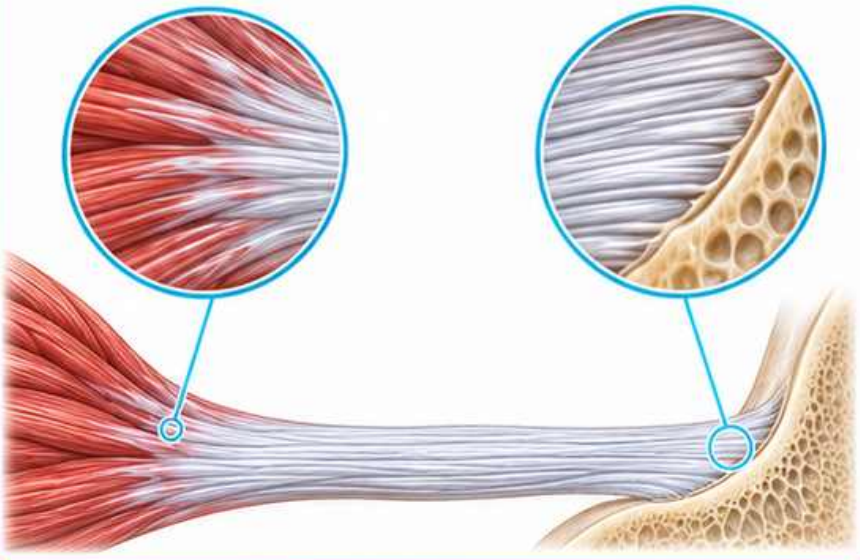

Oceń włókna od połączeń mięśniowo-ścięgnistych do tylnej powierzchni kości piętowej.

Zapisz poziom ewentualnej nieprawidłowości względem przyczepu.

Ścięgna okolicy kostki

Najpierw rozpoznaj stronę i przedział

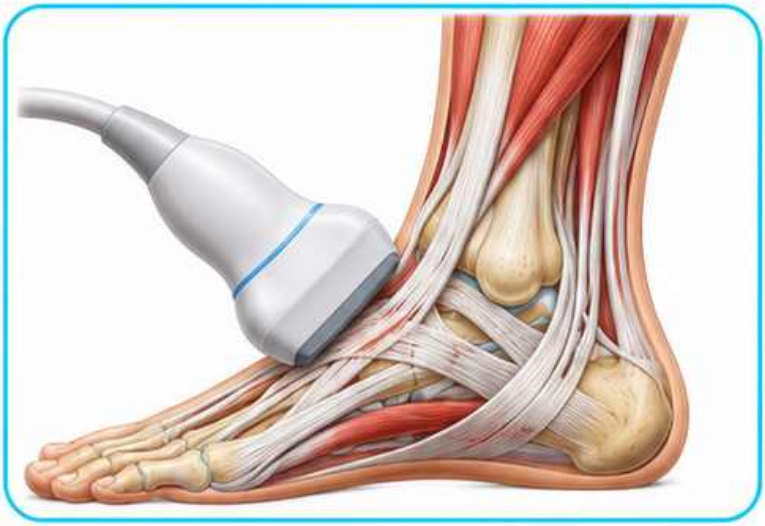

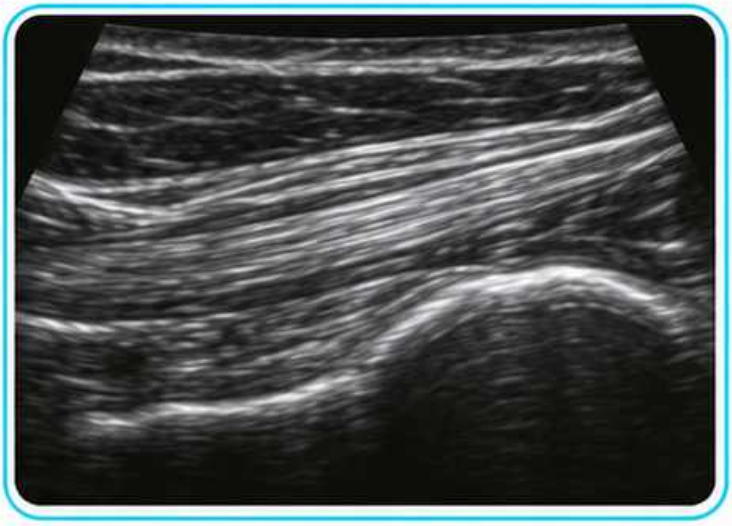

Prześledź ścięgno wzdłuż charakterystycznych punktów kostnych.

W razie potrzeby obserwuj przebieg podczas ruchu.

Schemat dydaktyczny



Uszkodzenie włókien mięśniowych

Oceń ciągłość i zasięg zmiany

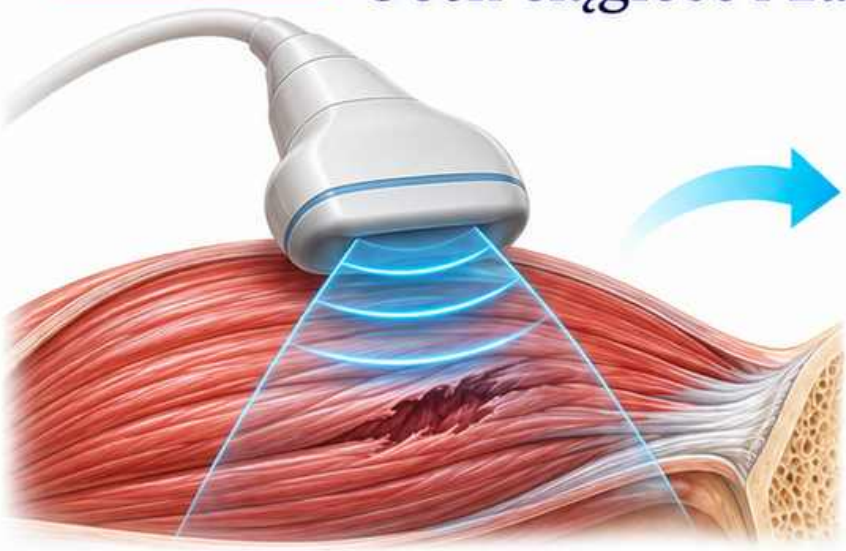

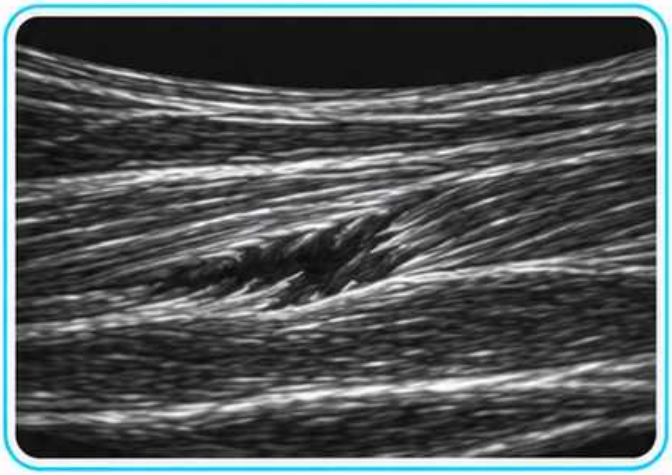

Potwierdź nieprawidłowy obszar w dwóch płaszczyznach.

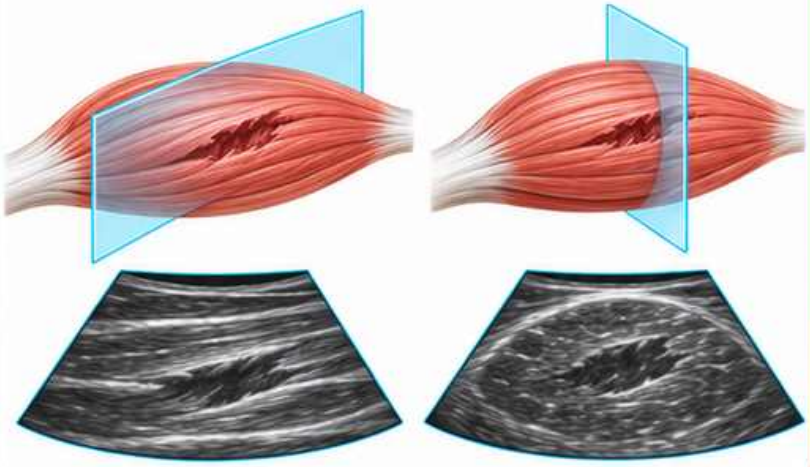

Opisz jego relację do powięzi i połączenia mięśniowo-ścięgnistego.

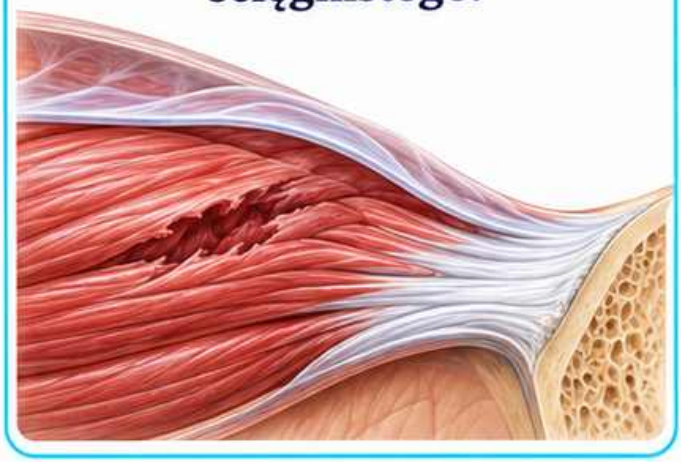

Schemat dydaktyczny

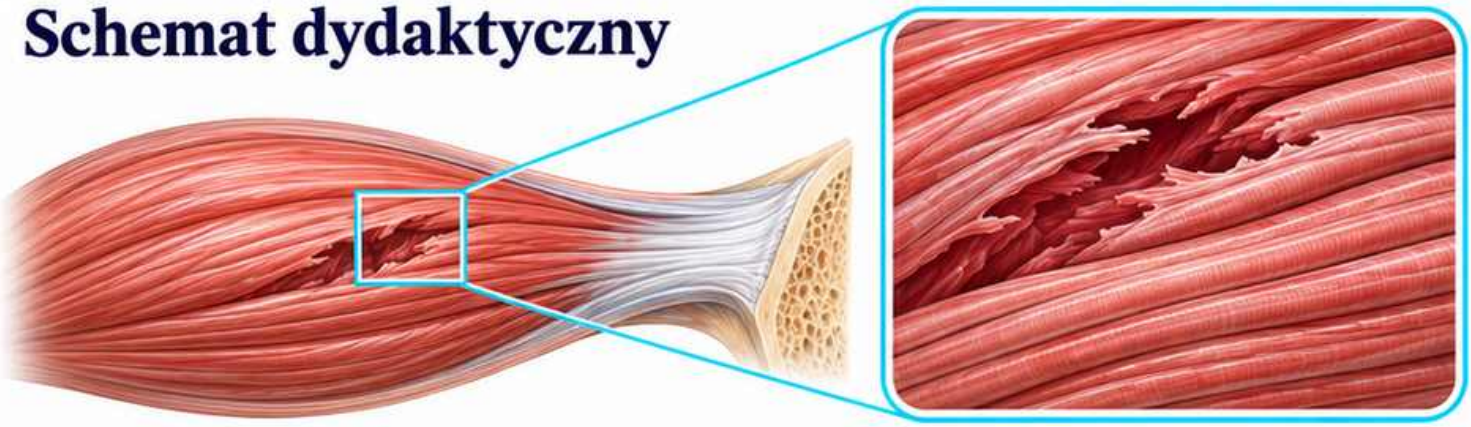

Unaczynienie tkanek powierzchownych

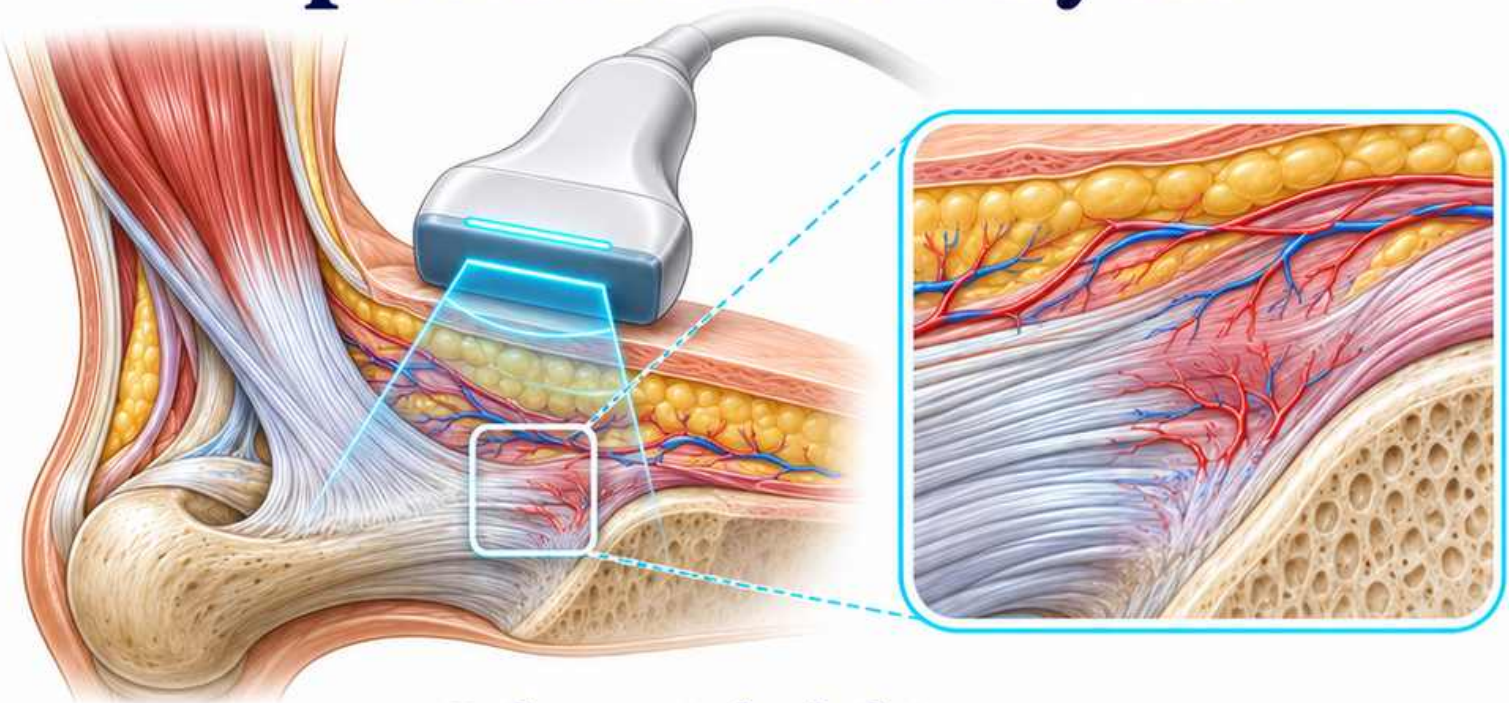

Schemat dydaktyczny

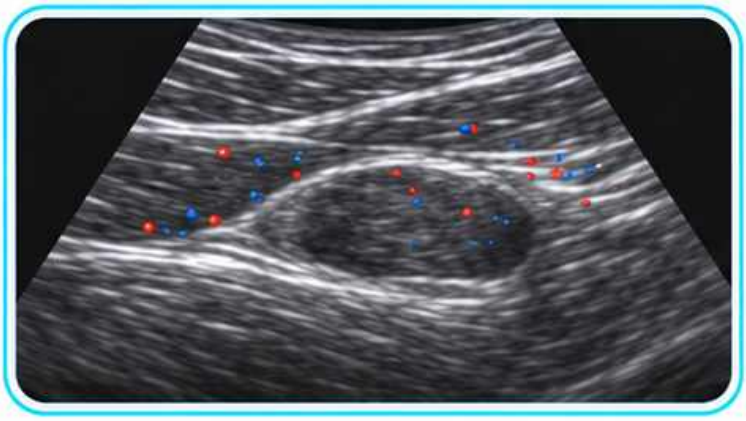

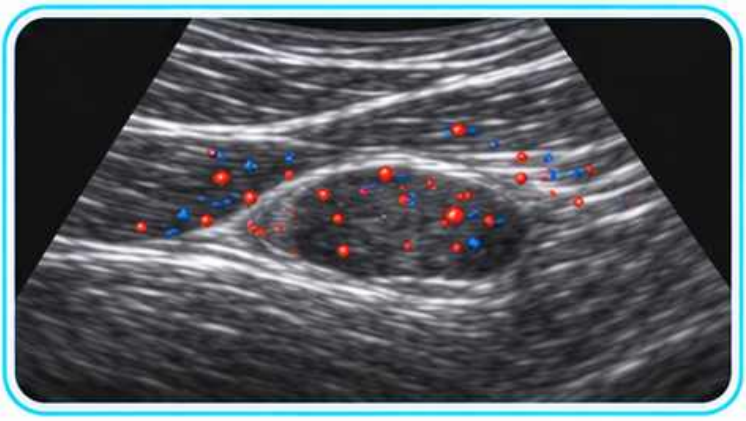



Dostosuj czułość do wolnego przepływu

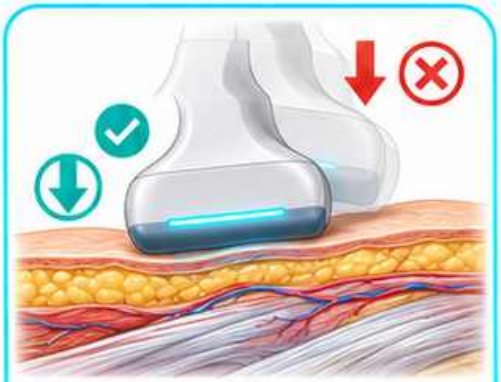

Unikaj ucisku, który może zmniejszać widoczny sygnał.



Zapisz lokalizację sygnału względem ocenianej zmiany.

Dokumentacja ruchu

Zapisz kontekst sekwencji dynamicznej

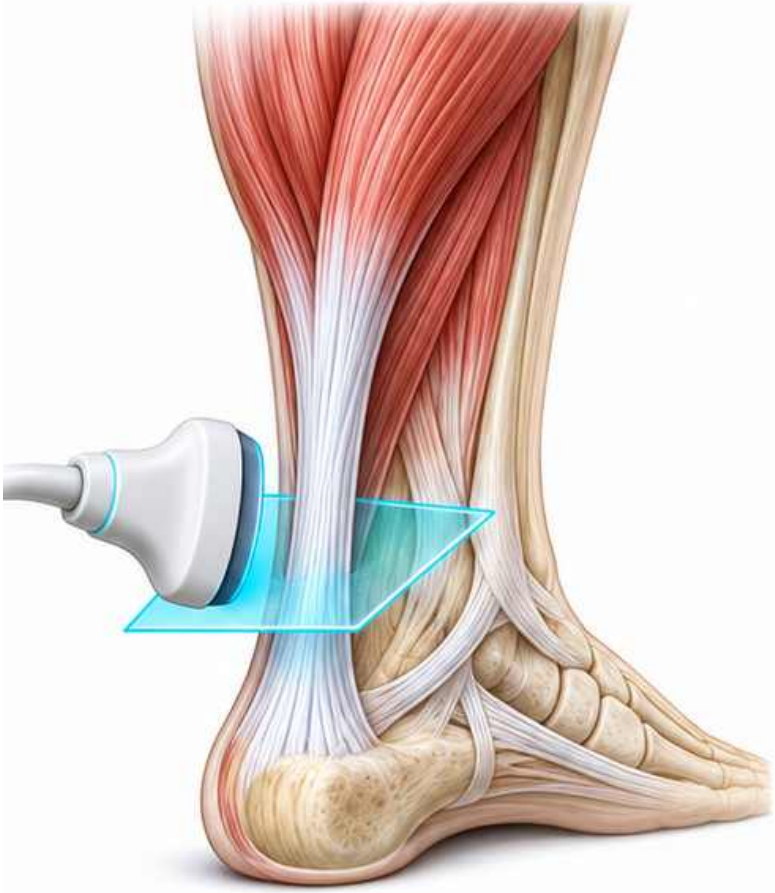

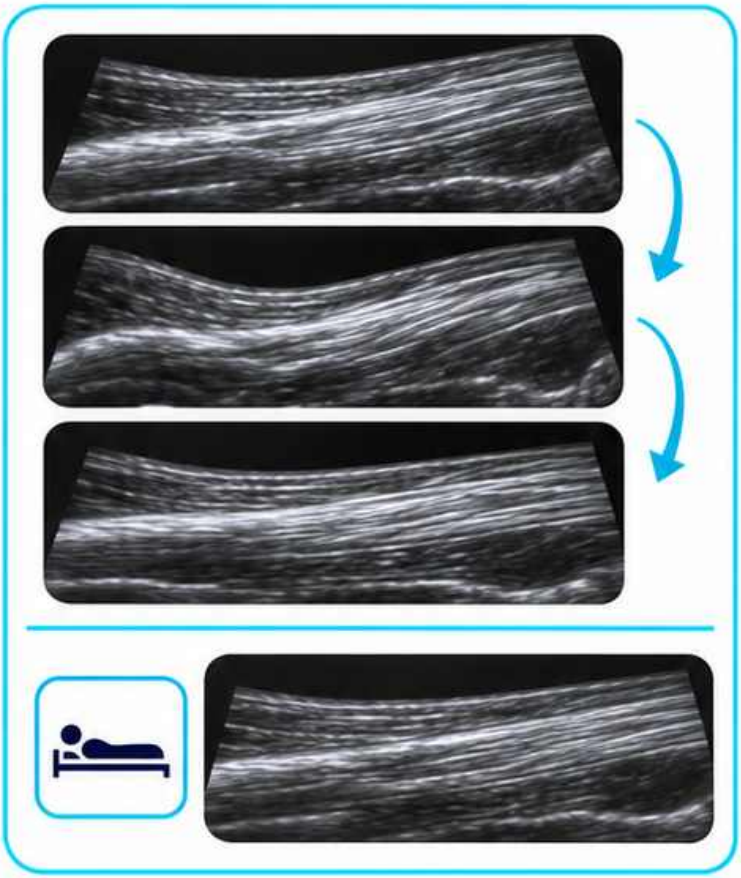

Podaj stronę, pozycję i zastosowany manewr.

Zachowaj reprezentatywny zapis ruchu oraz obraz spoczynkowy.

Schemat dydaktyczny







Moduł 9

USG dopplerowskie naczyń

Od sygnału Dopplera do udokumentowanego widma

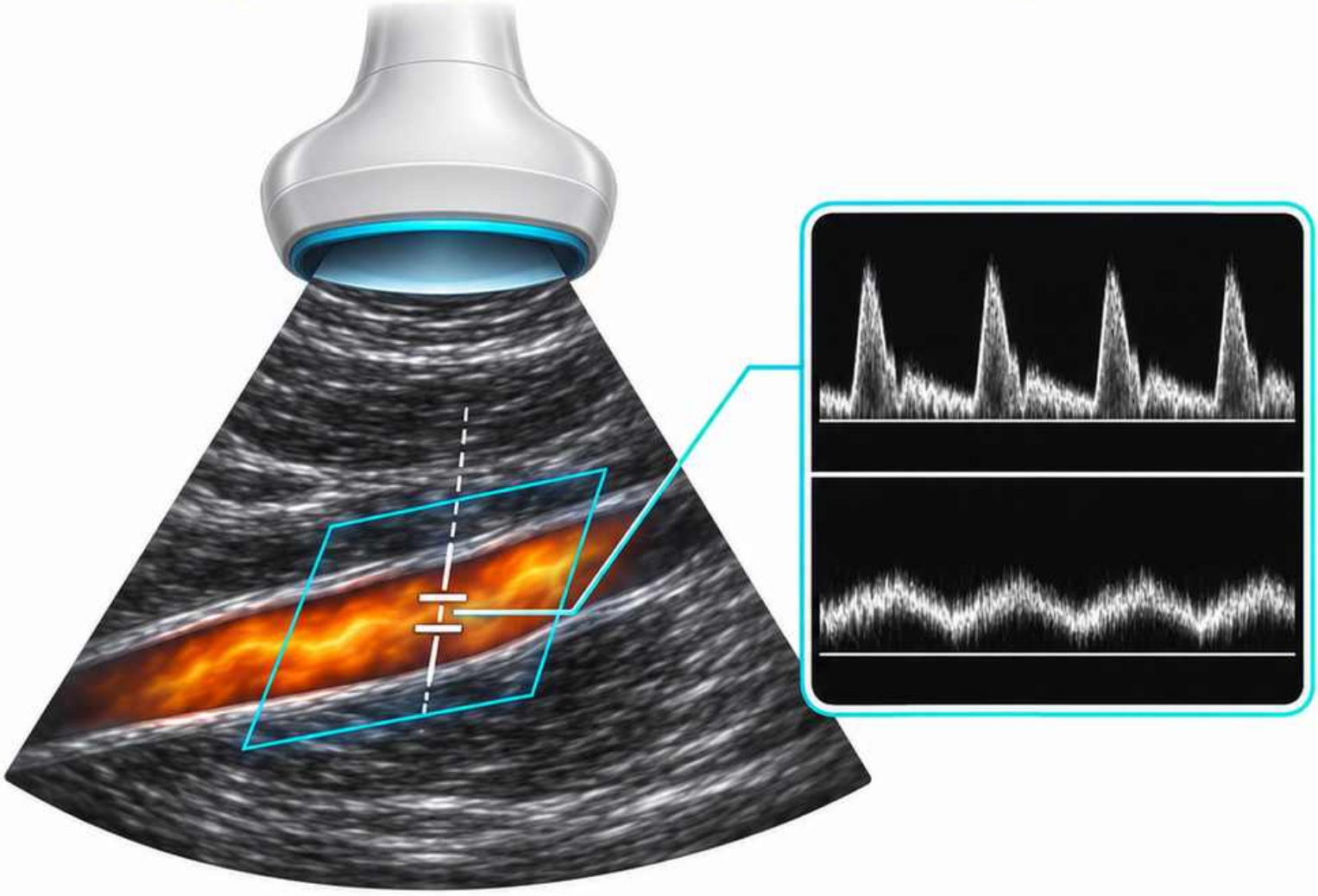



Ustawienia aparatu

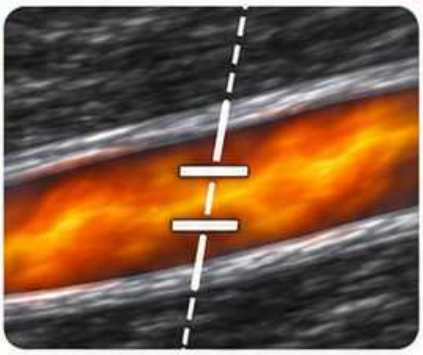

Przepływ tętniczy i żylny



Ograniczenia pomiaru

Efekt Dopplera

Ruch zmienia częstotliwość odbieranego sygnału

Schemat dydaktyczny

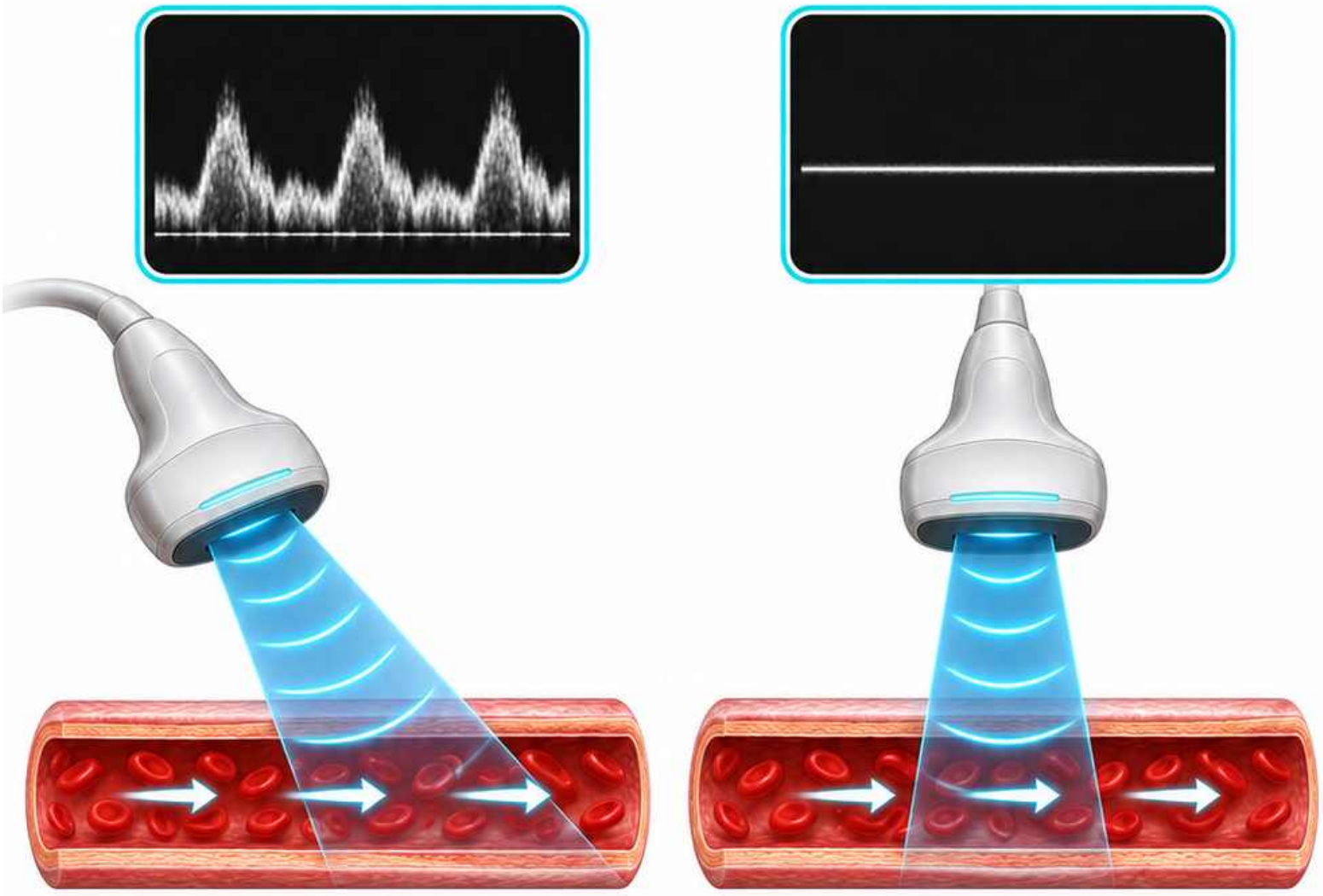

Przesunięcie częstotliwości zależy od ruchu krwinek wzdłuż kierunku wiązki.

Przepływ prostopadły do wiązki daje znikome przesunięcie.

Kodowanie kierunku przepływu

Zawsze sprawdź legendę koloru

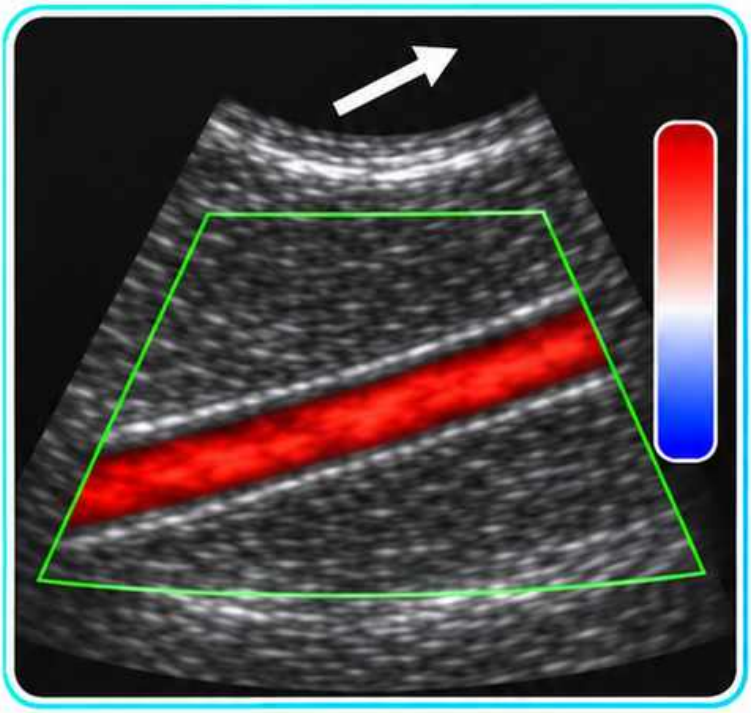

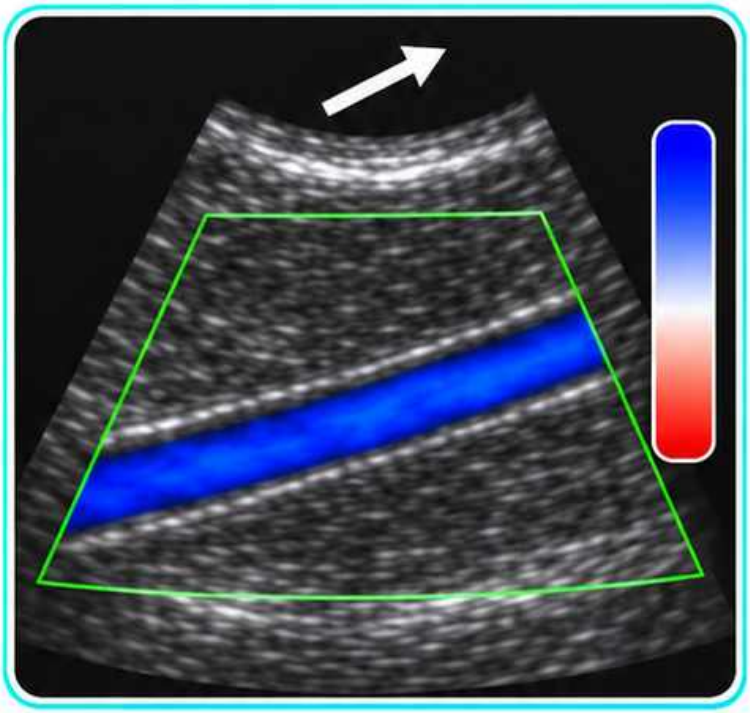

Schemat dydaktyczny

Kolor oznacza kierunek względem głowicy według ustawionej mapy.

Ta sama barwa może oznaczać inny kierunek po odwróceniu mapy.

Doppler kolorowy i mocy

Porównaj, co kodują obie techniki

Schemat dydaktyczny

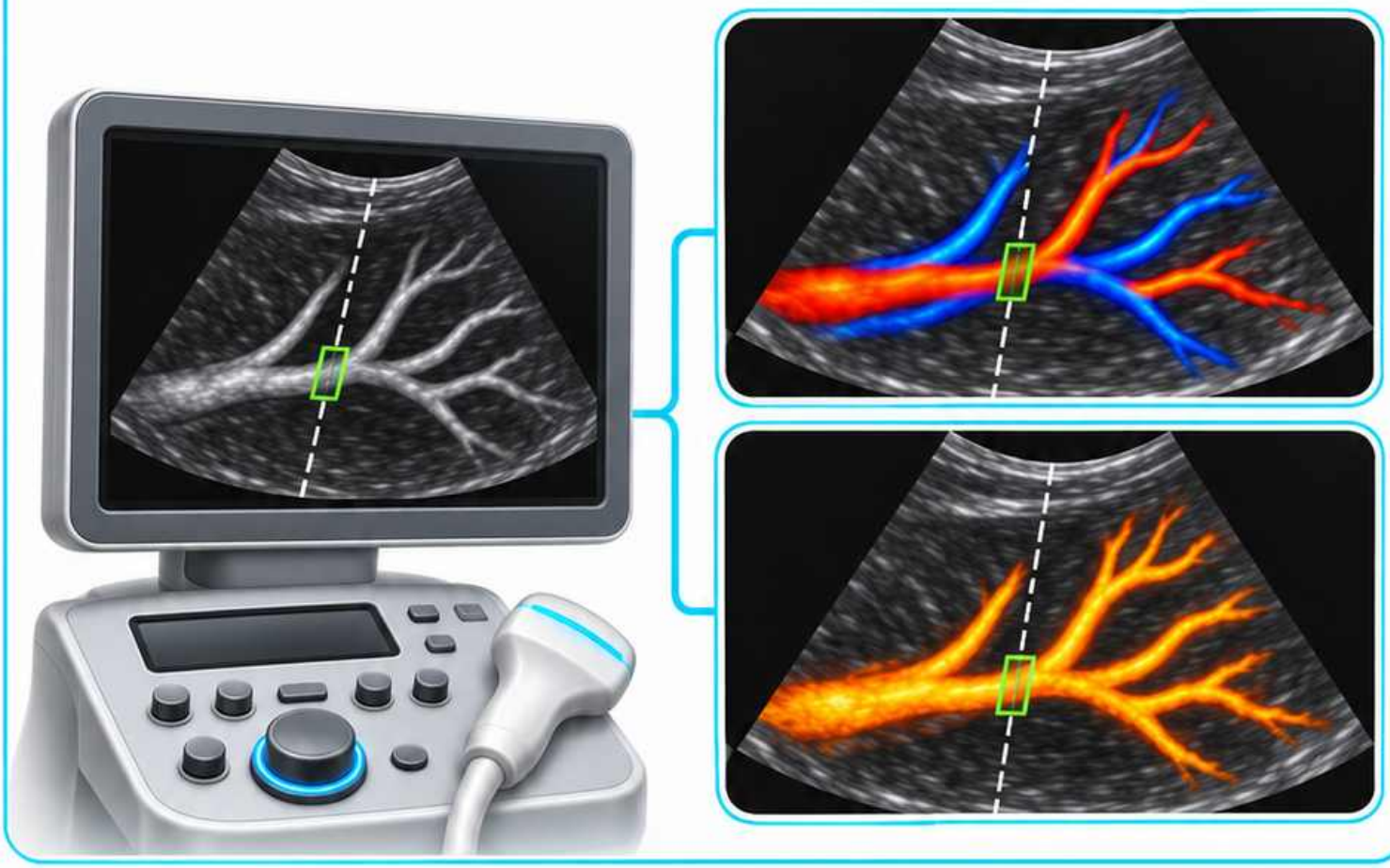

Doppler kolorowy zwykle pokazuje kierunek i względne przesunięcie częstotliwości.



Klasyczny Doppler mocy obrazuje moc sygnału bez wskazywania kierunku.

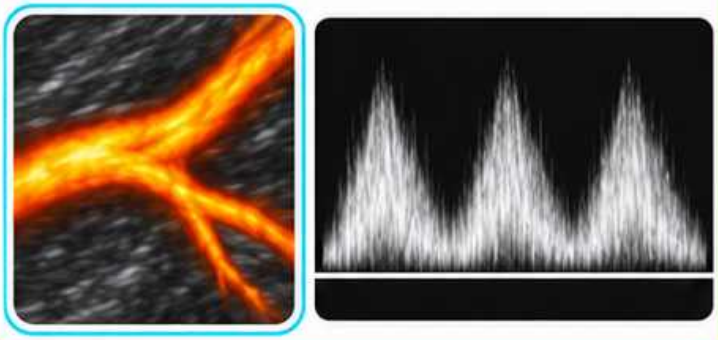

Bramka

Wybierz fragment, z którego pobierasz sygnał



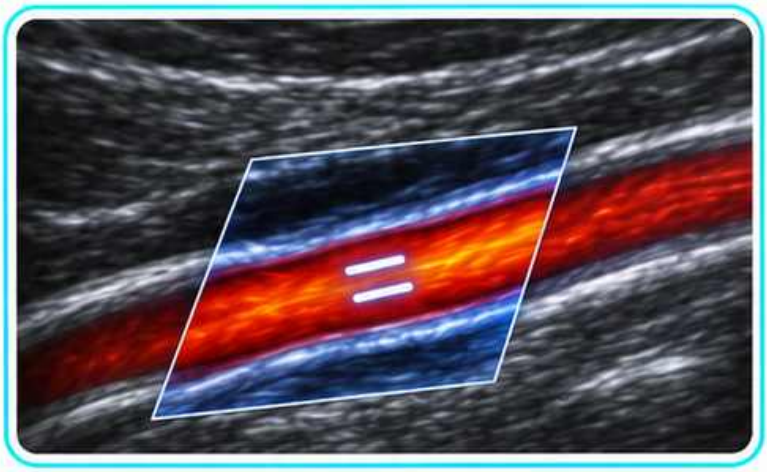

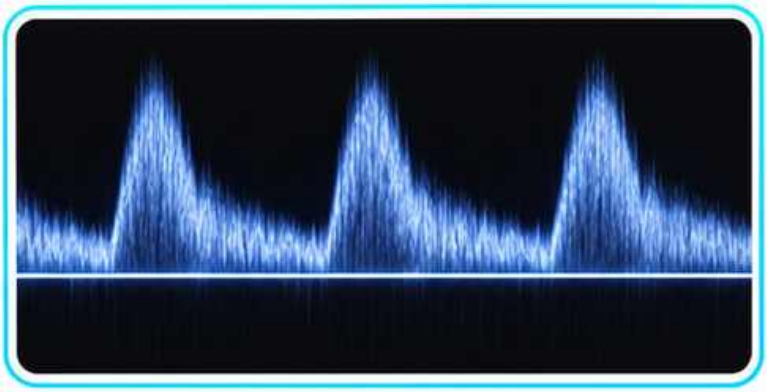



W Dopplerze pulsacyjnym ustaw bramkę w świetle ocenianego naczynia.



Dobierz jej wielkość do celu i protokołu.

Schemat dydaktyczny

Korekcja kąta

Ustaw linię zgodnie z kierunkiem przepływu

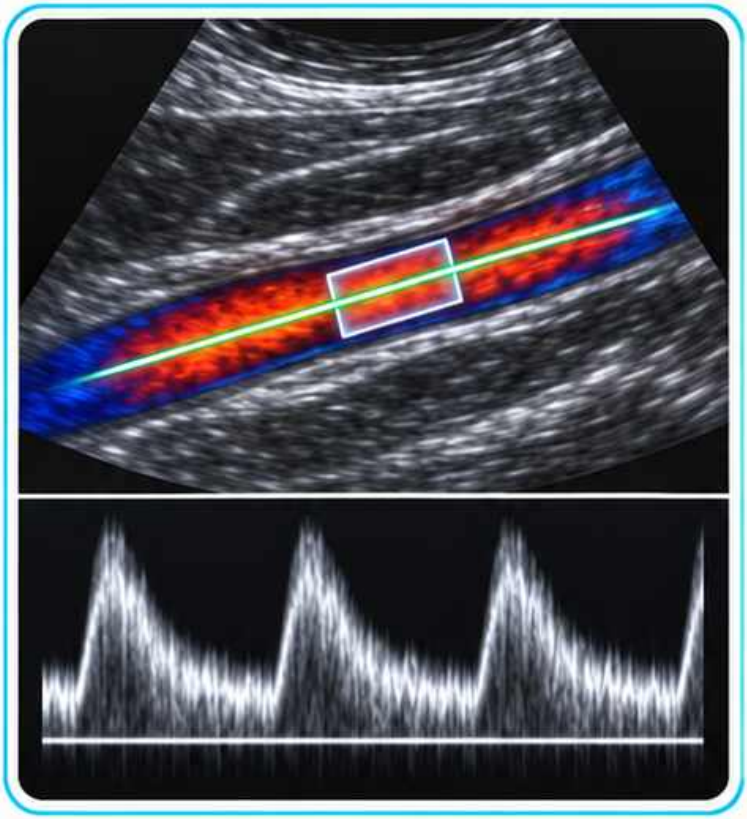

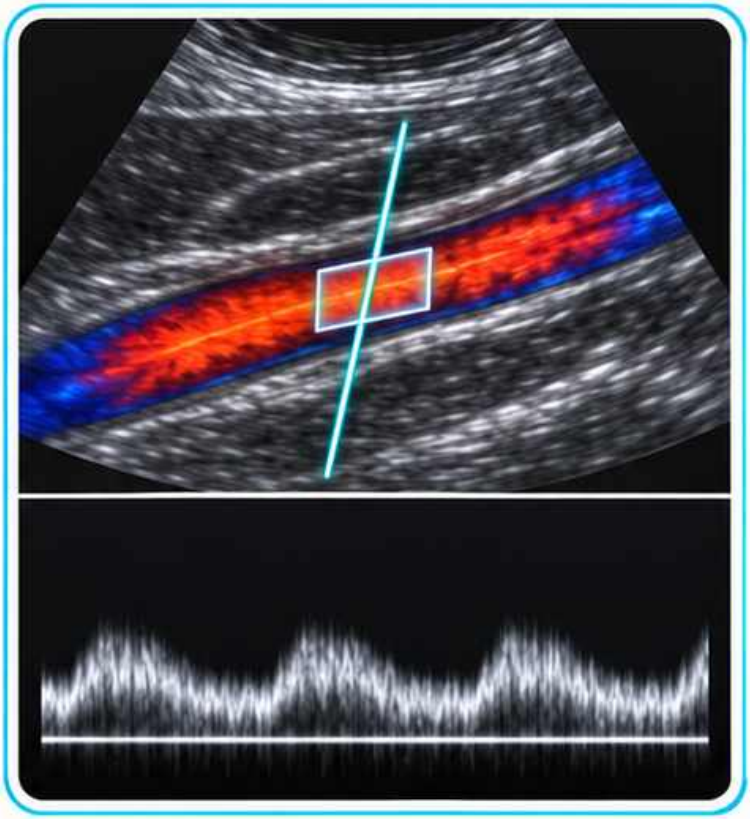

Dopasuj linię korekcji do miejscowej osi strumienia.

Unikaj pomiaru przy kącie bliskim prostemu.

Schemat dydaktyczny

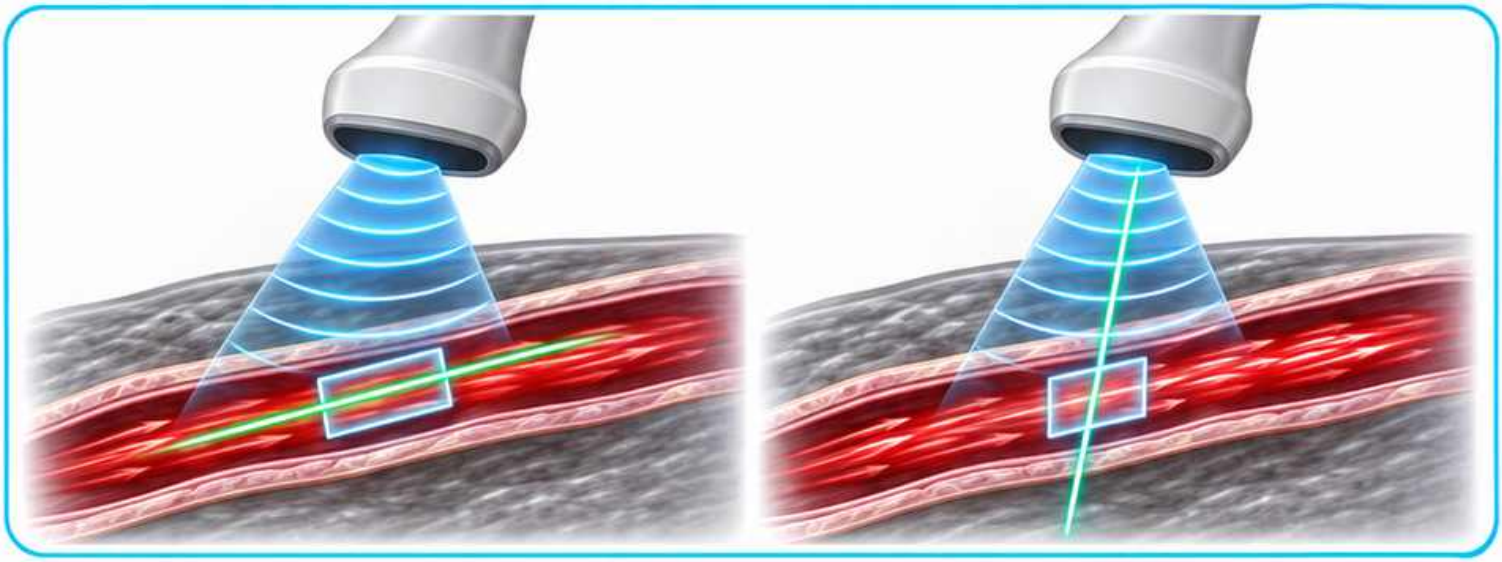

PRF

Dobierz częstotliwość powtarzania impulsów

PRF określa liczbę wysyłanych impulsów na sekundę.

Zbyt niska wartość może sprzyjać aliasingowi przy szybkim przepływie.

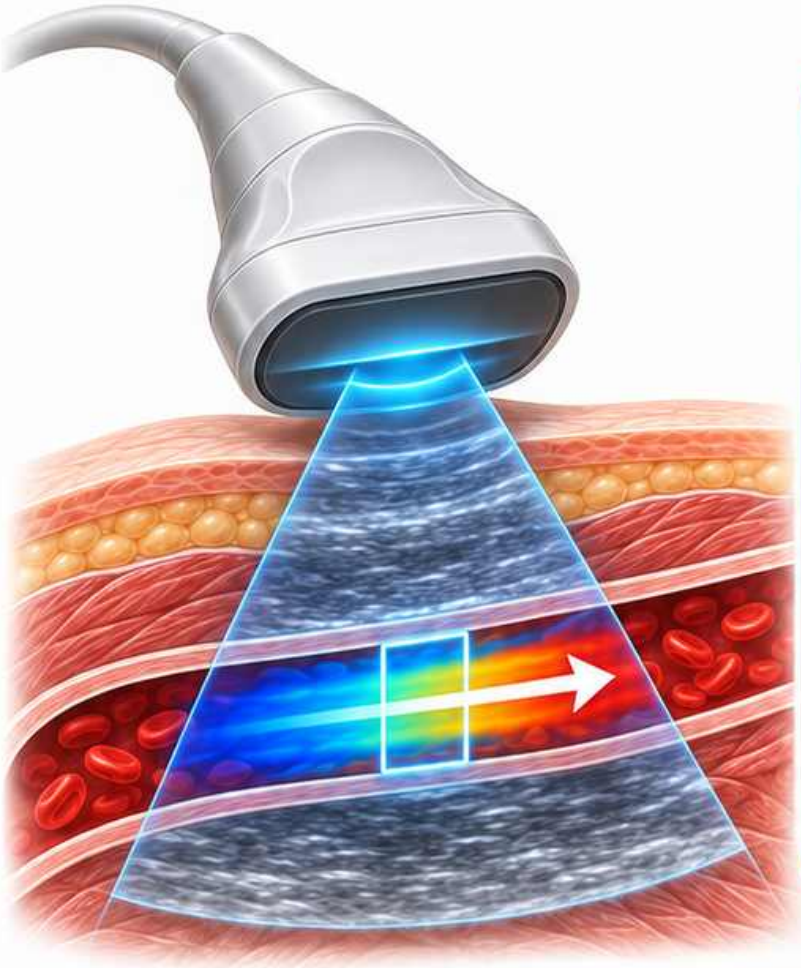

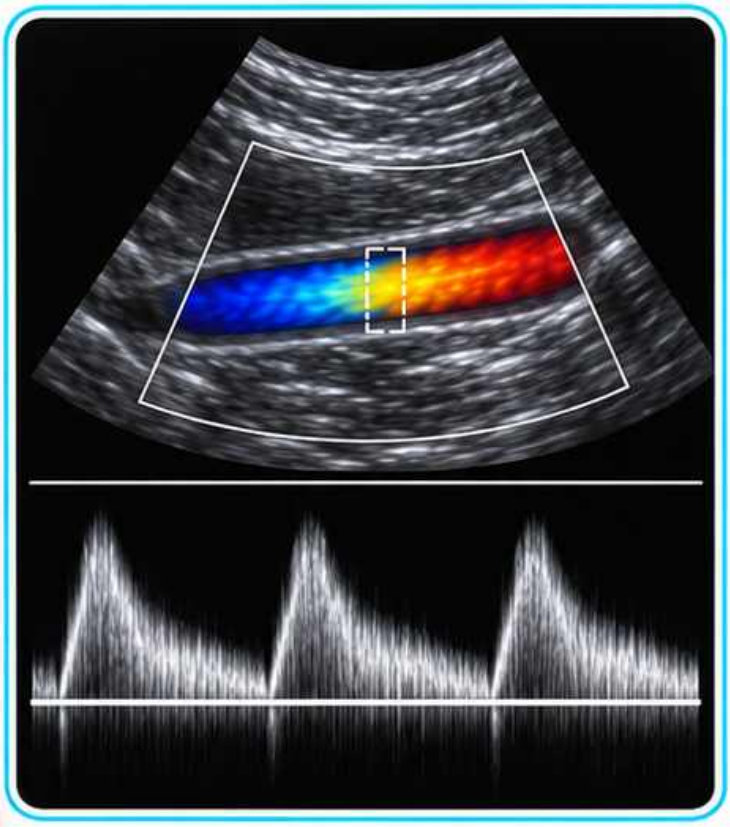

Schemat dydaktyczny

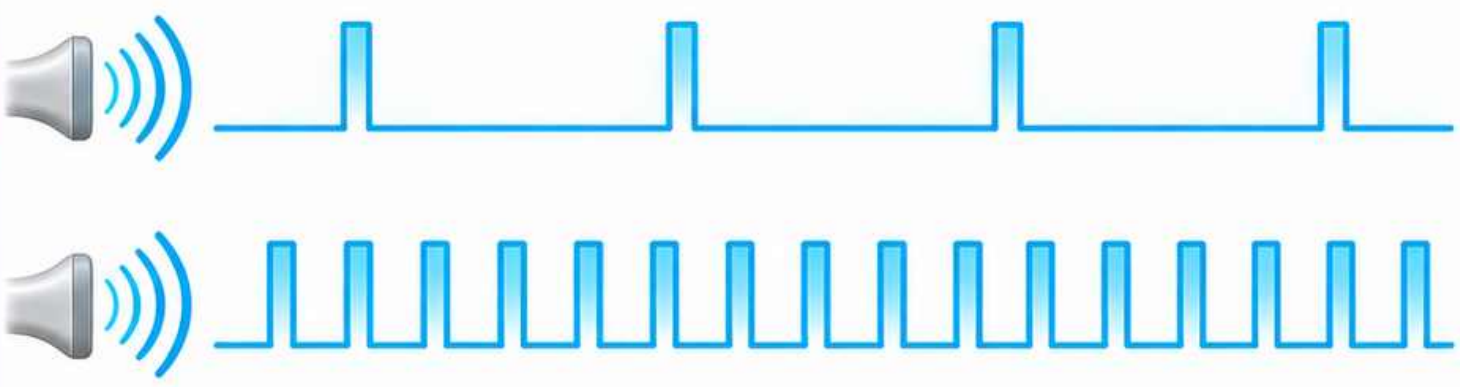

Linia bazowa

Przesuń punkt zerowy widma na ekranie

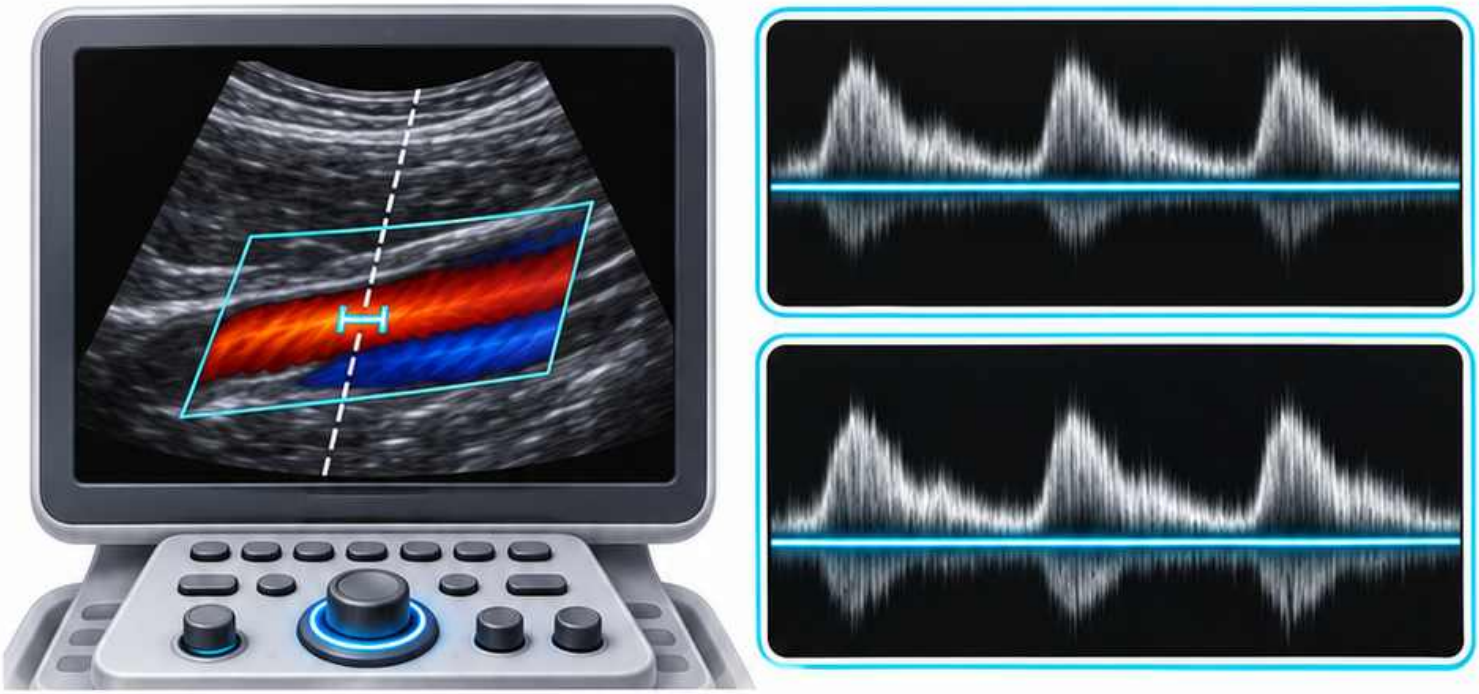

Przesunięcie linii bazowej rozdziela dostępny zakres wyświetlania między kierunki.

Samo przesunięcie nie zwiększa PRF.

Schemat dydaktyczny

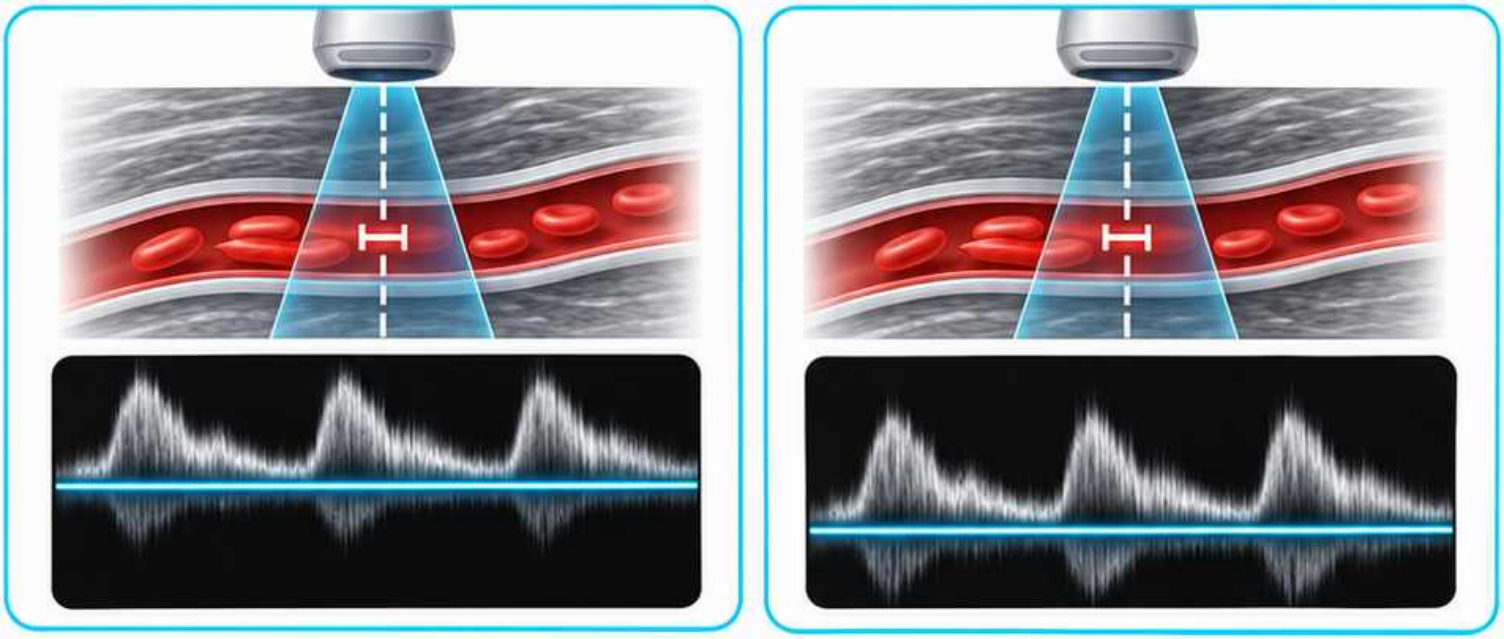

Filtr ścienny

Ogranicz sygnał z wolno poruszających się tkanek

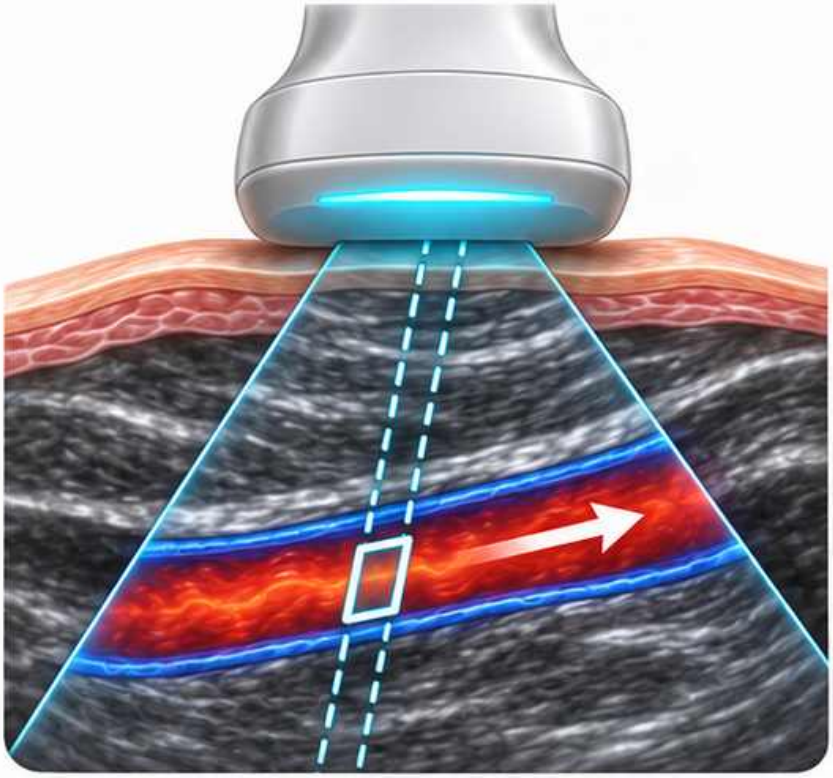

Filtr tłumi składowe bliskie linii bazowej.

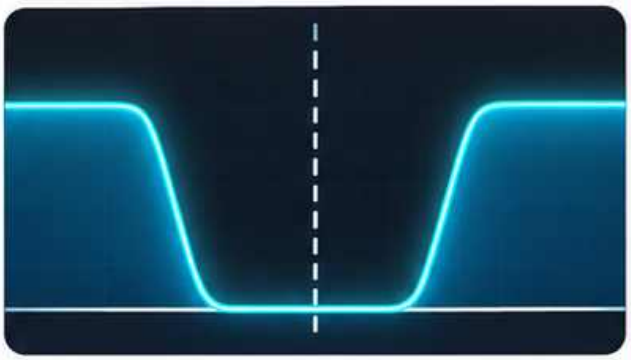

Schemat dydaktyczny

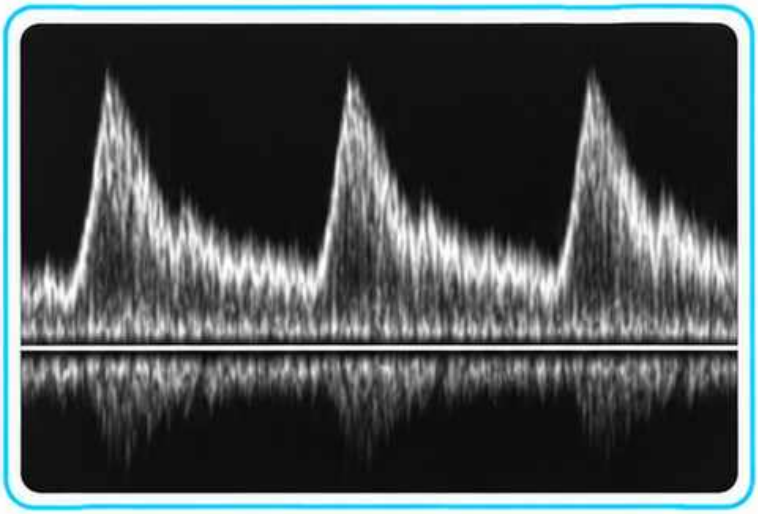

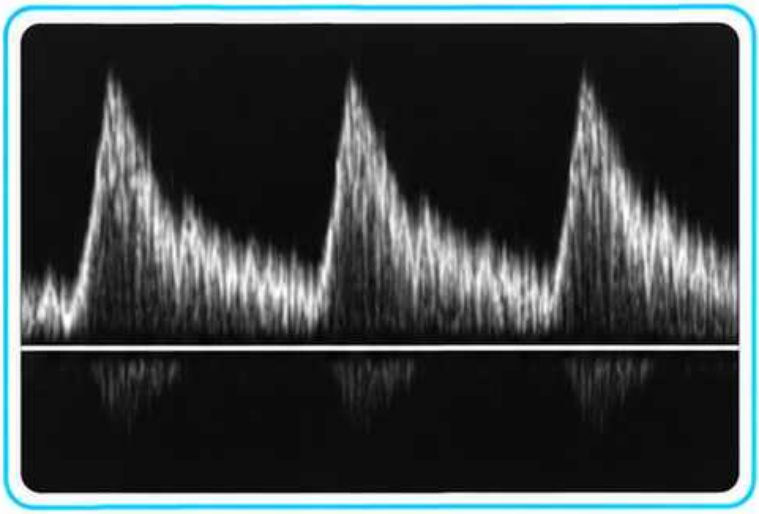

Zbyt wysoki filtr może usuwać sygnał wolnego przepływu.

Wzmocnienie koloru

Wypełnij światło bez przypadkowych pikseli poza nim

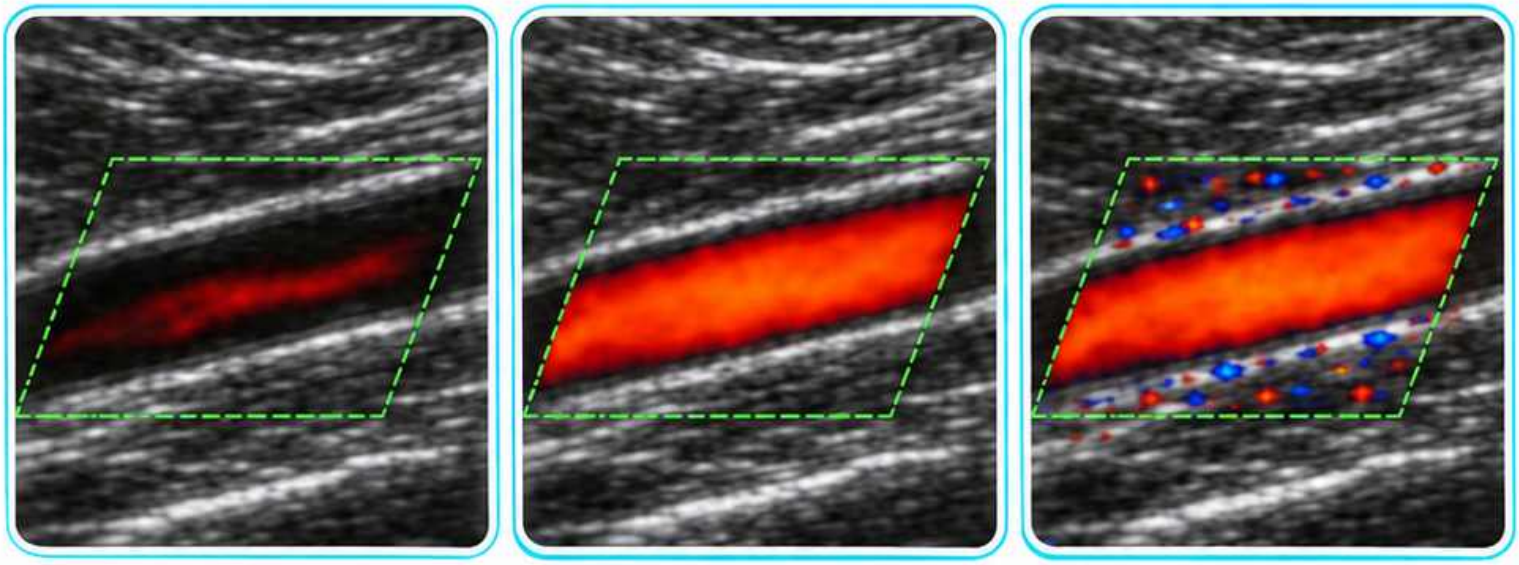

Zwiększaj wzmocnienie do pojawienia się szumu, potem je zmniejsz.

Potwierdź, że sygnał odpowiada położeniu naczynia.

Schemat dydaktyczny



Pole koloru

Ogranicz pole do obszaru zainteresowania

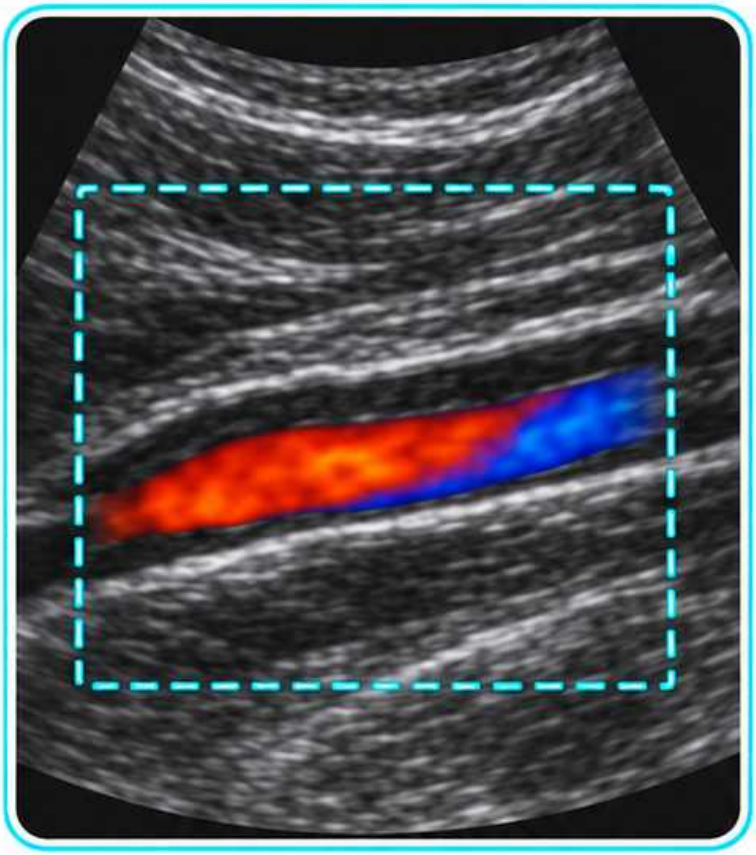

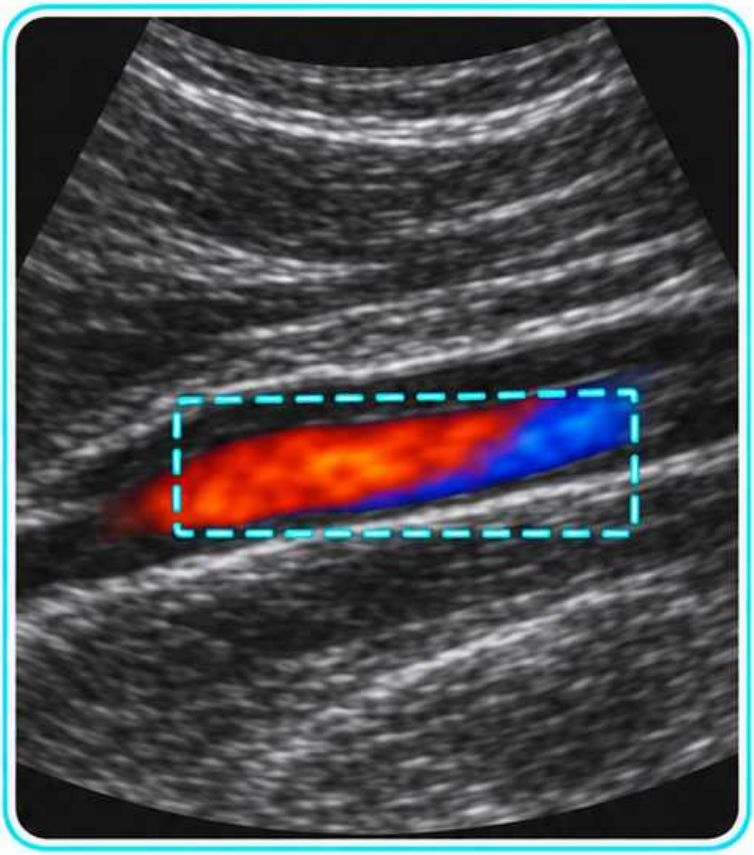

Schemat dydaktyczny

- Ustaw pole tak, aby obejmowało badany odcinek.
- Mniejsze pole może poprawić częstość odświeżania.

Aliasing w kolorze

Zmiana barwy może wynikać z ustawień

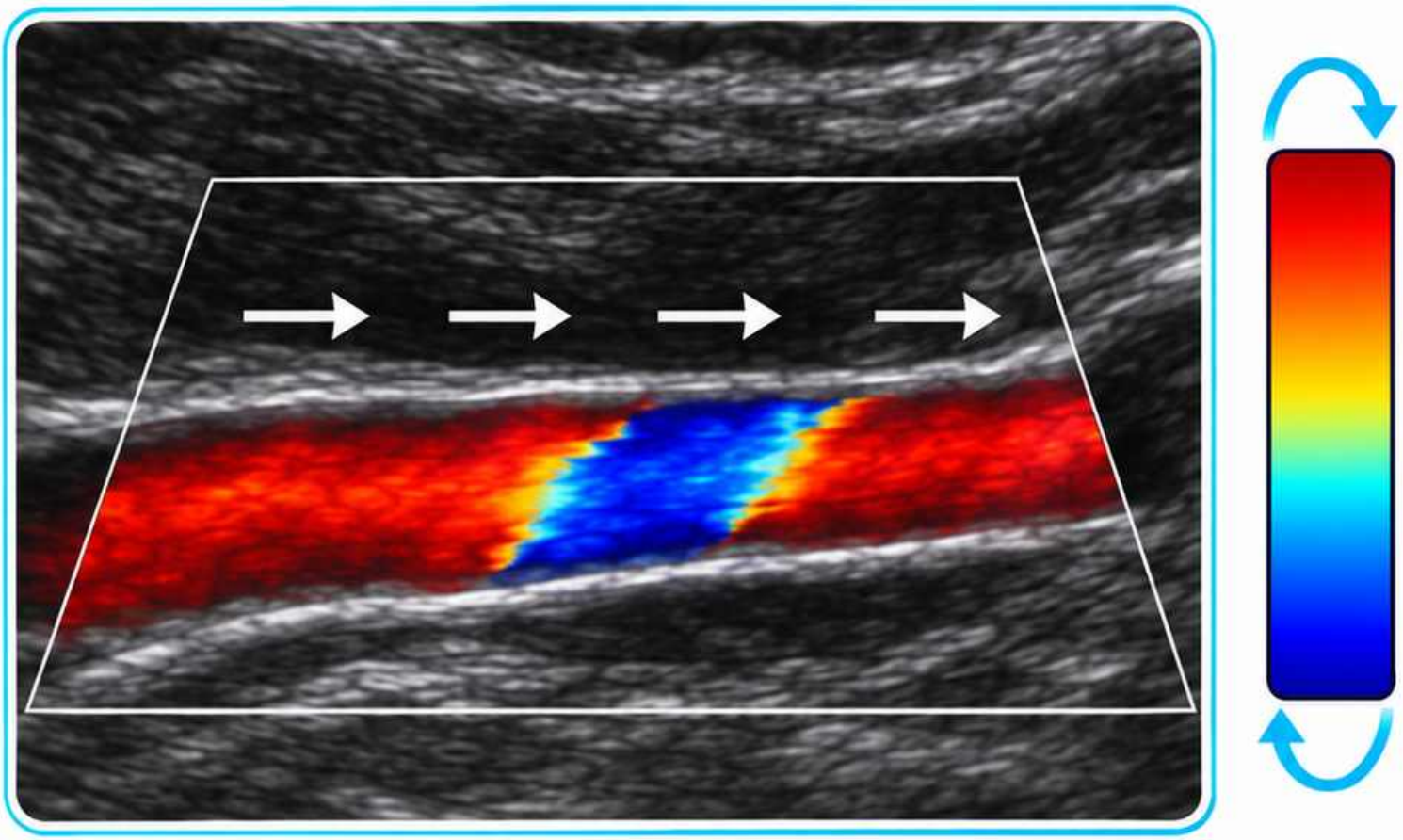

Schemat dydaktyczny

Przy przekroczeniu granicy Nyquista kolor może przejść na drugi koniec mapy.

Sprawdź skalę i przebieg strumienia przed interpretacją zmiany koloru.

Aliasing w widmie

Szukaj zawinięcia na przeciwległej krawędzi skali

Schemat dydaktyczny

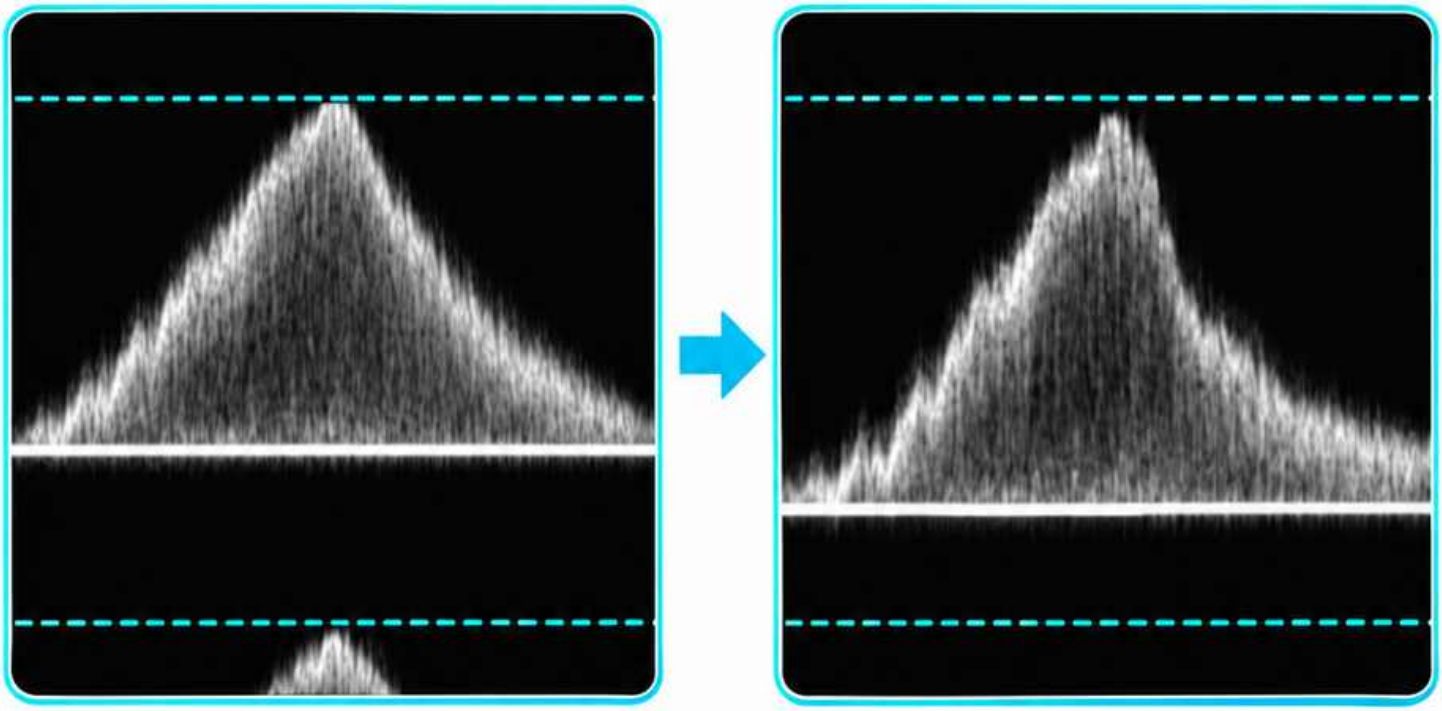

Po przekroczeniu dostępnego zakresu część widma może pojawić się po drugiej stronie.

Zwiększ skalę lub PRF, jeśli protokół i warunki na to pozwalają.

Artefakt ruchowy

Sprawdź kolor poza światłem naczynia



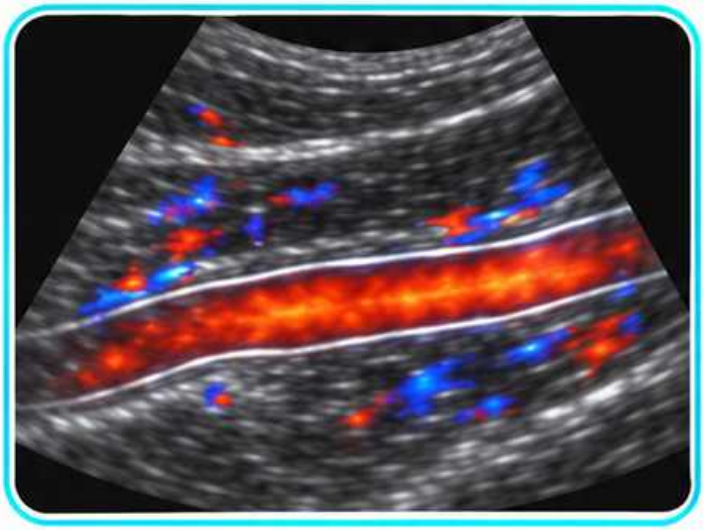

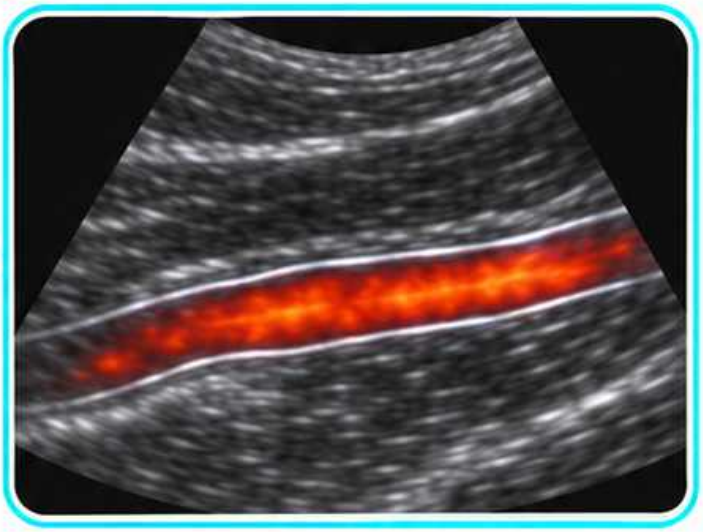

Ruch głowicy lub tkanek może dawać przejściowe błyski koloru.

Ustabilizuj głowicę i oceń powtarzalność sygnału.

Schemat dydaktyczny

Przepływ wolny

Sprawdź, czy ustawienia są dostatecznie czułe

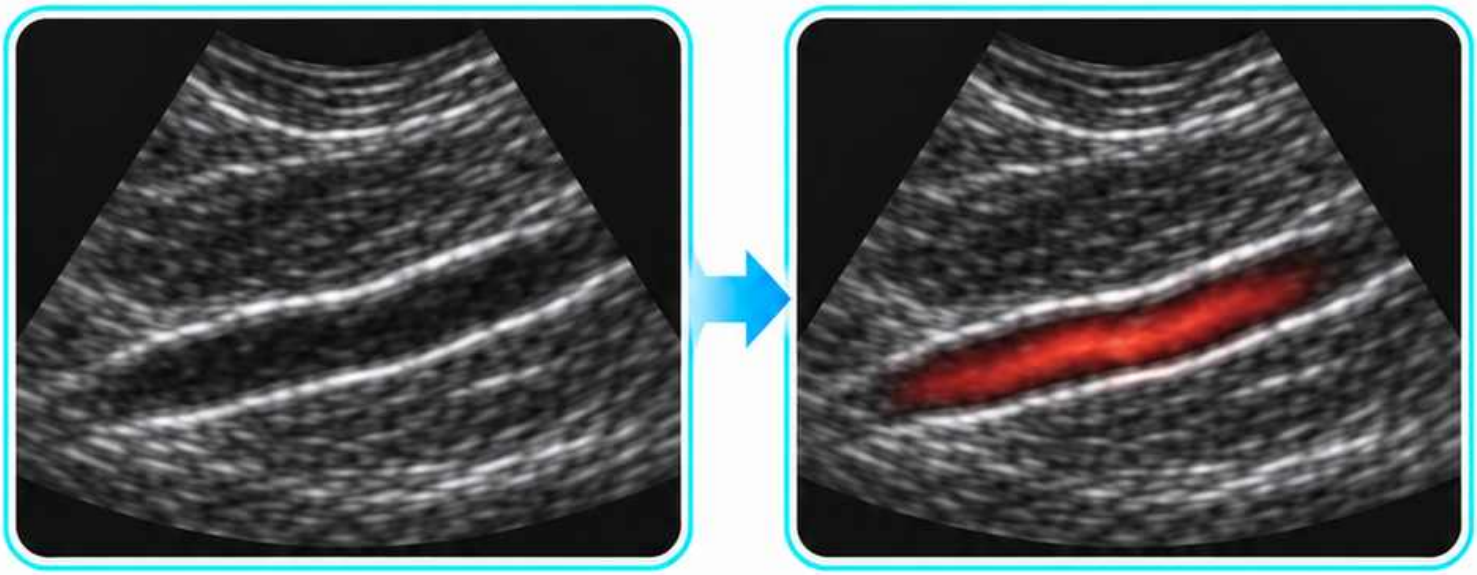



Dobierz skalę, filtr i wzmocnienie do wolnego przepływu.

Ogranicz ucisk i oceń sygnał w więcej niż jednej klatce.

Schemat dydaktyczny

Widmo tętnicze

Rozpoznaj skurcz i rozkurcz



Schemat dydaktyczny

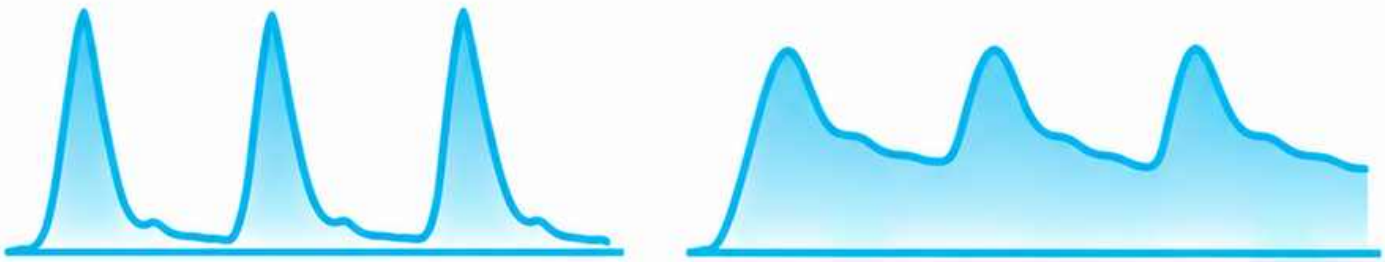

Oceń zarys widma i kierunek przepływu w cyklu.

Prawidłowy kształt zależy od odcinka i oporu w łożysku.

Widmo żylne

Oceń przebieg sygnału w czasie

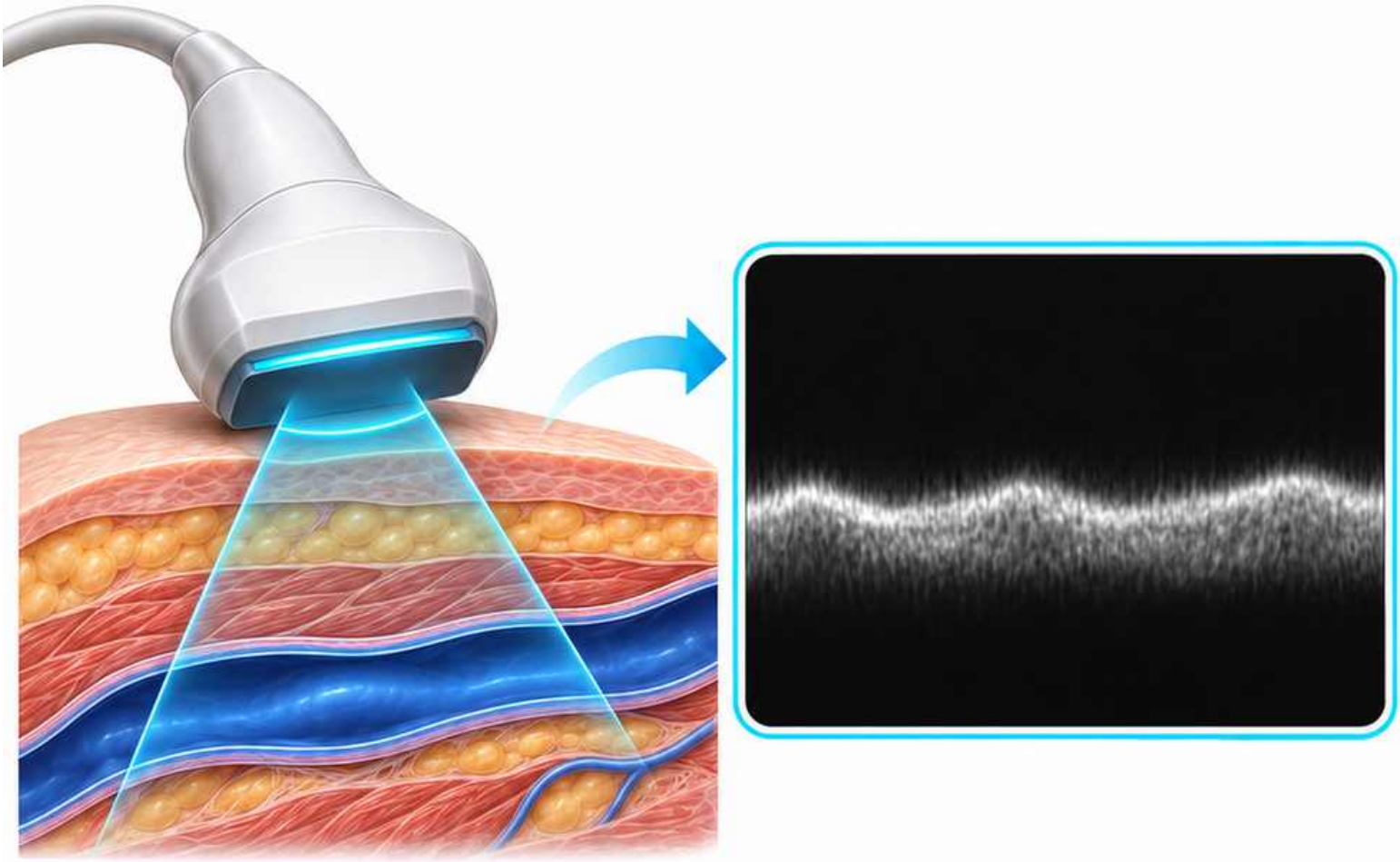

Zwróć uwagę na ciągłość, kierunek i zmienność przepływu.

Kształt widma zależy od odcinka oraz warunków badania.

Schemat dydaktyczny

Fazowość oddechowa

Porównaj zmiany sygnału podczas oddychania

Schemat dydaktyczny

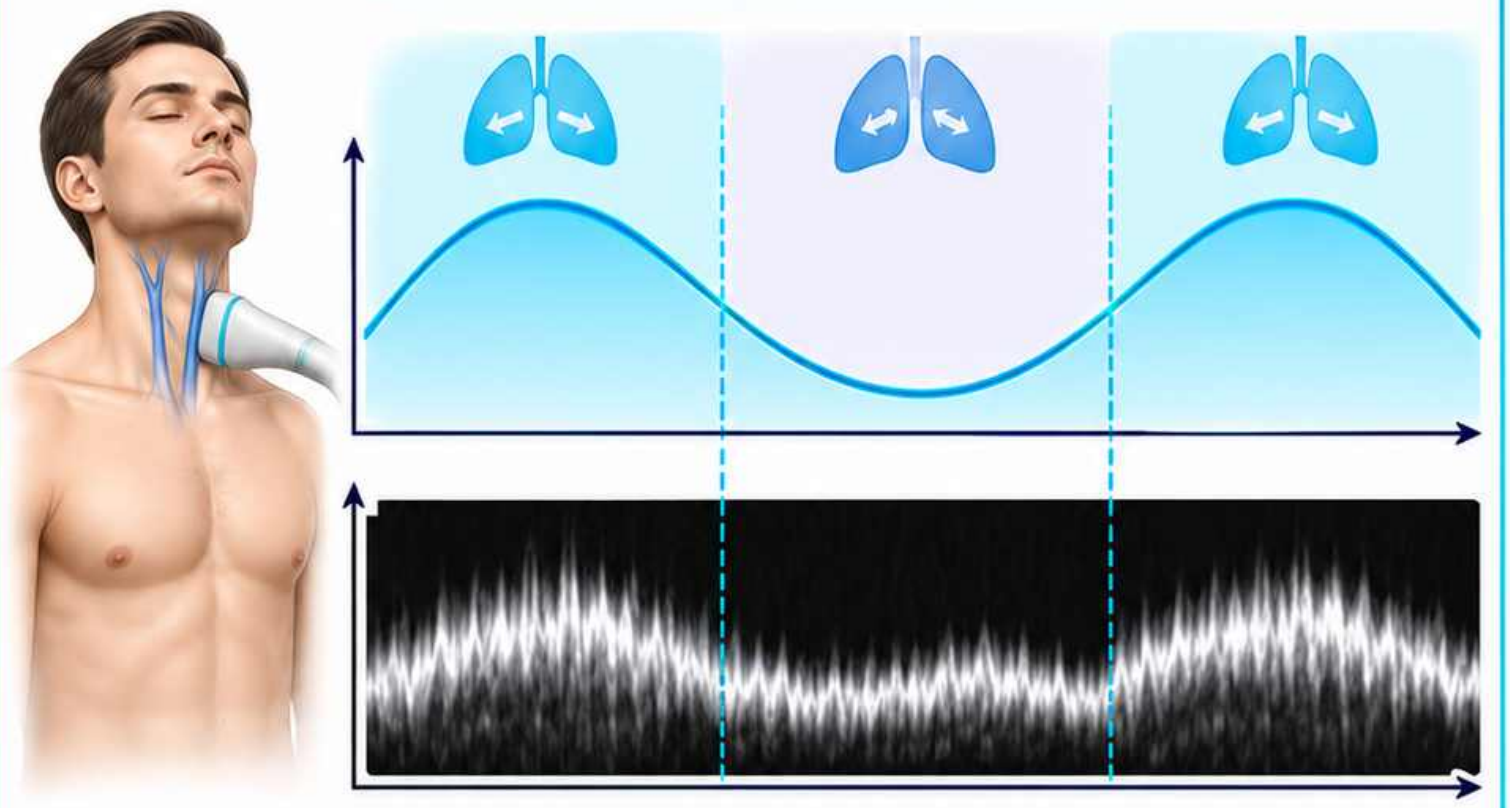

Zmienność widma żylnego może odzwierciedlać oddech.

Opisz pozycję i warunki badania, gdy mają znaczenie dla porównania.

PSV i EDV

Wskaż dwa różne momenty cyklu

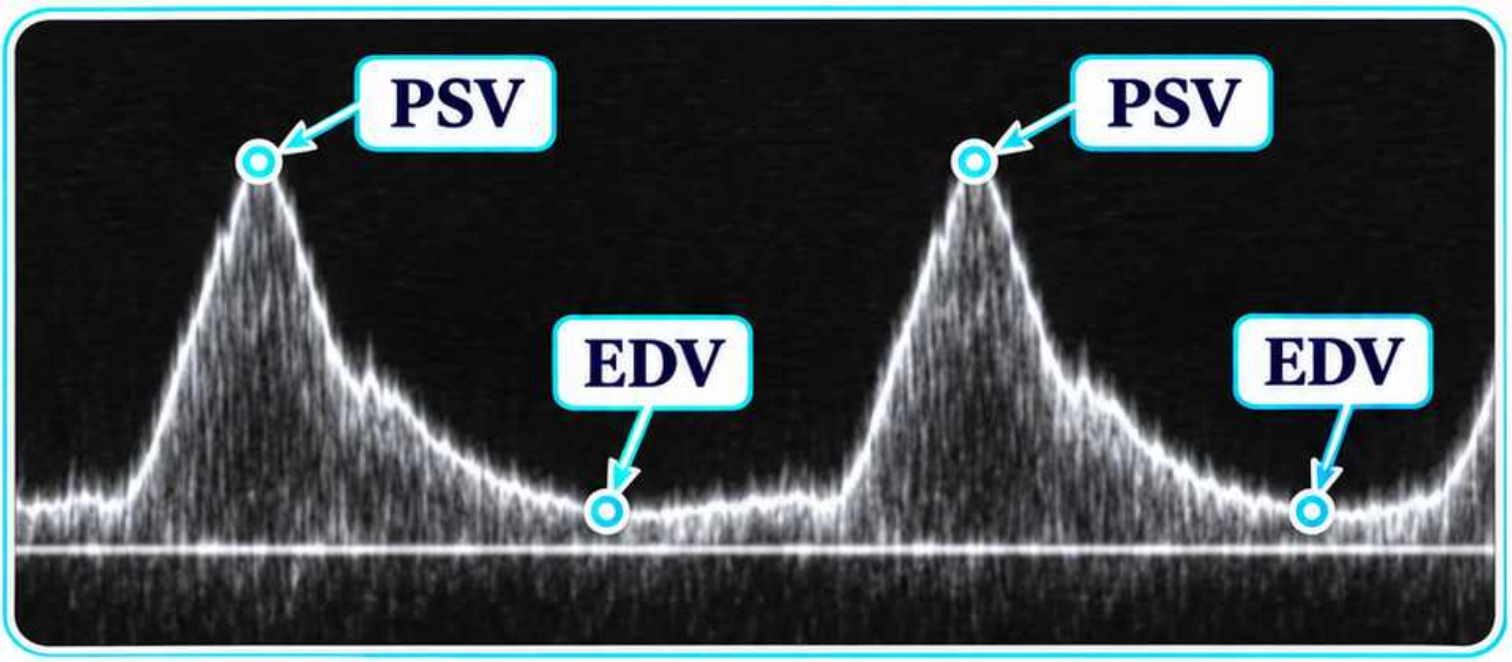

Schemat dydaktyczny

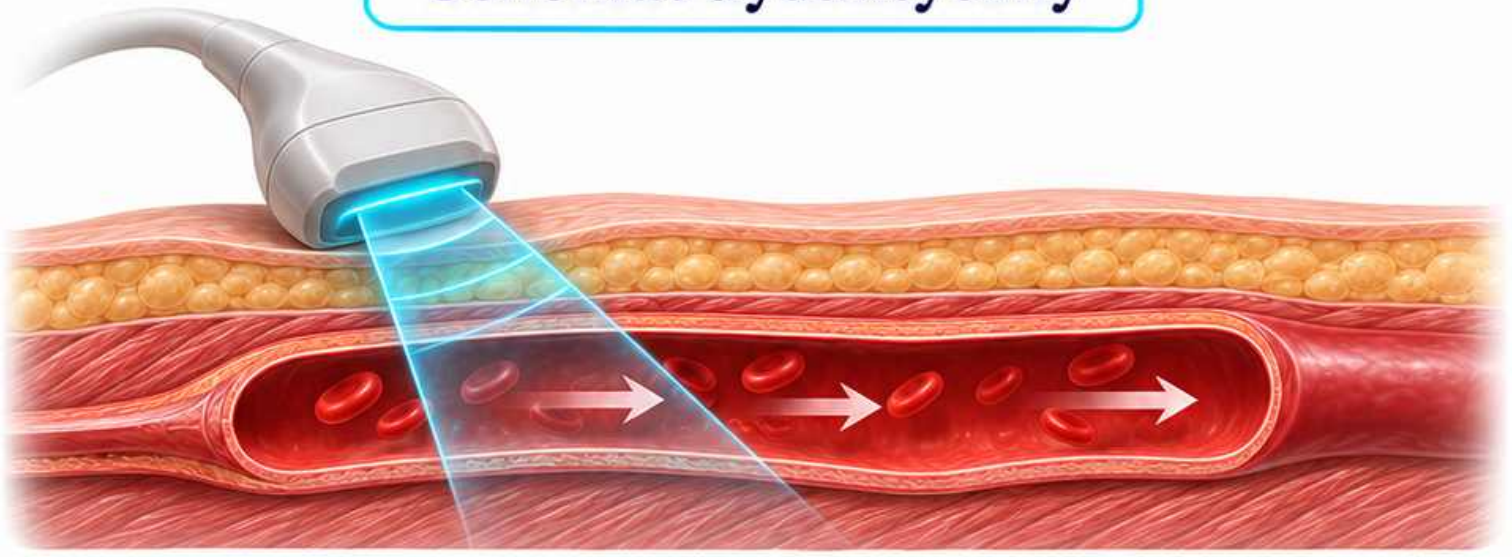

PSV oznacza szczytową prędkość skurczową.

EDV to prędkość końcoworozkurczowa, tuż przed kolejnym skurczem.

Poszerzenie spektralne

Oceń ustawienia przed opisem widma

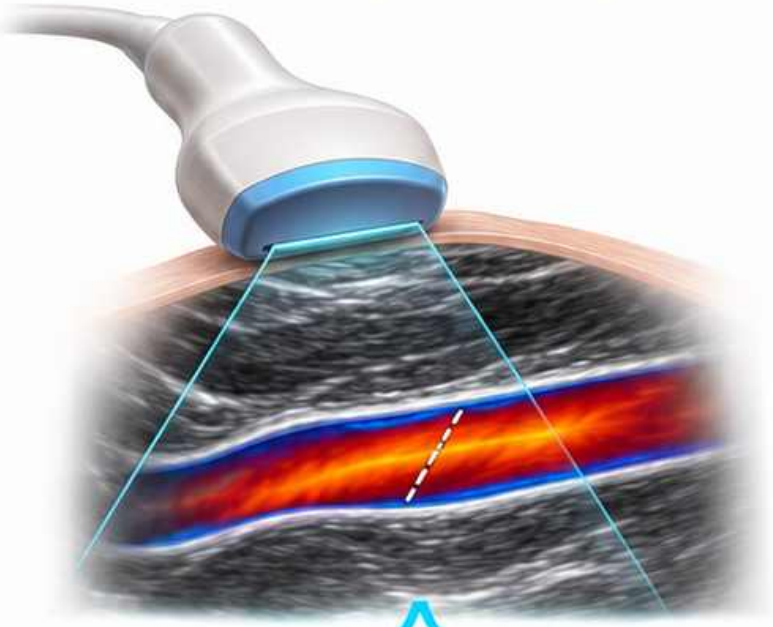

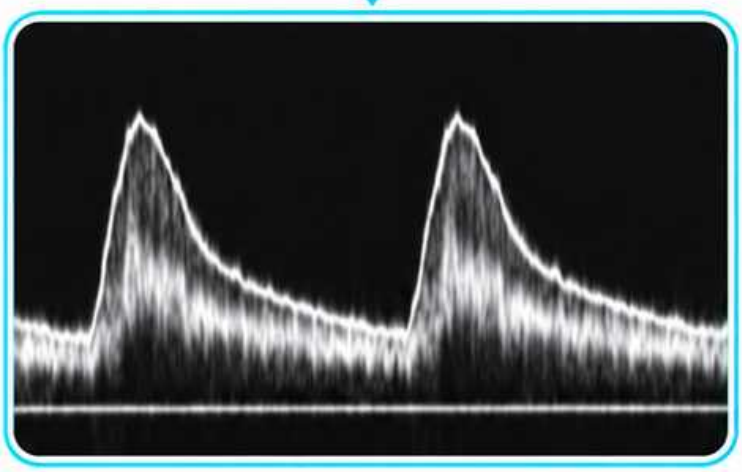

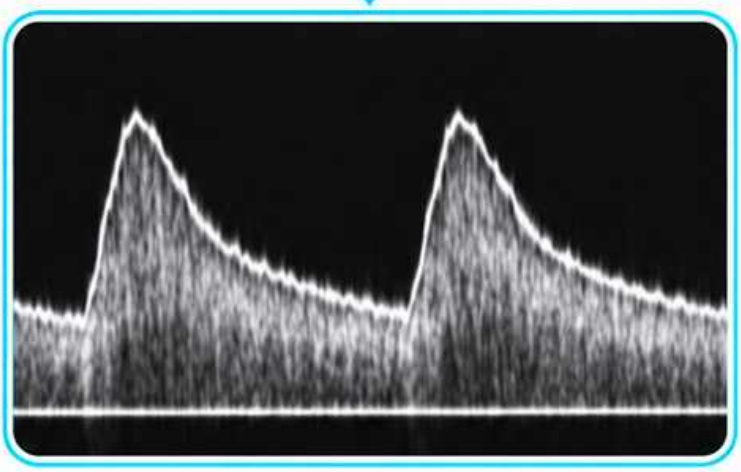

Szerszy rozkład prędkości może wynikać z przepływu lub z techniki.

Schemat dydaktyczny

Sprawdź wielkość bramki, wzmocnienie i kąt.

Tętnice szyjne

Rozpoznaj rozwidlenie przed pomiarem

Schemat dydaktyczny

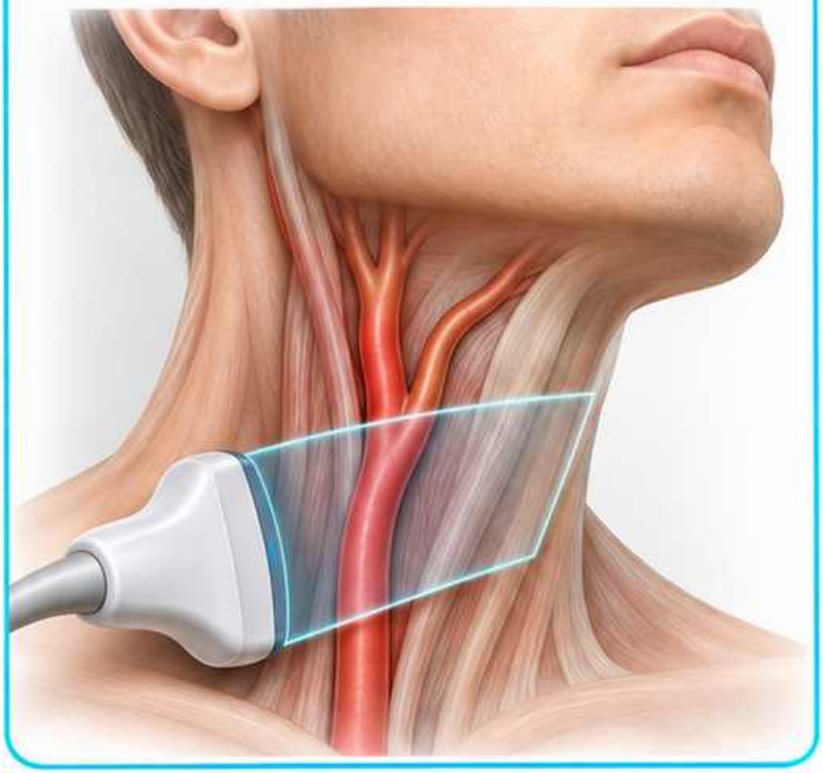

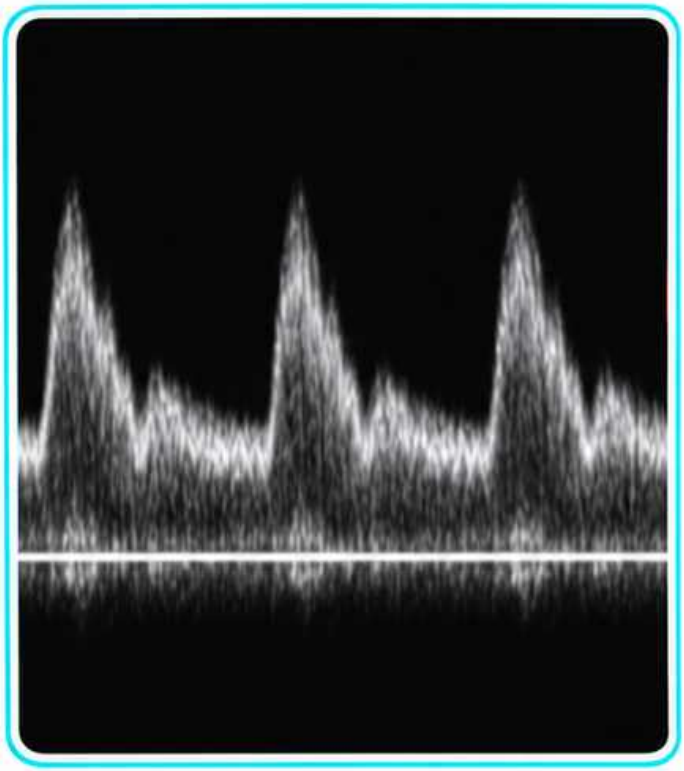

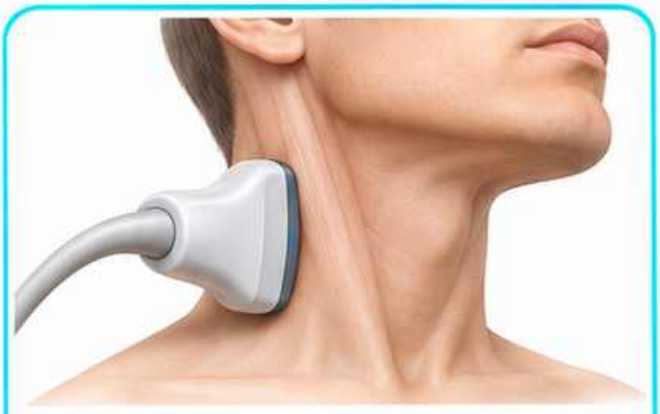

Prześledź tętnicę szyjną wspólną do rozwidlenia.



Zapisz odcinek, ustawienie kąta i reprezentatywne widmo zgodnie z protokołem.

Tętnice kończyny dolnej

Przypisz widmo do konkretnego odcinka

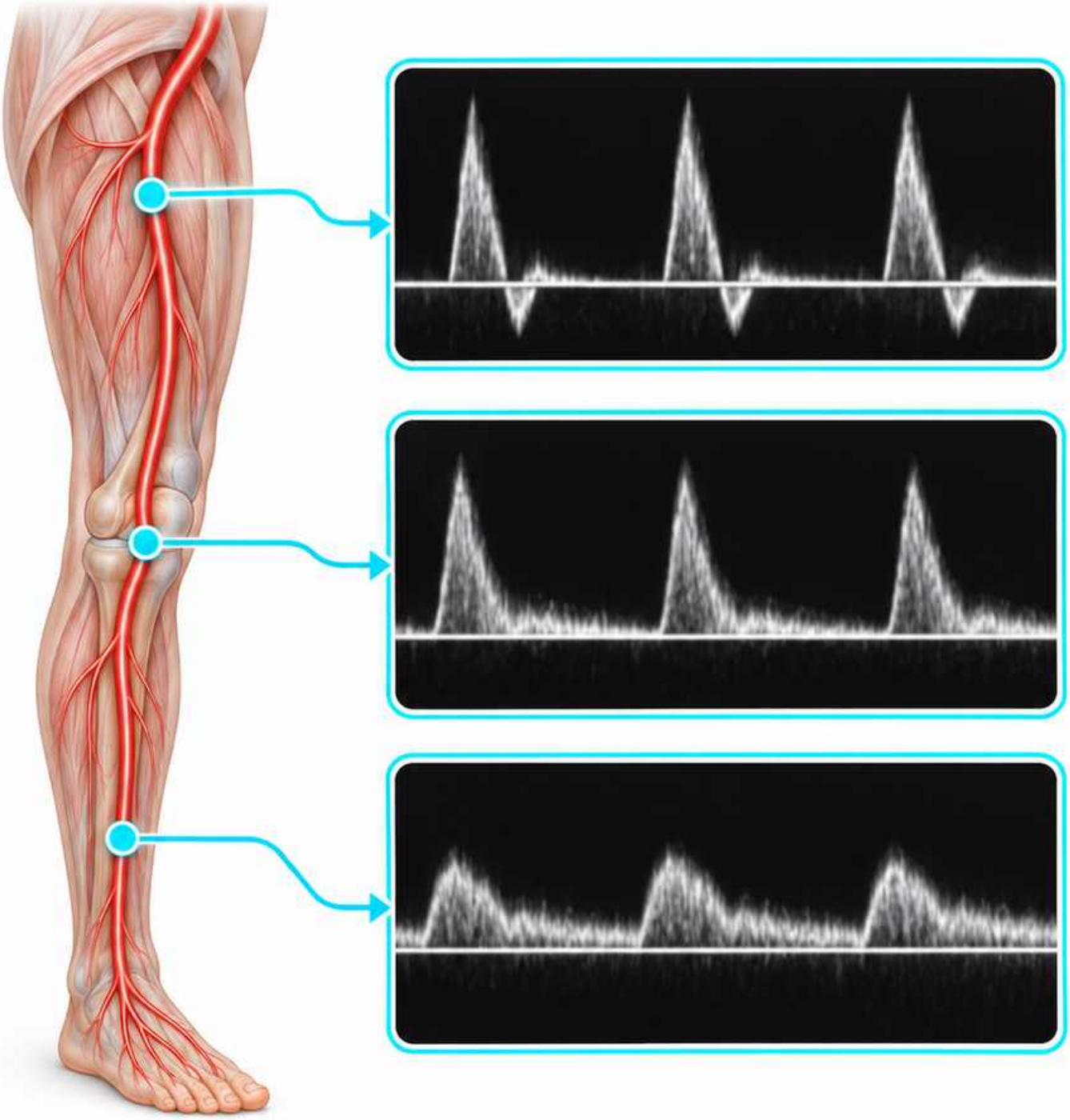

Oznacz stronę oraz poziom pobrania sygnału.

Porównaj cechy widma w kolejnych udokumentowanych odcinkach.

Schemat dydaktyczny

Żyły powierzchowne i głębokie

Ustal warstwę i sąsiedztwo naczynia

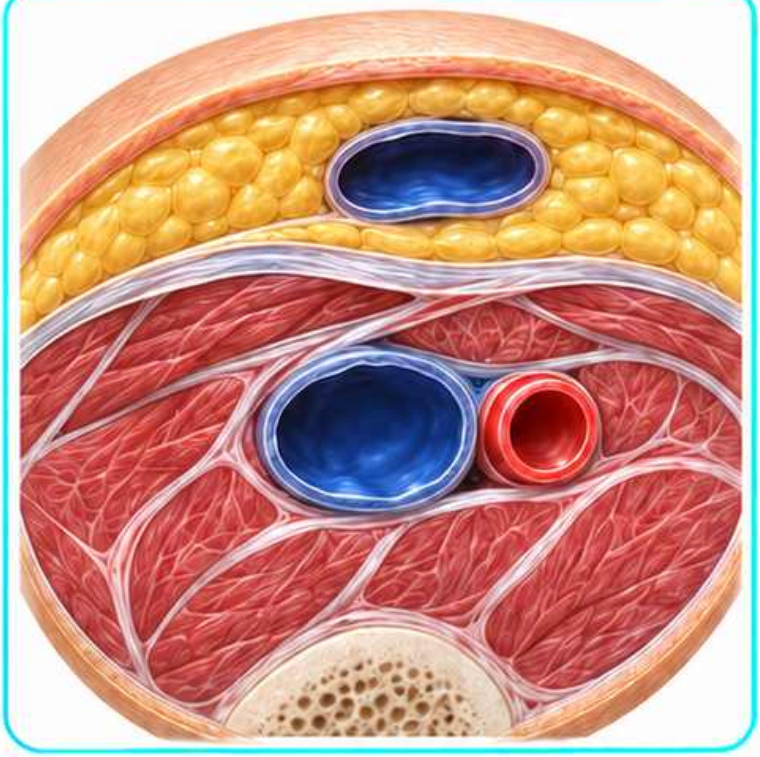

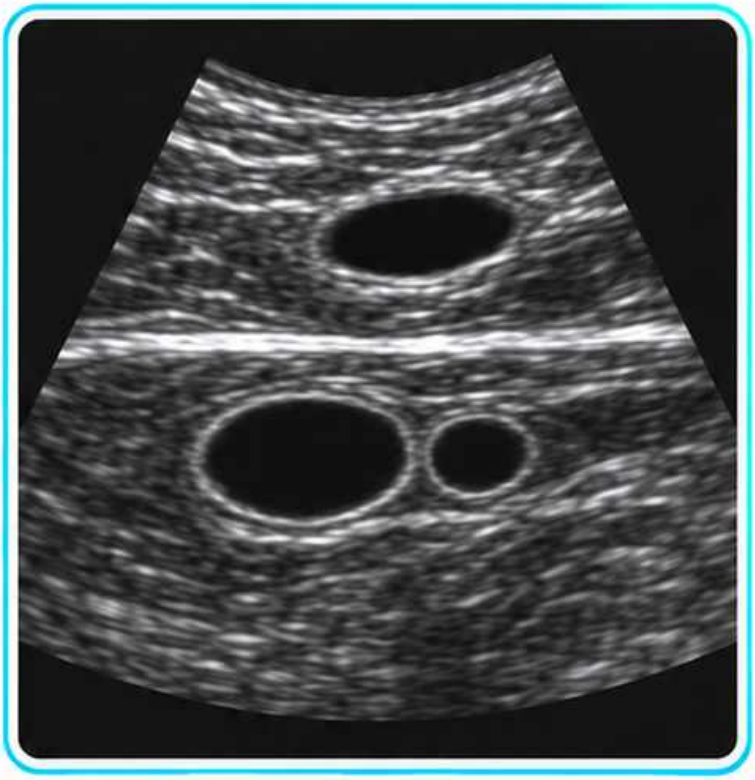

Schemat dydaktyczny

Użyj powięzi i tętnic jako punktów orientacyjnych.

Zapisz nazwę odcinka i stronę, jeśli możesz je wiarygodnie określić.

Ucisk żyły

Porównaj światło przed uciskiem i podczas ucisku

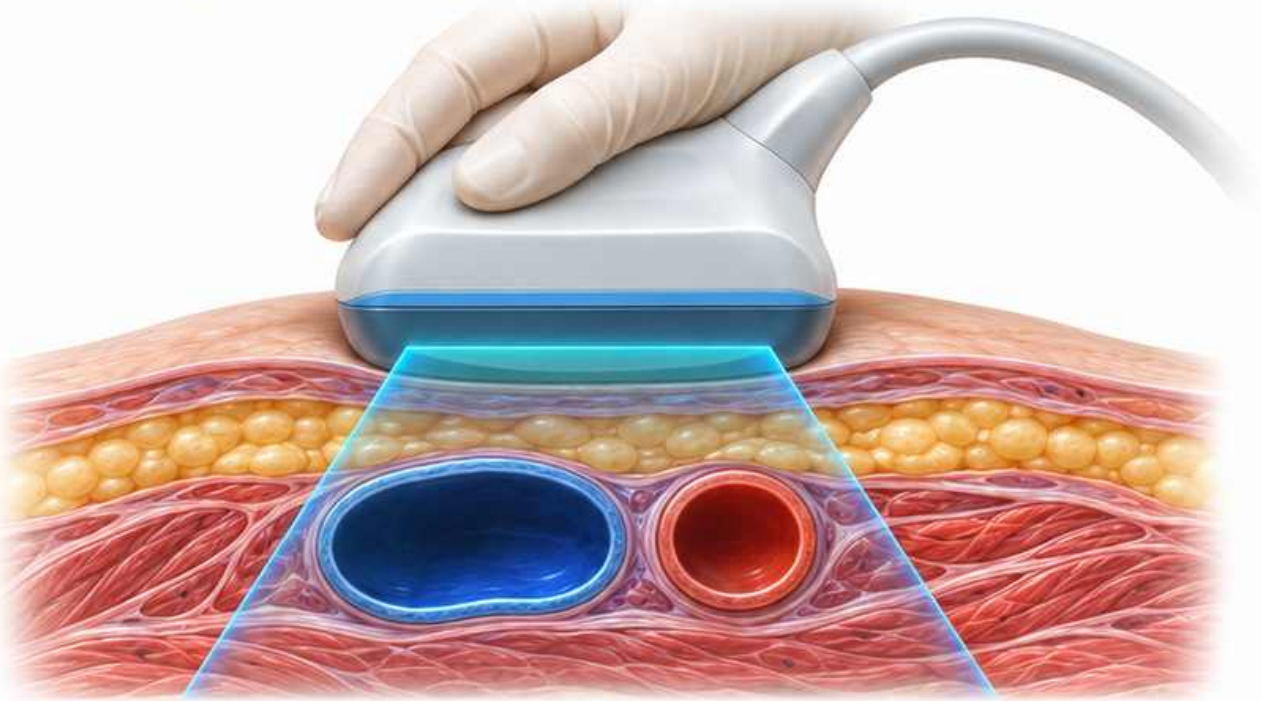

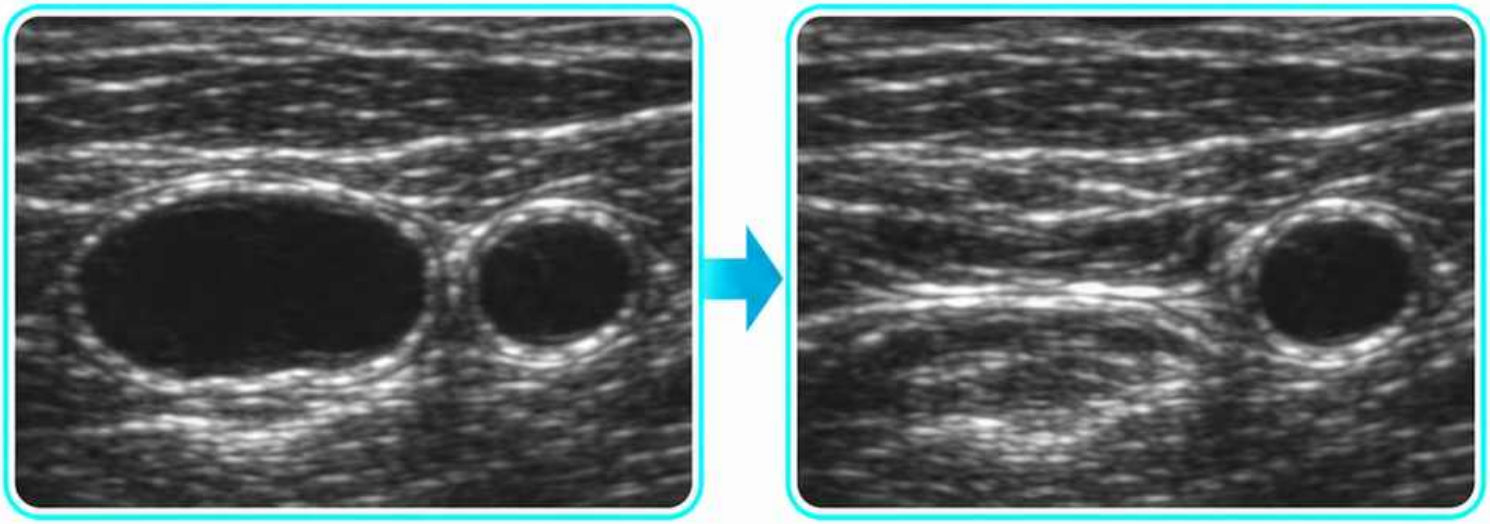

Oceniaj w przekroju poprzecznym zgodnie z protokołem.

Udokumentuj, czy ściany żyły całkowicie się zbliżają.

Schemat dydaktyczny

Przepływ w okolicy zwężenia

Porównaj sąsiednie odcinki naczynia

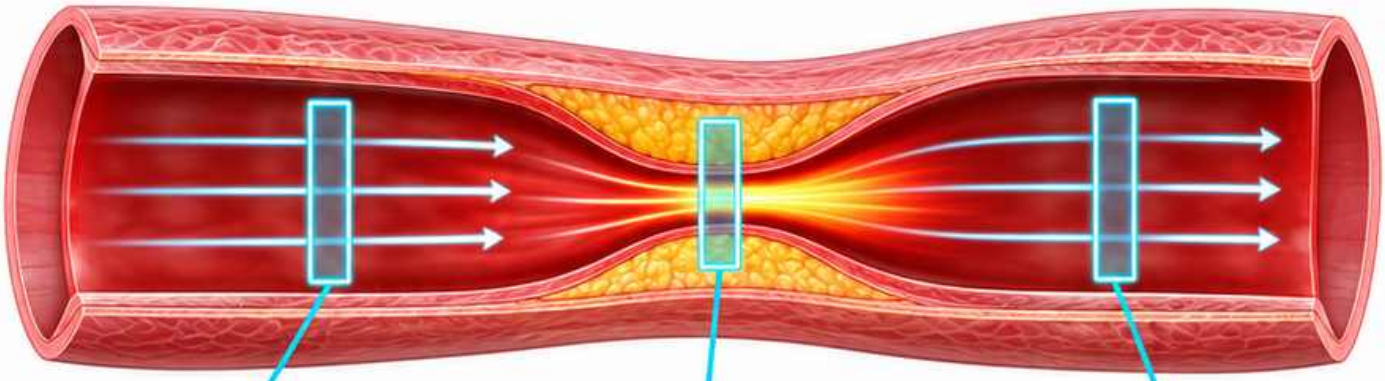

Schemat dydaktyczny

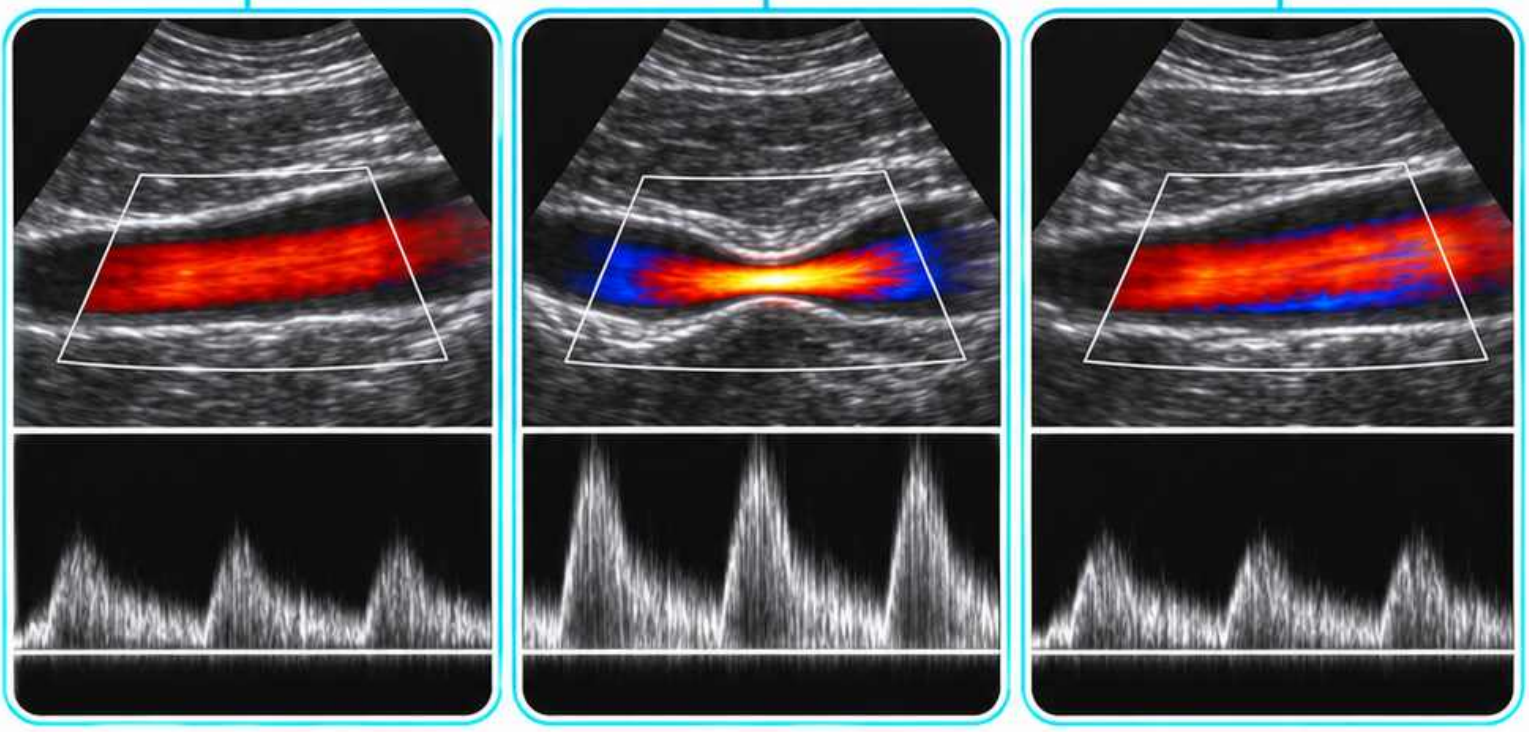

Oceń morfologię i widmo przed zmianą, w jej obrębie i za nią.

Interpretuj prędkości według zasad właściwych dla badanego naczynia.

Dokumentacja

Zachowaj kontekst zapisanego pomiaru

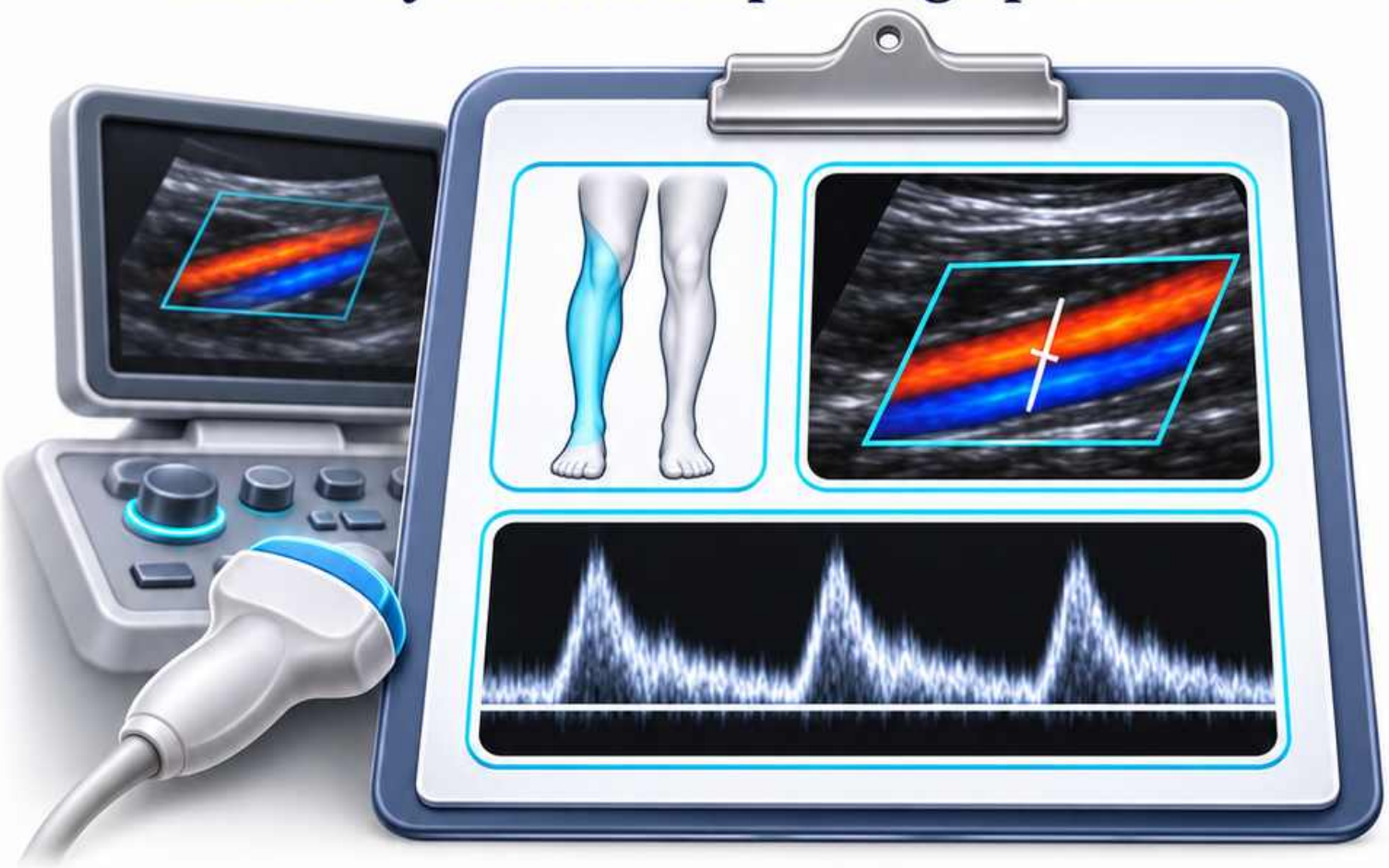

Podaj stronę, odcinek, rodzaj obrazu i jednostki.

Zapisz warunki techniczne i ograniczenia wpływające na wynik.

Schemat dydaktyczny



Optymalizacja widma

Koryguj ustawienia krok po kroku

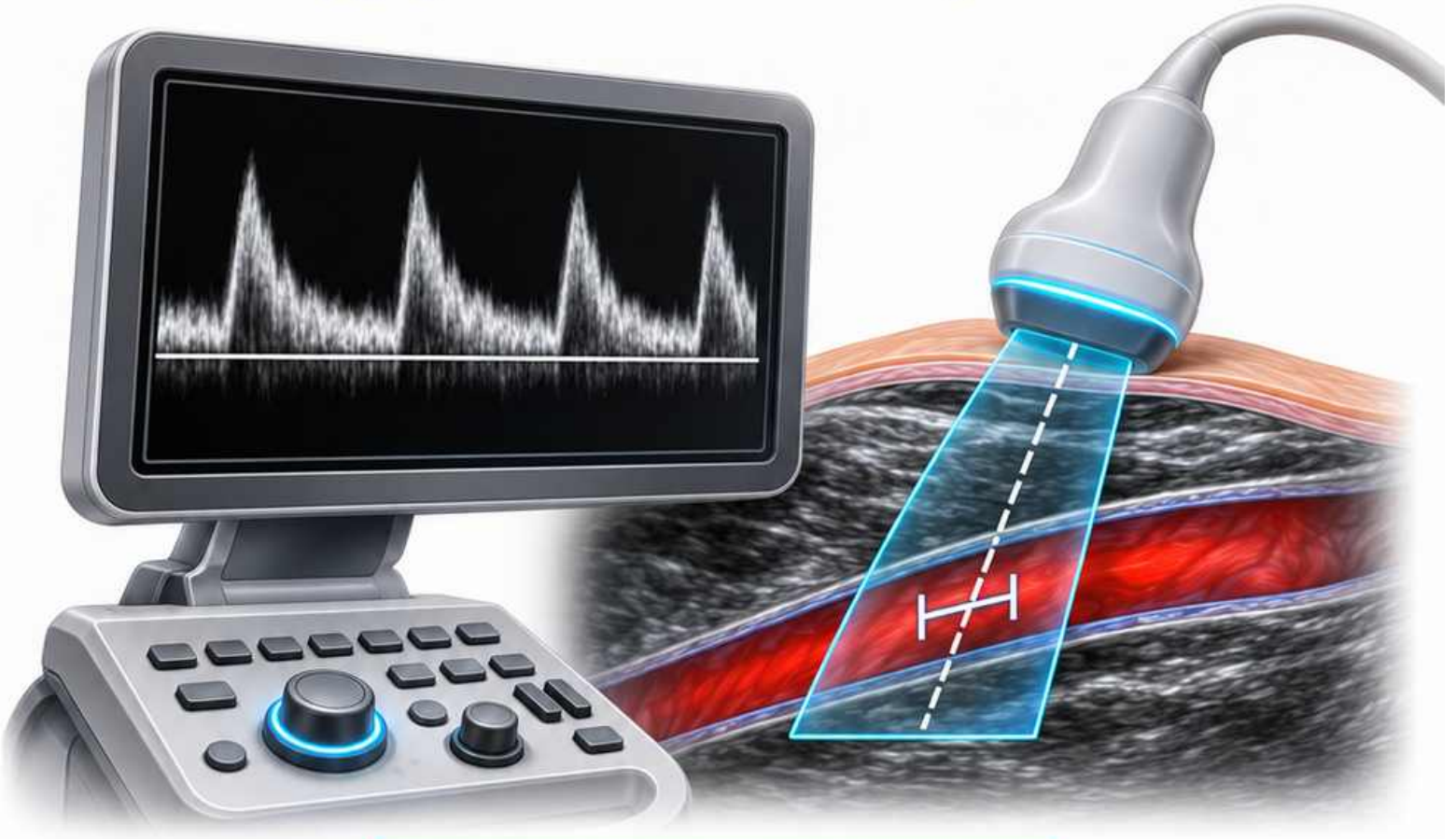

Schemat dydaktyczny

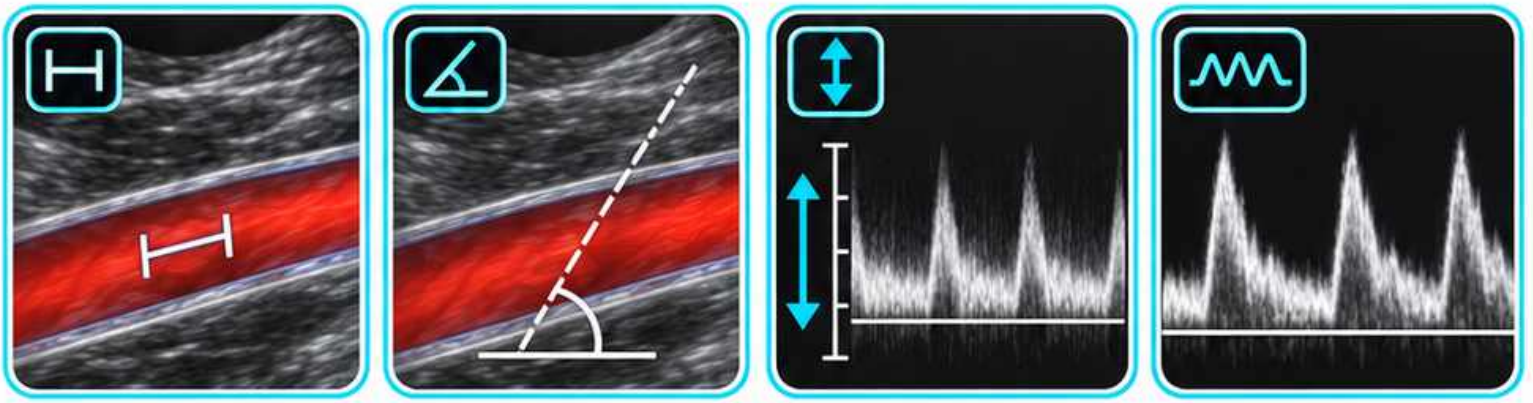

Sprawdź położenie bramki i ustawienie kąta.

Dobierz skalę, linię bazową, filtr oraz wzmocnienie do ocenianego sygnału.

Moduł 10

POCUS i badanie ukierunkowane

Dobierz zakres do pytania klinicznego

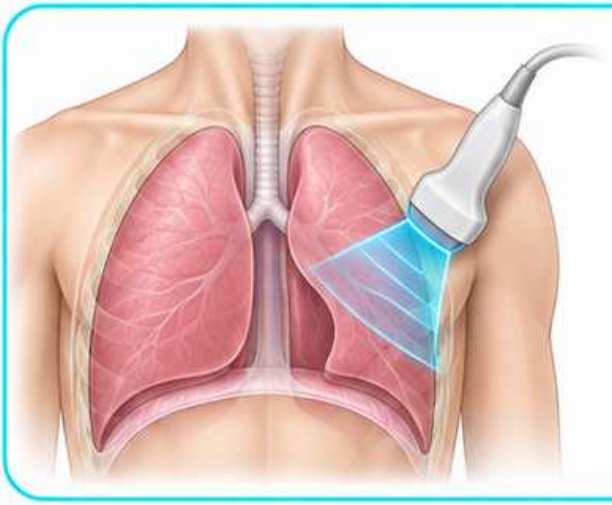

Płuca i opłucna

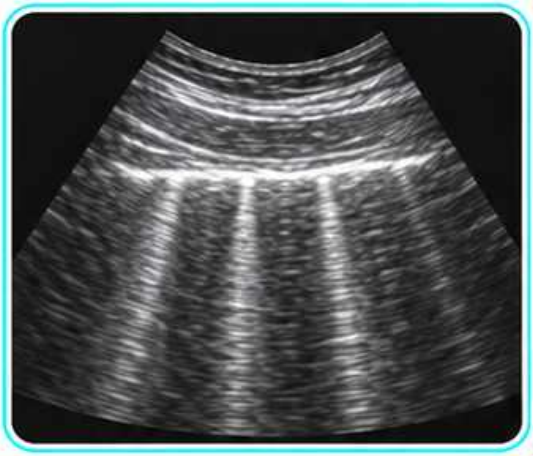

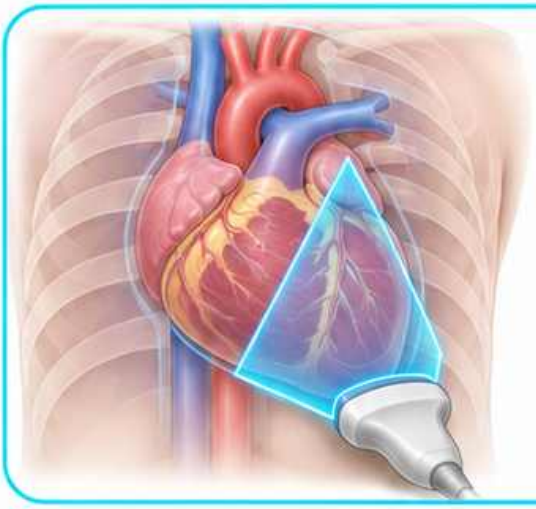

Podstawowe okna serca



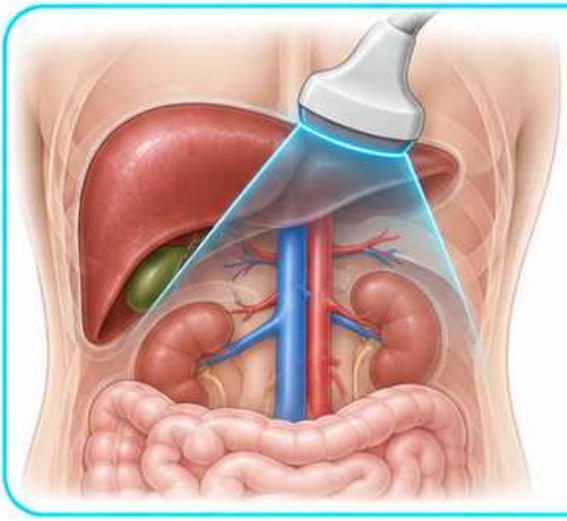

Jama brzuszna i naczynia



Pytanie kliniczne i zakres

Najpierw określ, czego szukasz

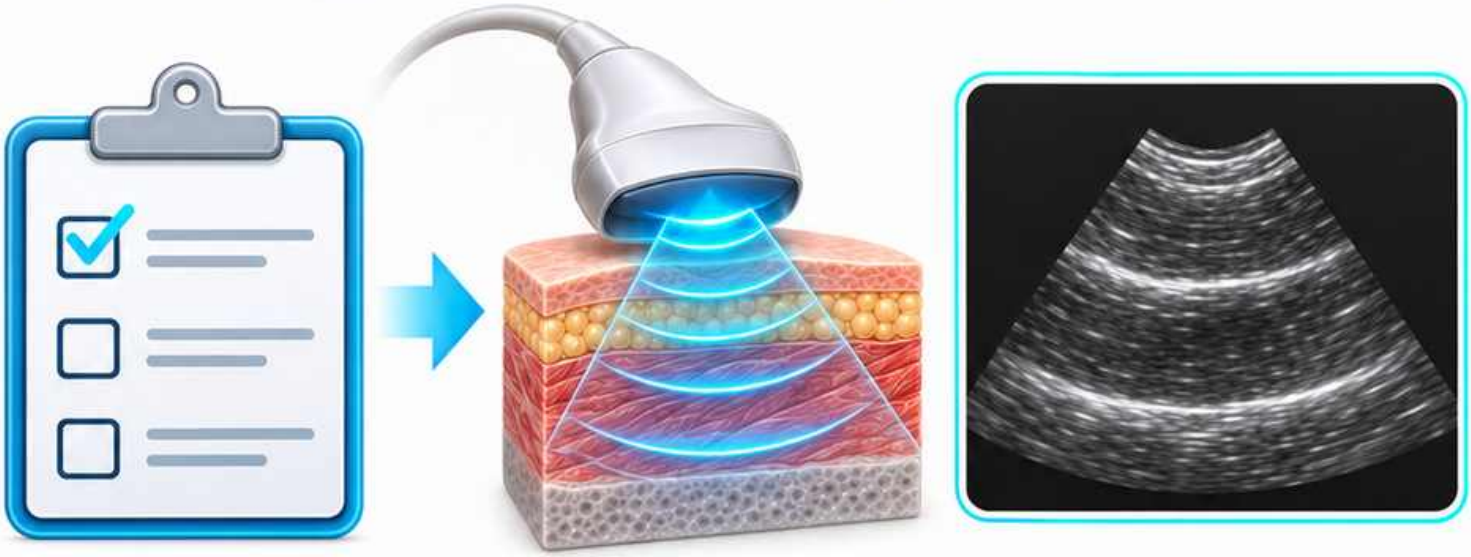

Wybierz protokół odpowiadający konkretnemu pytaniu.

Przed badaniem ustal, jakie wyniki i ograniczenia trzeba udokumentować.

Schemat dydaktyczny

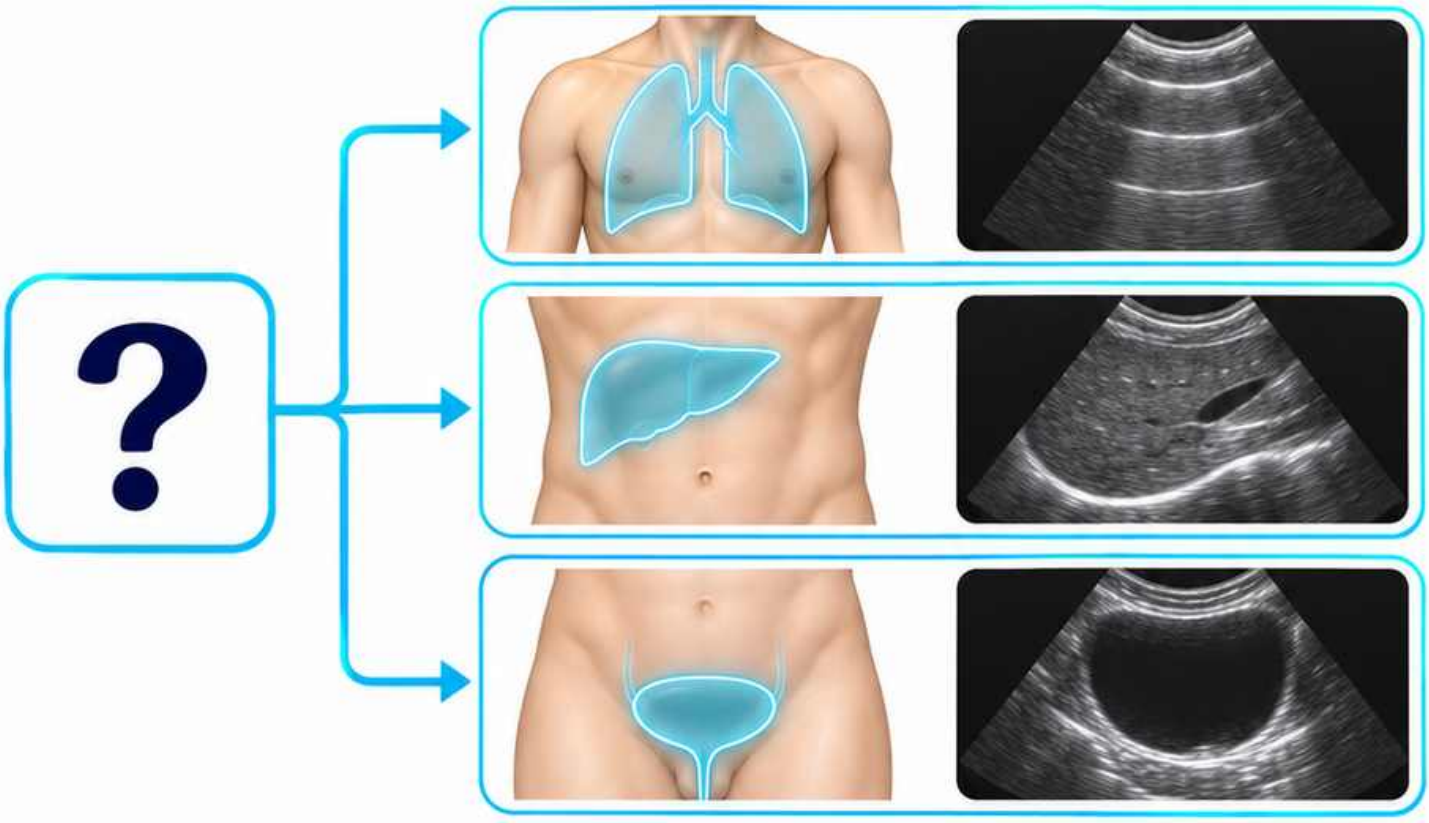

Dobór głowicy

Uwzględnij głębokość i dostęp

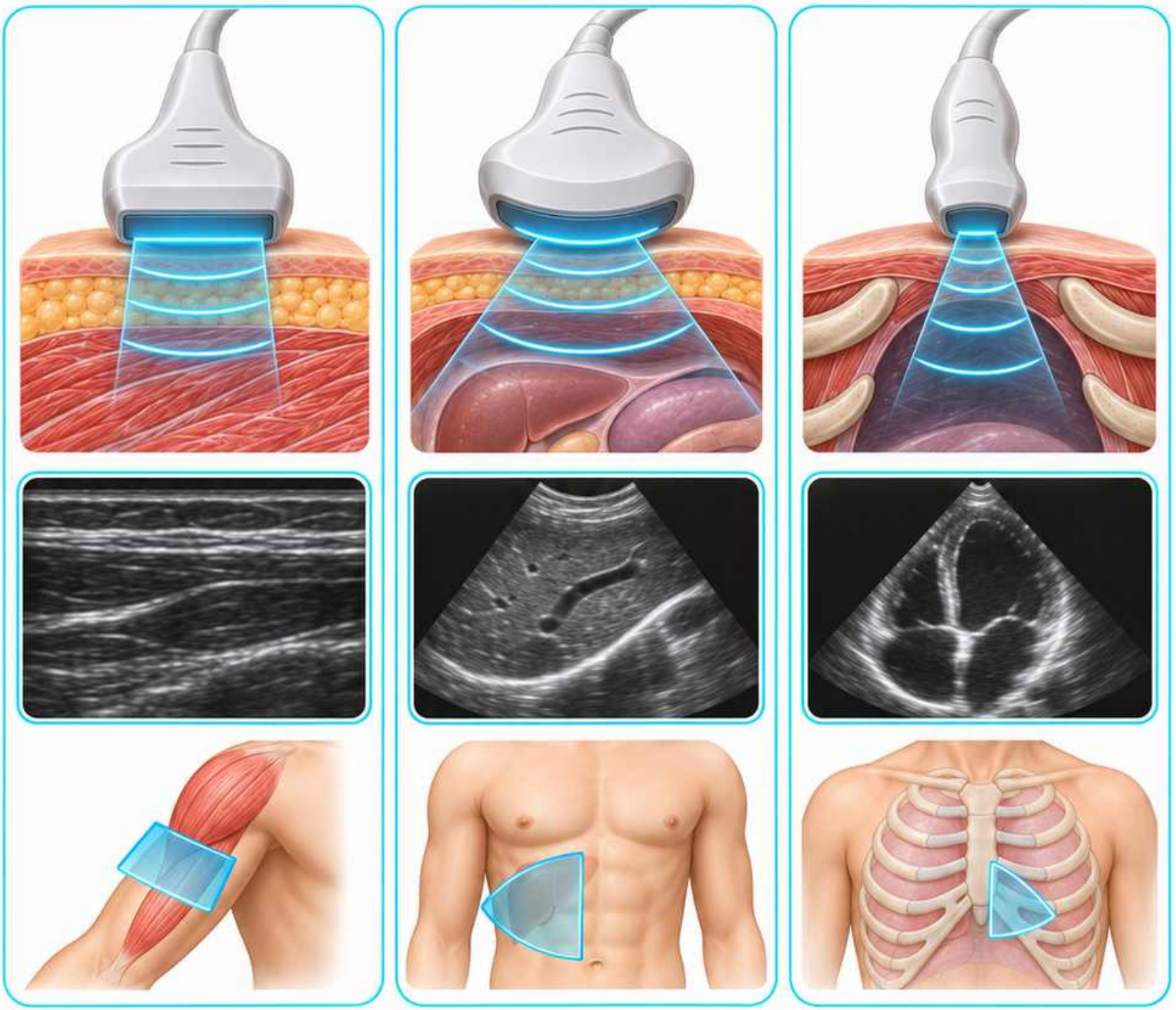

Schemat dydaktyczny

Głowica liniowa pozwala oceniać struktury powierzchowne.

Głębsze obszary wymagają innego zasięgu, a dostęp między żebrami może wymagać małej powierzchni głowicy.

Orientacja w badaniu płuc

Rozpoznaj strefę i punkty orientacyjne

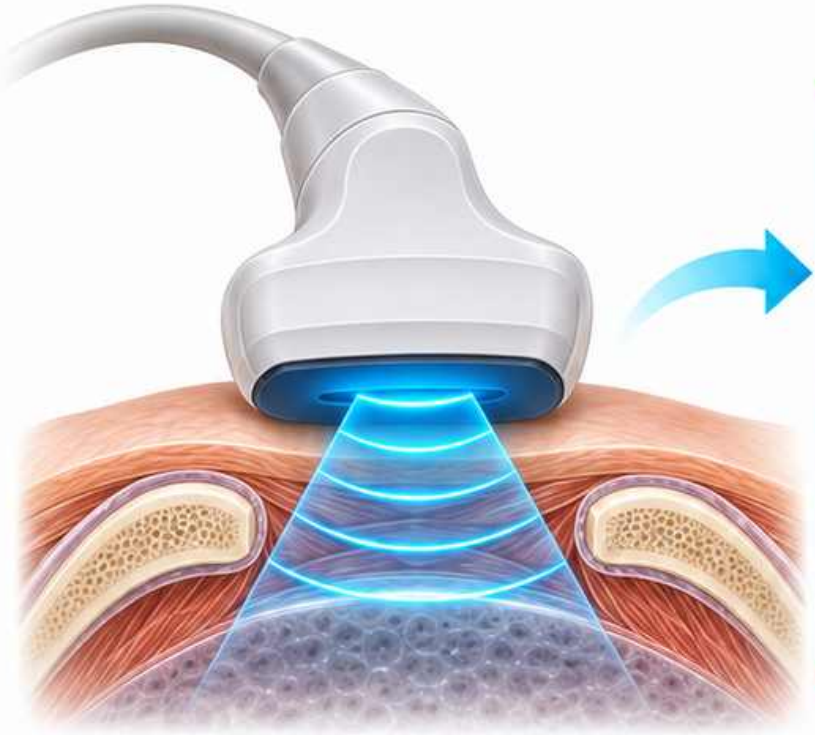

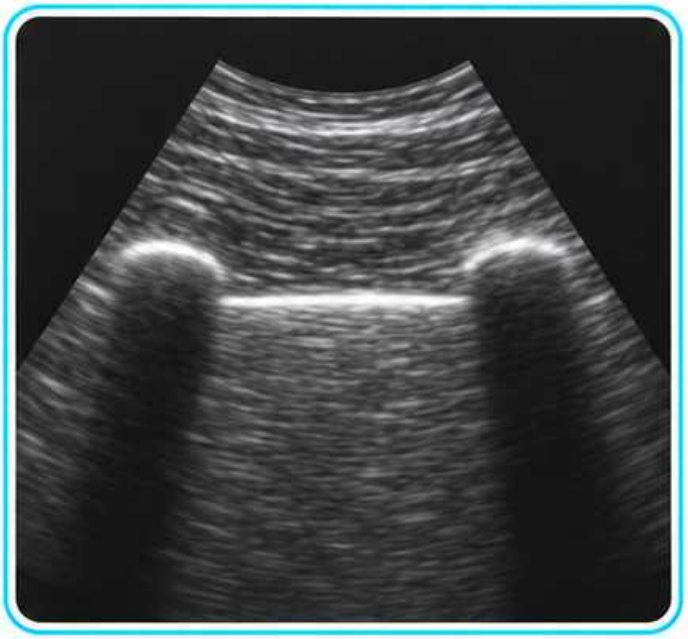

Schemat dydaktyczny

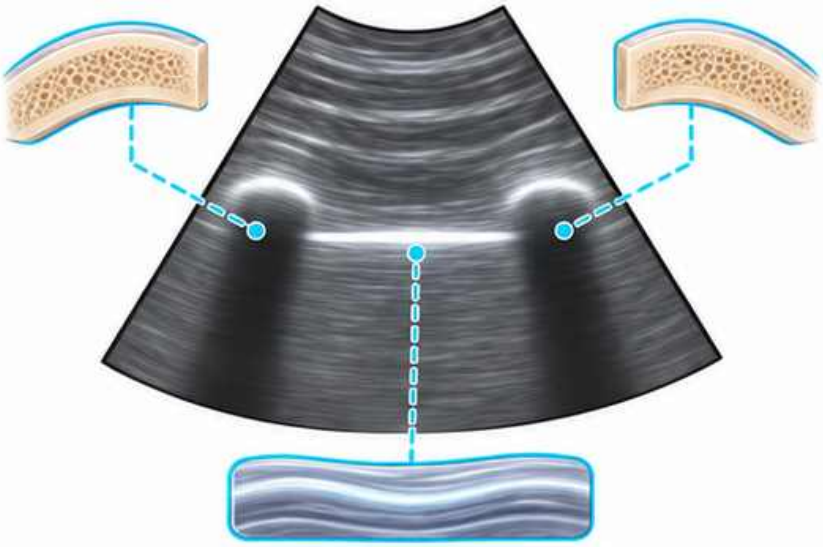

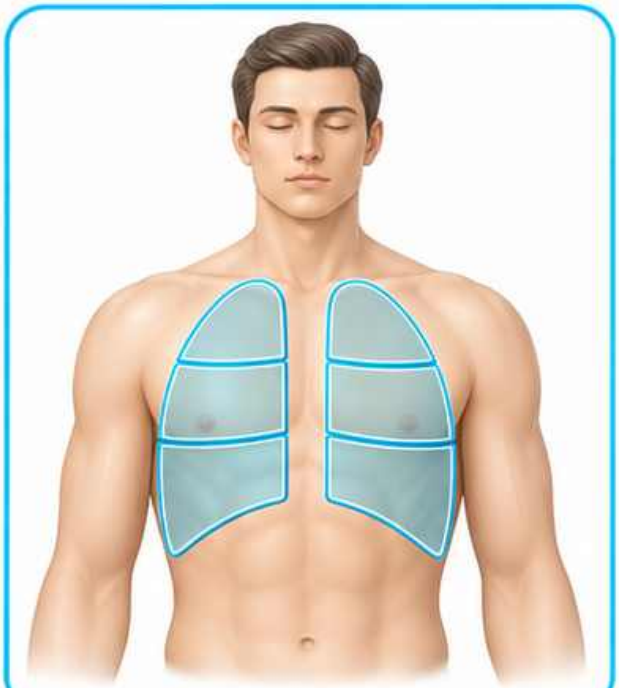

W obrazie między żebrami odszukaj ich cienie oraz linię opłucnej.

Zapisz stronę i badaną strefę klatki piersiowej.

Linia opłucnej

Szukaj jasnej linii pod warstwą mięśni

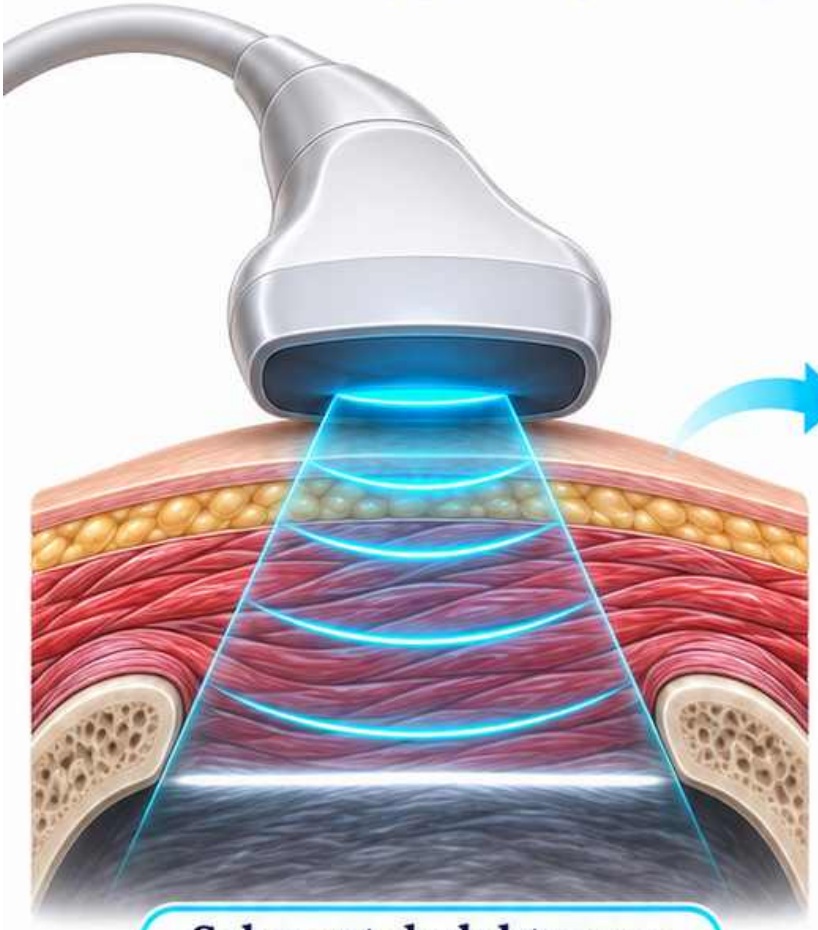

Schemat dydaktyczny

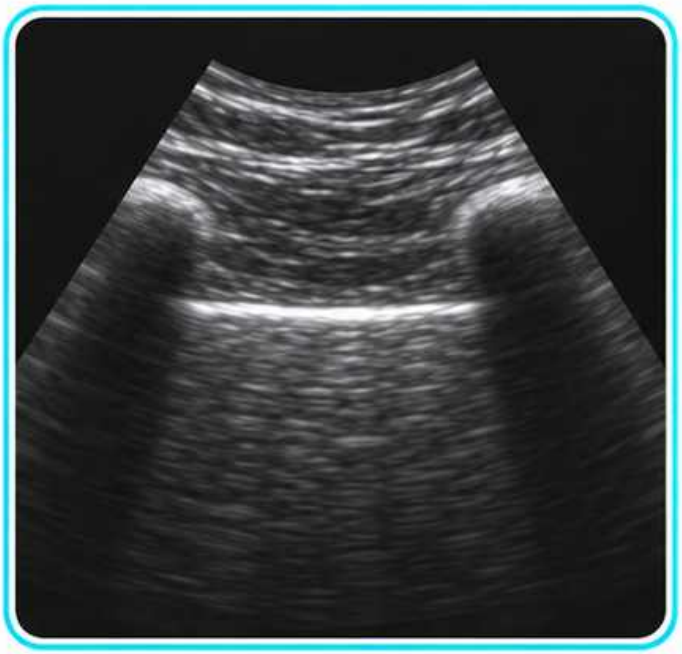



Ustaw głębokość i ognisko tak, by ocenić linię między żebrami.

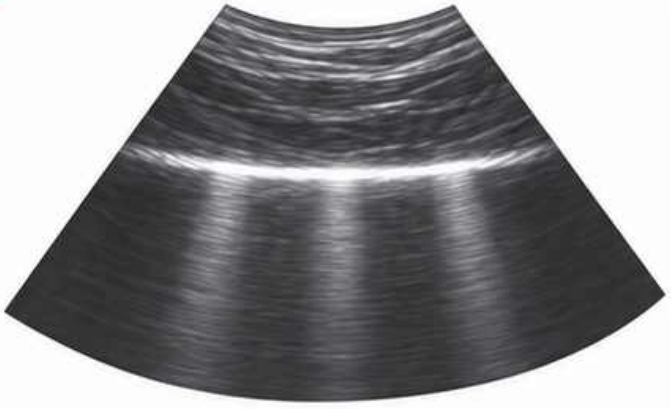

Oceń jej przebieg oraz widoczne artefakty.

Ślizganie opłucnej

Oceń ruch w czasie rzeczywistym



Schemat dydaktyczny

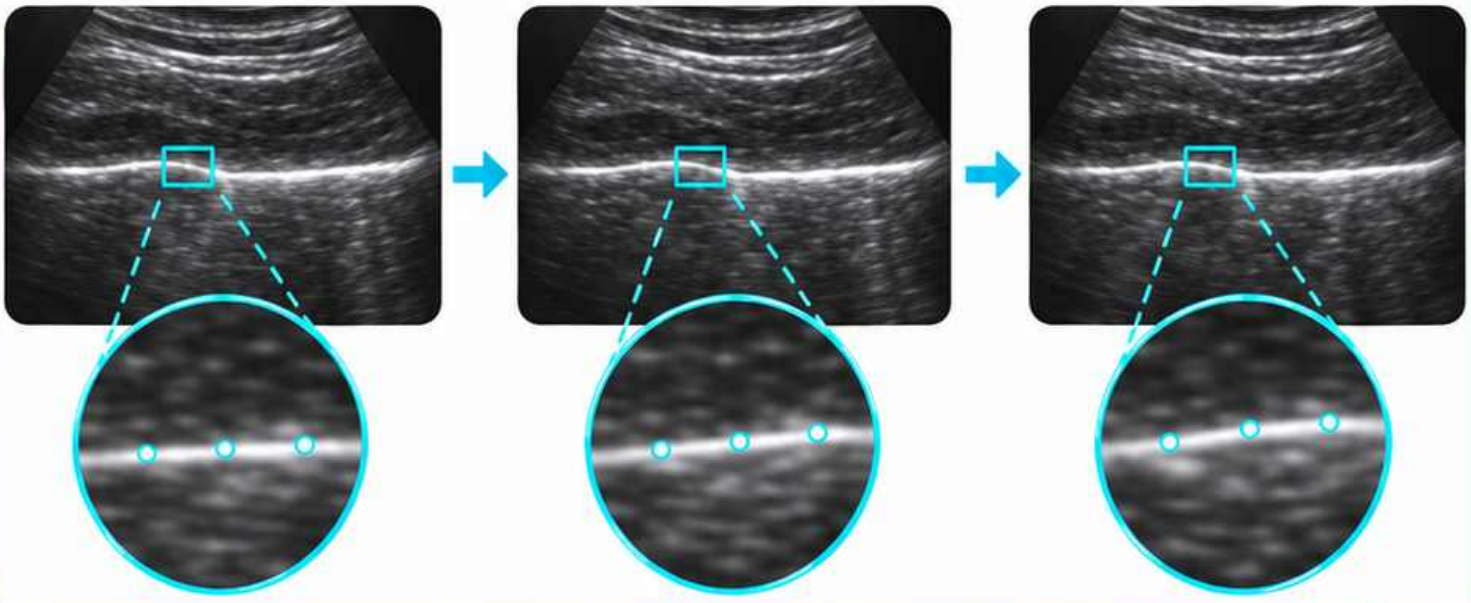

Obserwuj linię opłucnej w trakcie oddechu.

Brak widocznego ślizgania wymaga oceny w kontekście jakości obrazu i innych cech.

Linie A

Rozpoznaj poziome powtórzenia ech

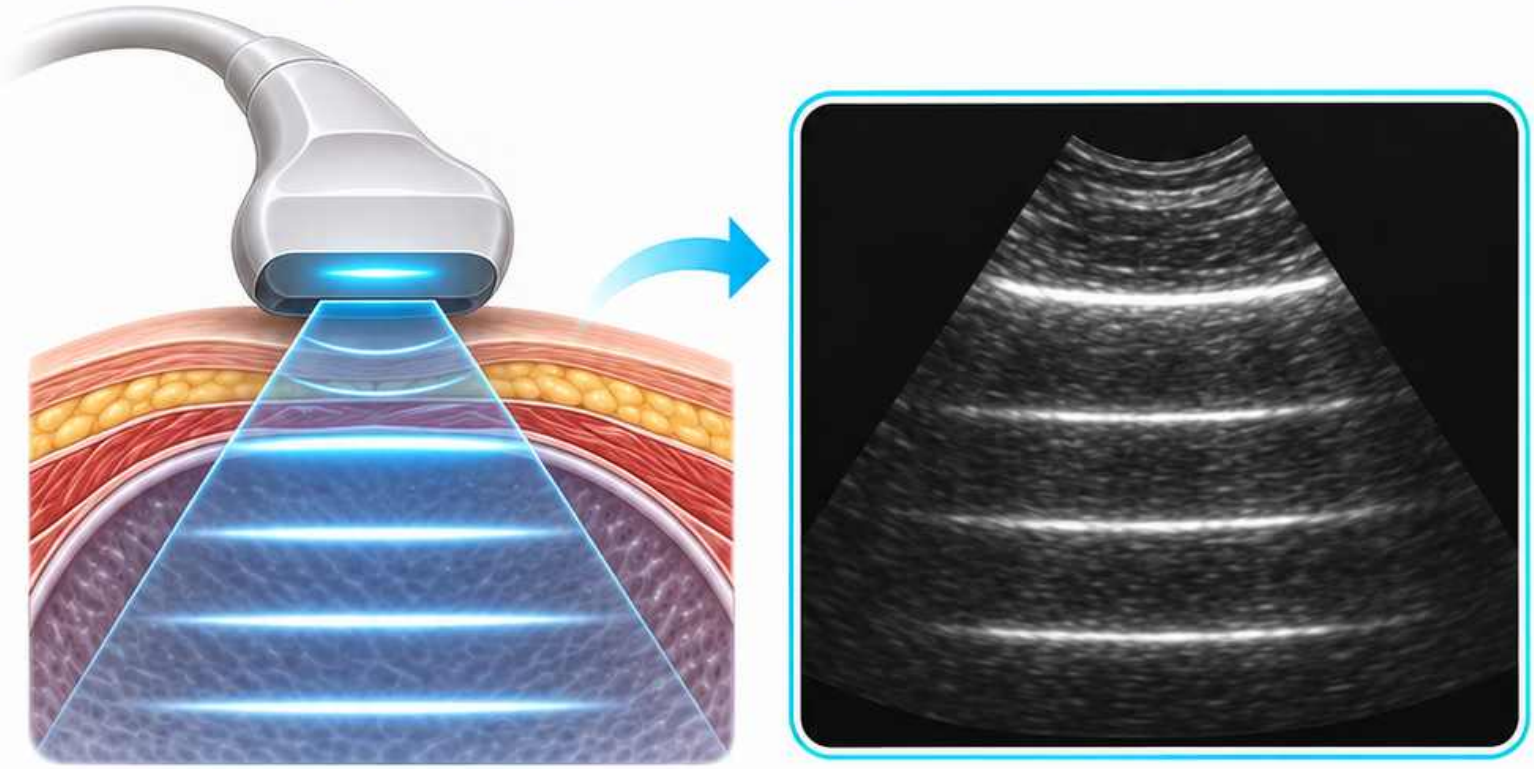

Linie A powtarzają się w regularnych odstępach poniżej linii opłucnej.

Odstęp między powtórzeniami odpowiada odległości od głowicy do linii opłucnej.

Schemat dydaktyczny

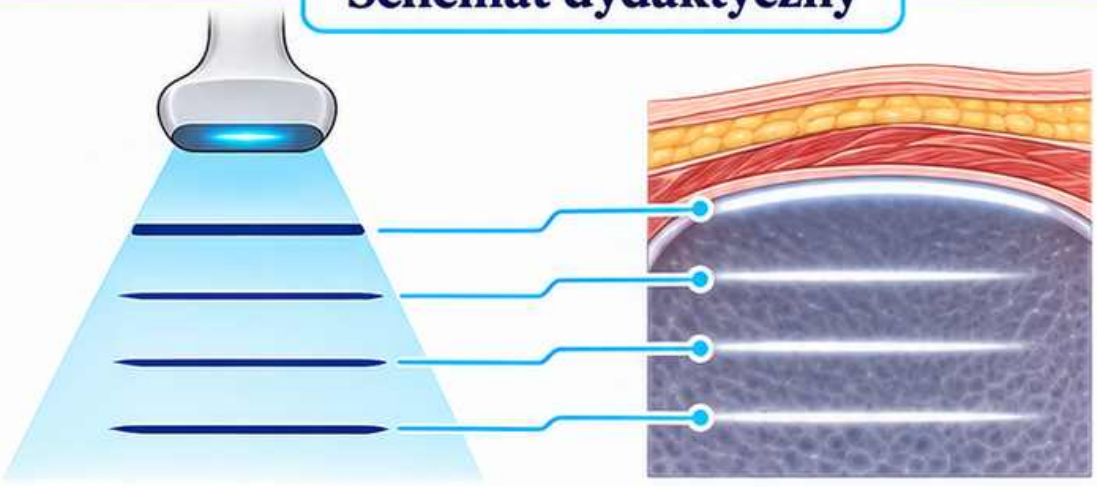

Linie B

Szukaj pionowych artefaktów od linii opłucnej

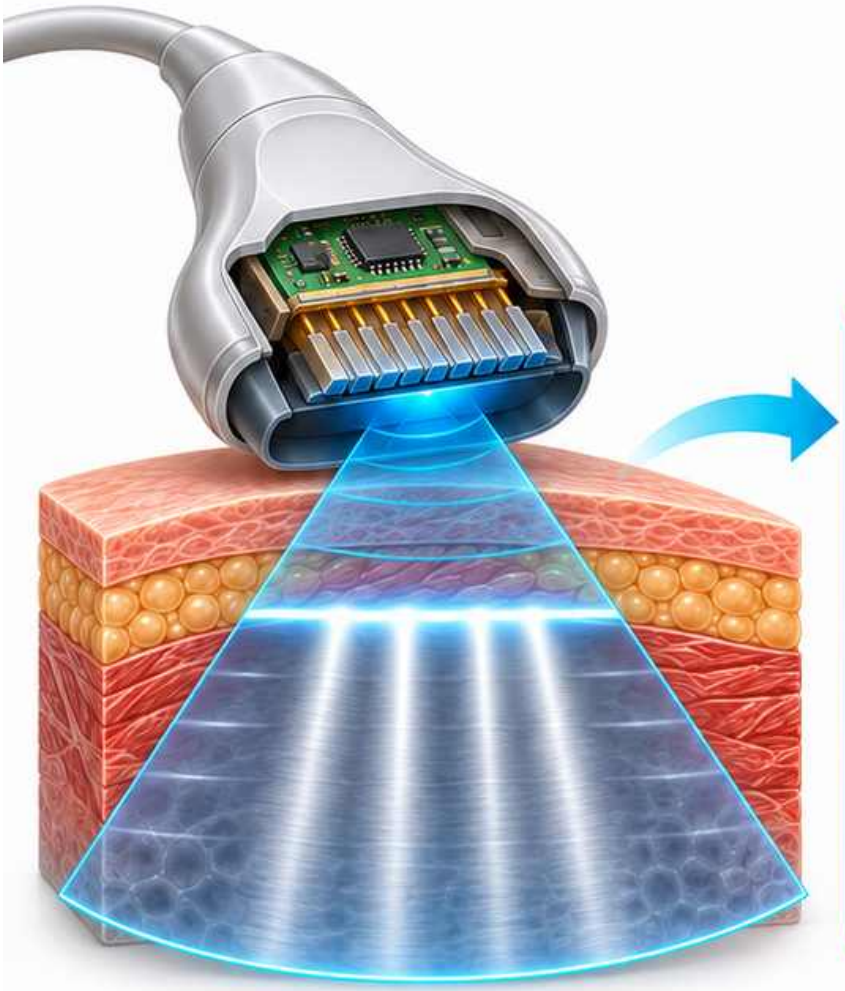



Schemat dydaktyczny



Typowe linie B sięgają do dolnej krawędzi obrazu i zacierają napotkane linie A.

Zapisz liczbę lub rozkład w badanych strefach zgodnie z protokołem.

Płyn opłucnowy

Najpierw rozpoznaj przeponę

Płyn w jamie opłucnej leży po stronie klatki piersiowej względem przepony.

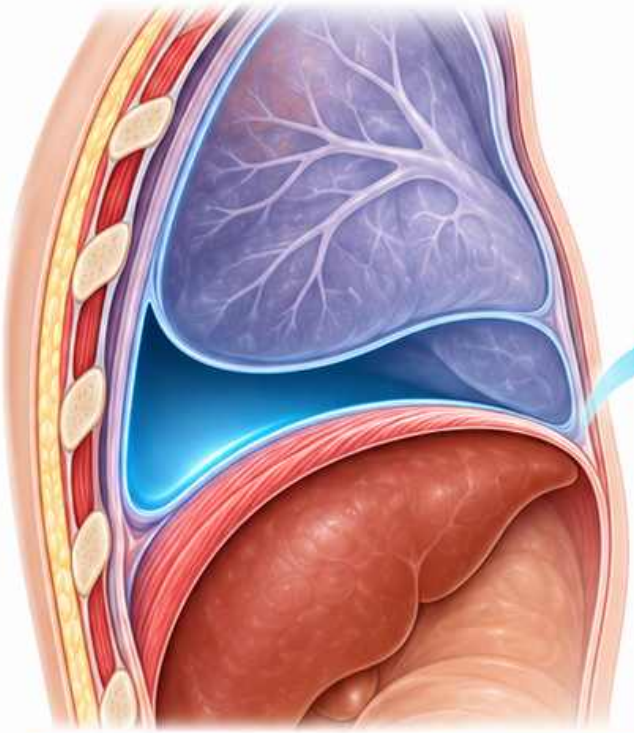

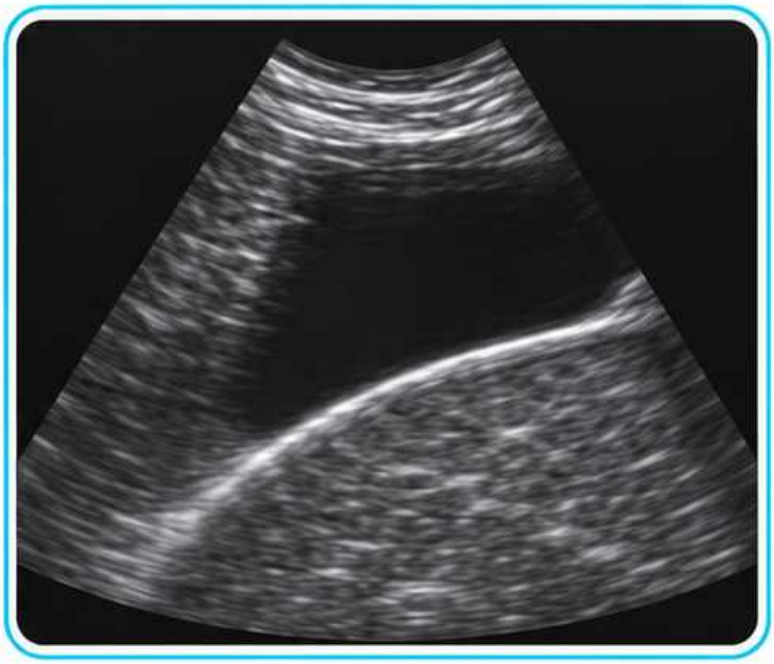

Sprawdź jej granice i relację do sąsiednich struktur.

Schemat dydaktyczny

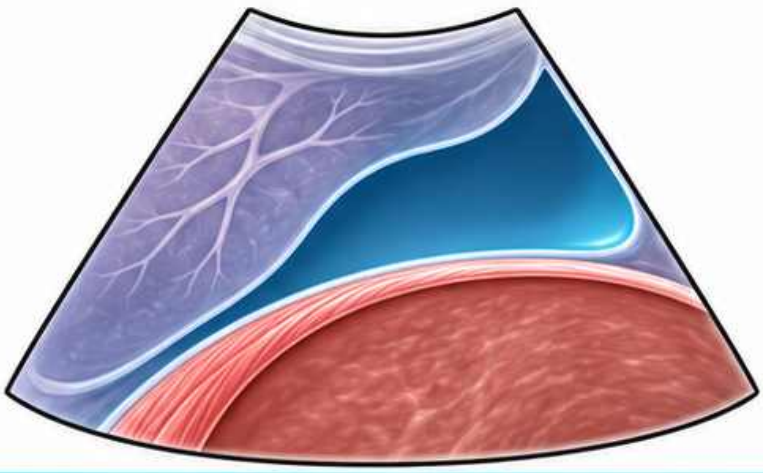

Konsolidacja podopłucnowa

Oceń obszar przylegający do opłucnej

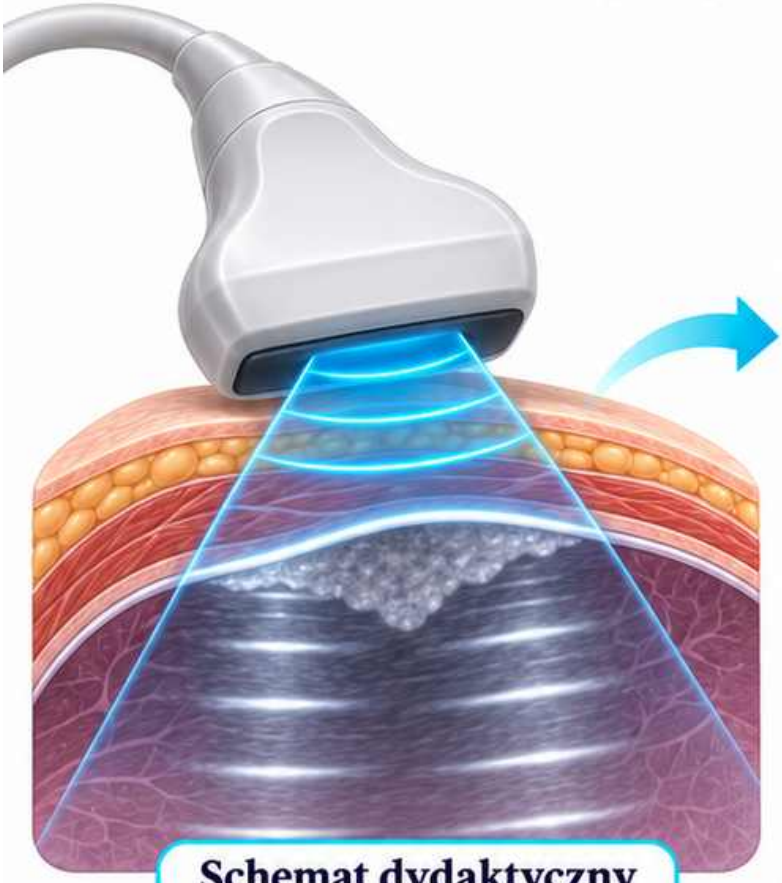

Schemat dydaktyczny

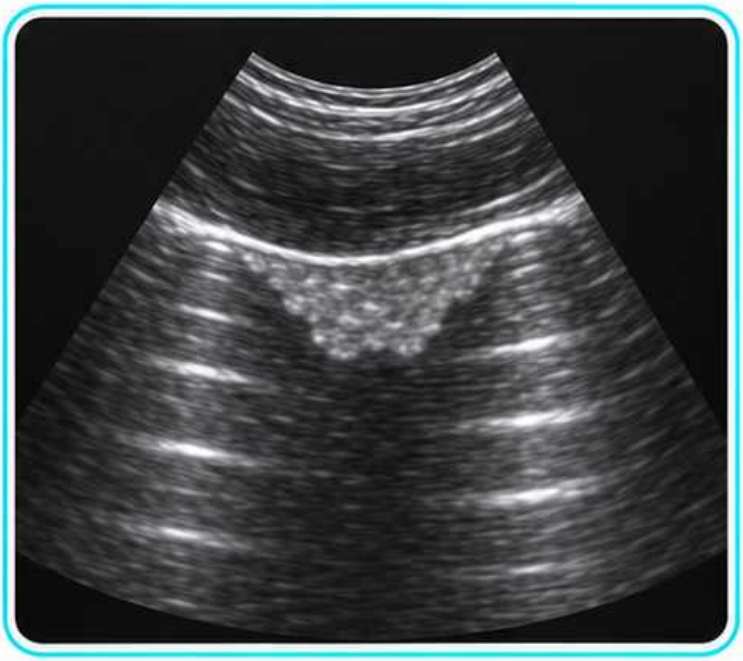



Szukaj obszaru o tkankowej echostrukturze przy linii opłucnej.



Zapisz położenie, rozmiar i widoczne cechy obrazu. Sam obraz nie przesądza o przyczynie.

Okno przymostkowe długie

Ustal przekrój przez długą oś lewej komory

Schemat dydaktyczny

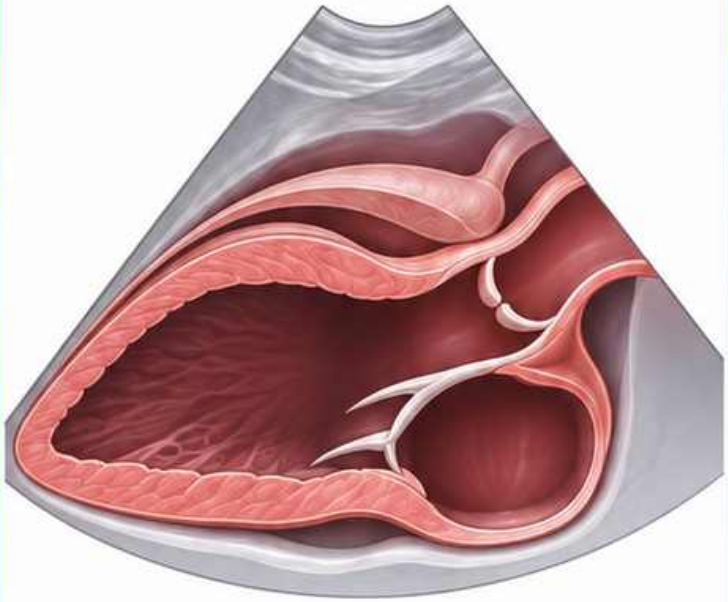



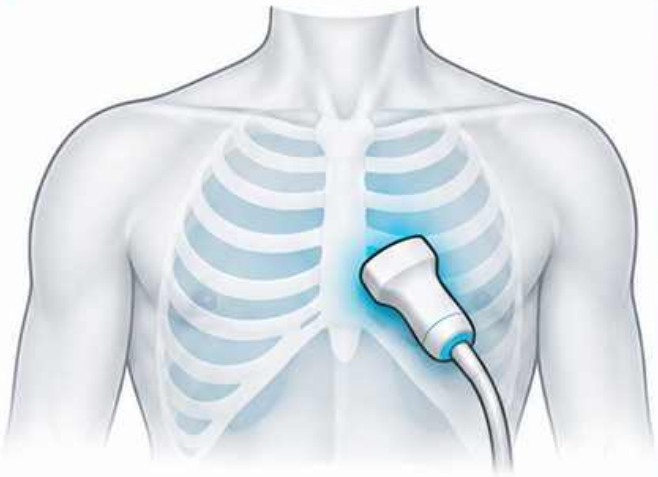

Rozpoznaj lewą komorę, lewy przedsionek i drogę odpływu.

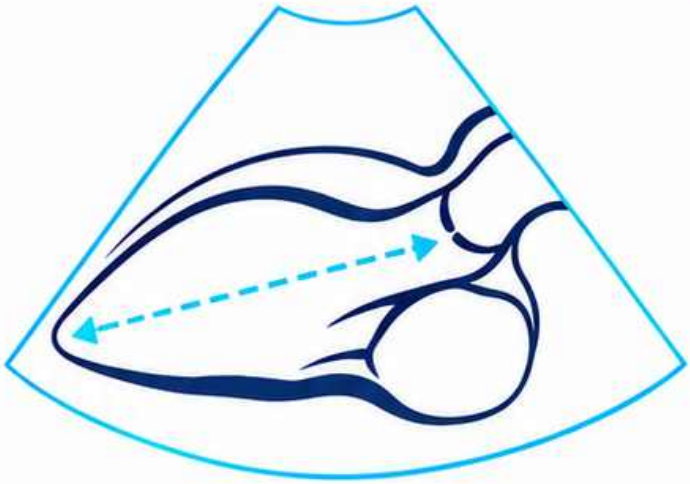

Zapisz reprezentatywny przekrój bez skrócenia osi komory.

Okno przymostkowe krótkie

Dobierz poziom przekroju do pytania



Schemat dydaktyczny



Oceń, czy widoczny przekrój jest poprzeczny względem długiej osi lewej komory.

Zapisz poziom uzyskanego obrazu.

Okno koniuszkowe

Unikaj pozornego skrócenia lewej komory

Schemat dydaktyczny

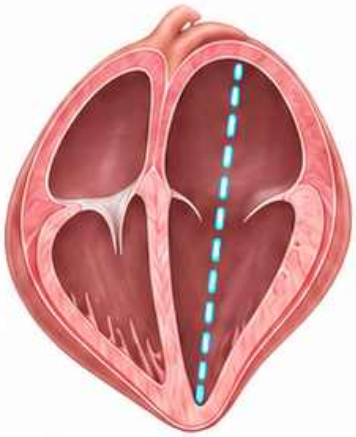

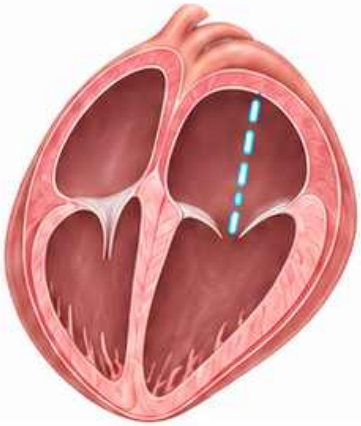

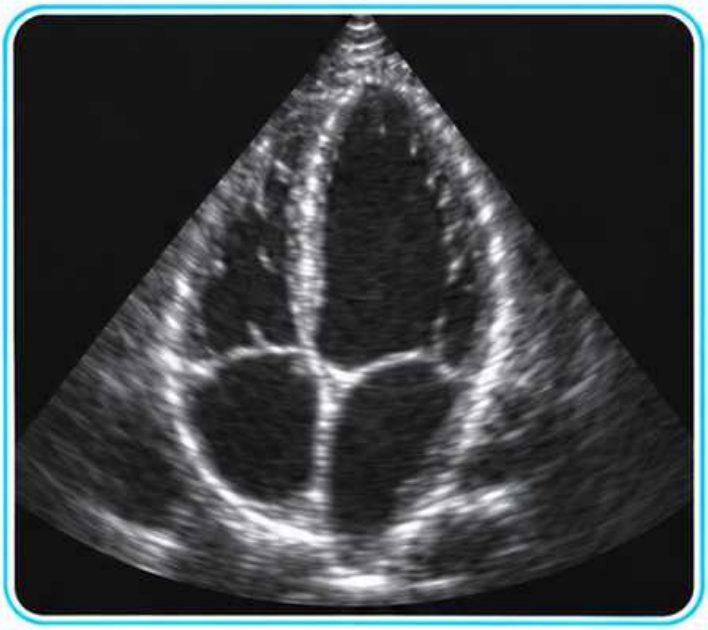



Pokaż koniuszek i jamy w odpowiedniej płaszczyźnie.

Zmień położenie głowicy, jeśli koniuszek jest zaokrąglony przez skośny przekrój.

Okno podmostkowe

Wykorzystaj dostęp przez okolicę nadbrzusza

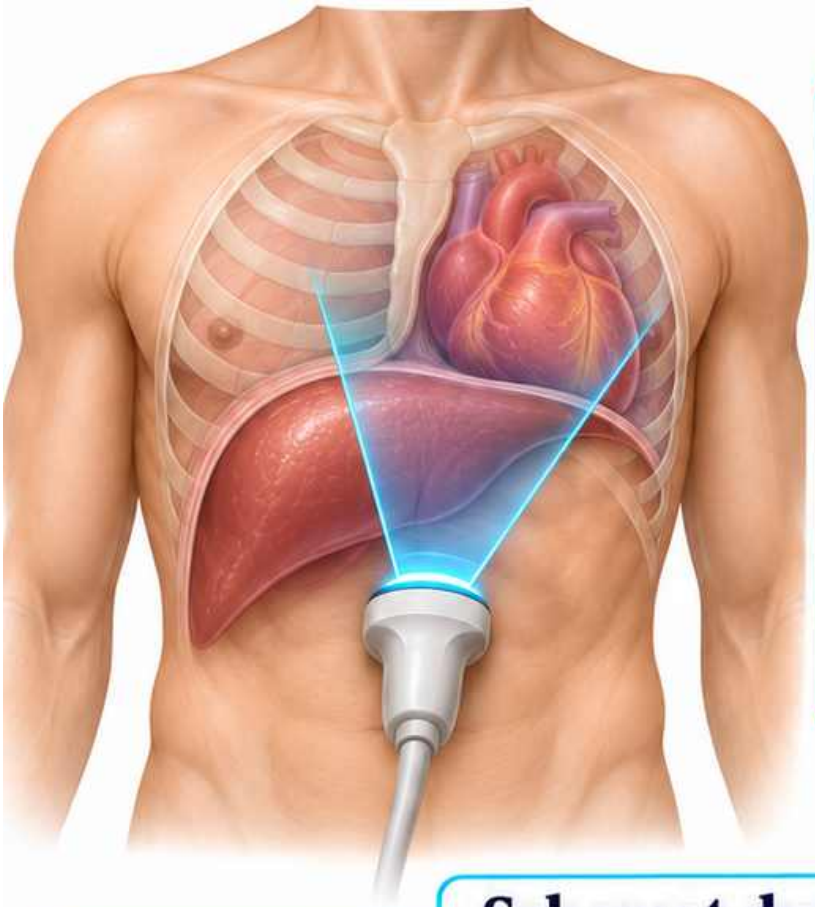



Schemat dydaktyczny

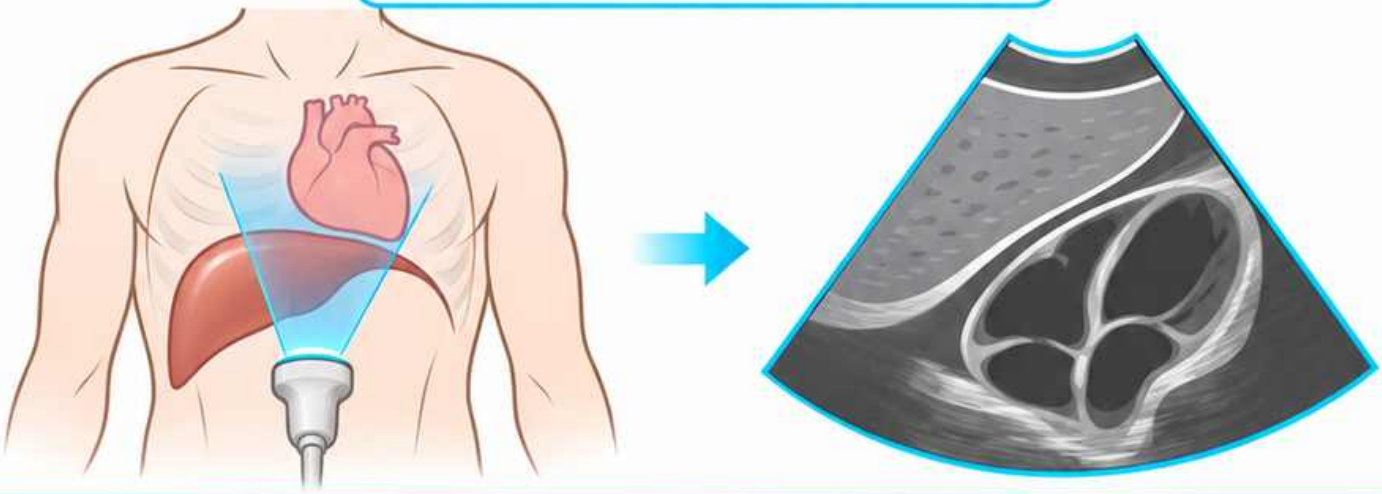

Rozpoznaj wątrobę przed sercem w torze wiązki.

Jeśli jakość jest niewystarczająca, zapisz ograniczenie.

Płyn wokół serca

Rozpoznaj granice przestrzeni płynowej

W osi długiej oceń położenie płynu względem zstępującej aorty. Płyn osierdziowy widoczny za lewym przedsionkiem leży przed aortą.

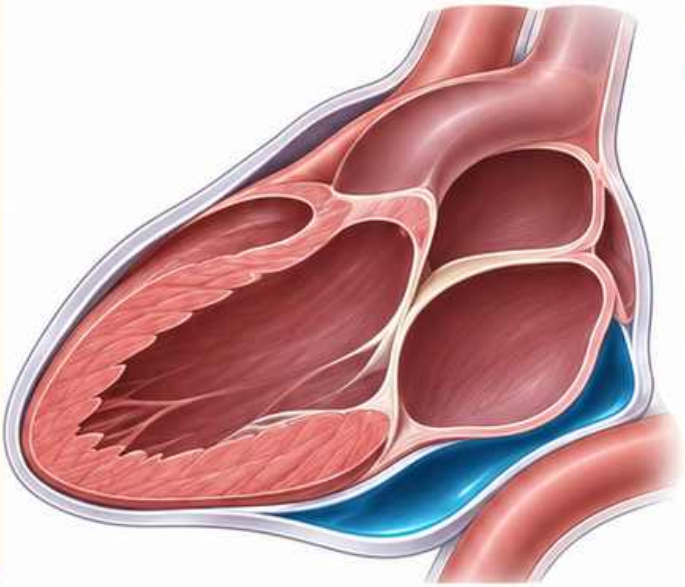

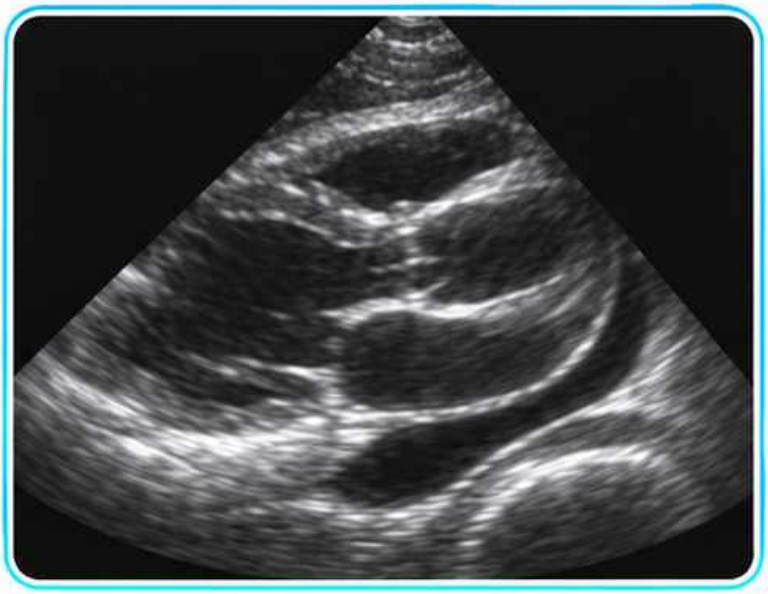

Schemat dydaktyczny

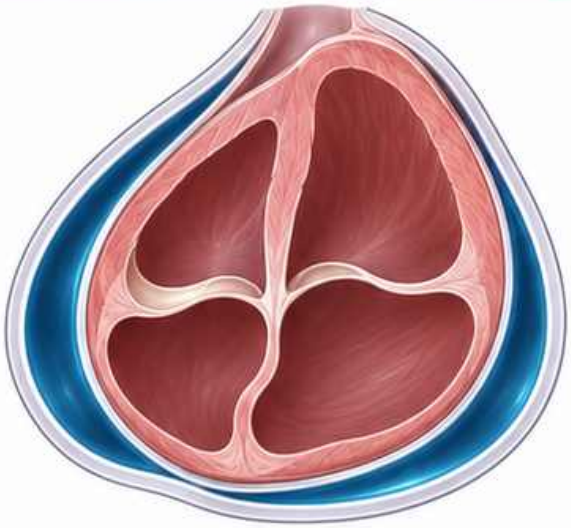



Jeśli to możliwe, potwierdź obraz w innym oknie.

Jakość okien serca

Zapisz, które przekroje były dostępne

Oceń, czy granice jam są widoczne i czy przekrój nie jest skośny.

Wymień cechy, których nie można ocenić wiarygodnie.





Schemat dydaktyczny

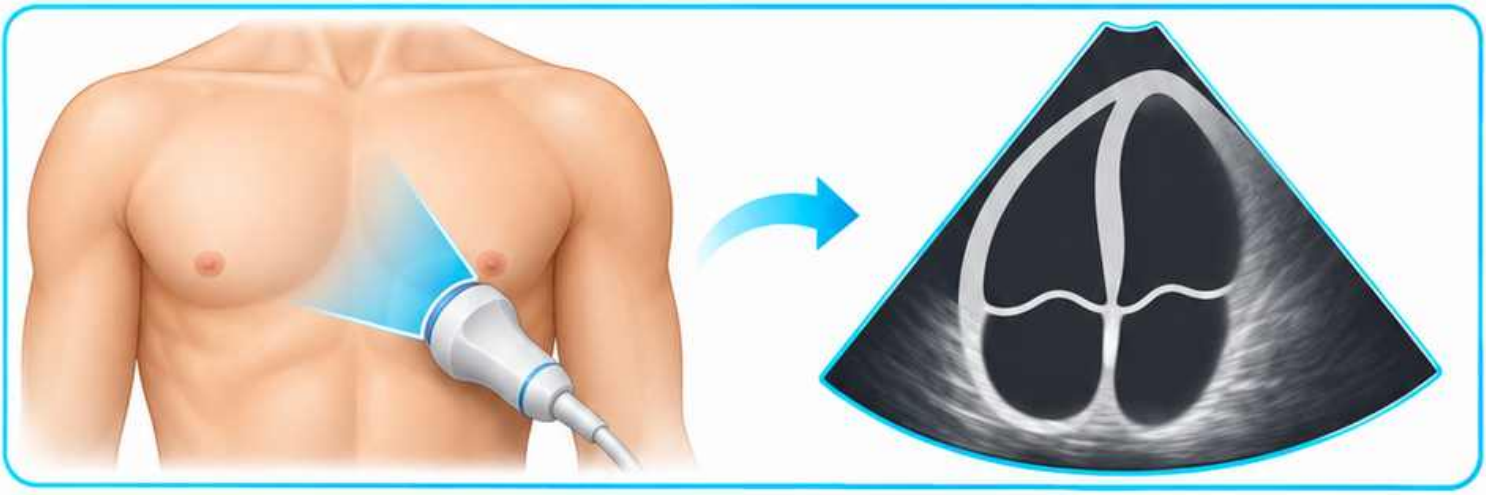

Żyła główna dolna

Ustal przebieg przed oceną zmienności

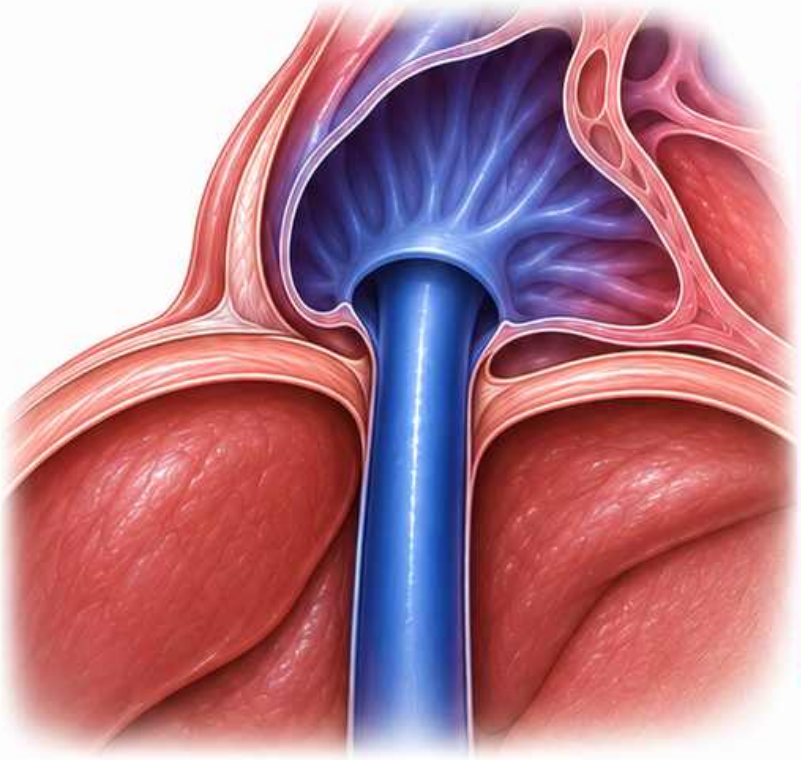



Schemat dydaktyczny

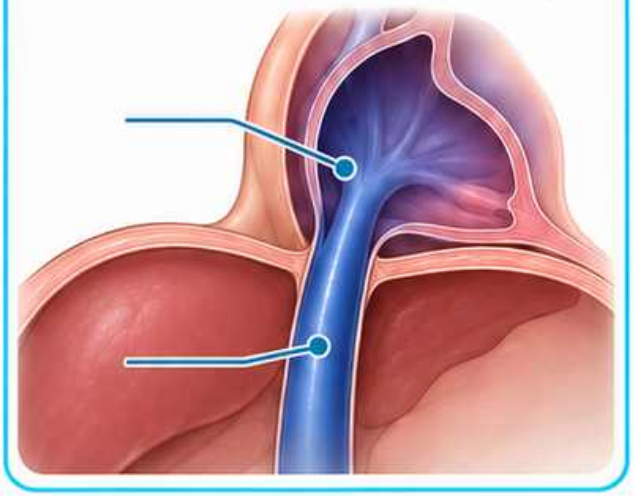

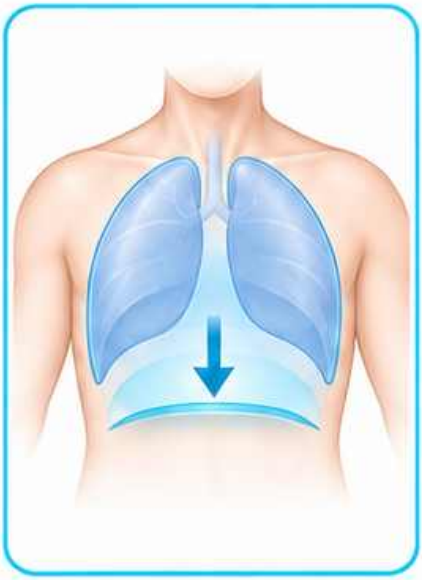

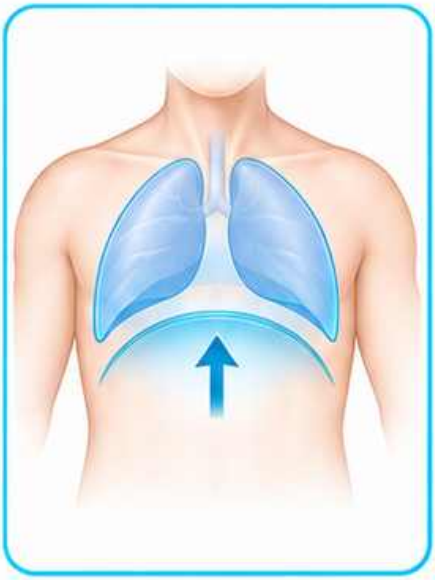

Prześledź połączenie żyły głównej dolnej z prawym przedsionkiem. Oceń zmienność z uwzględnieniem oddechu i wentylacji. Sam pomiar nie wystarcza do oceny stanu nawodnienia.

Zachyłek wątrobowo-nerkowy

Przejrzyj granicę między wątrobą a prawą nerką

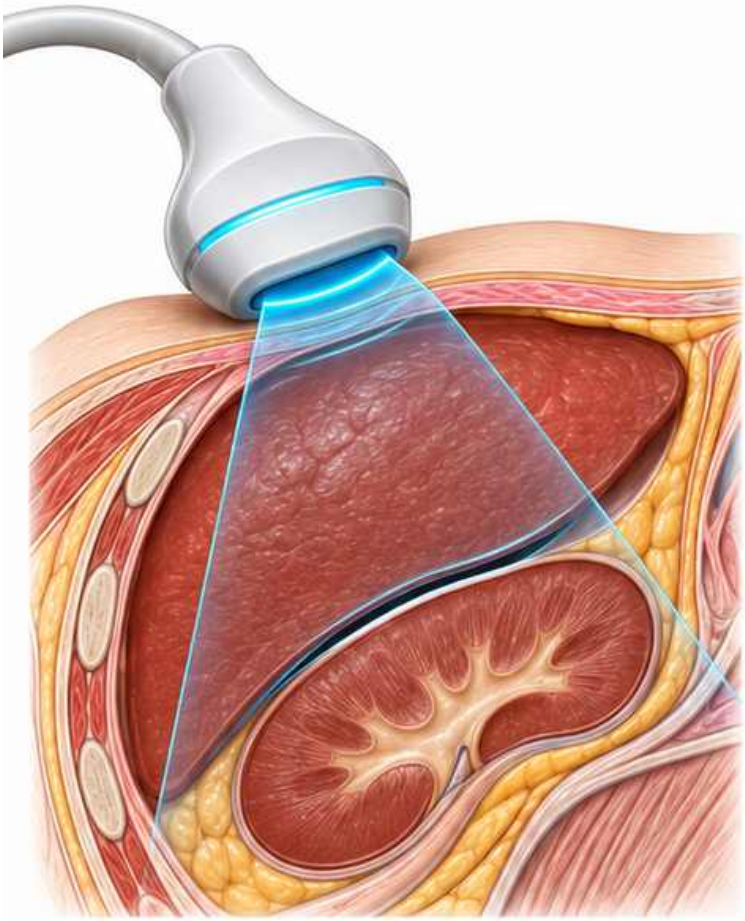

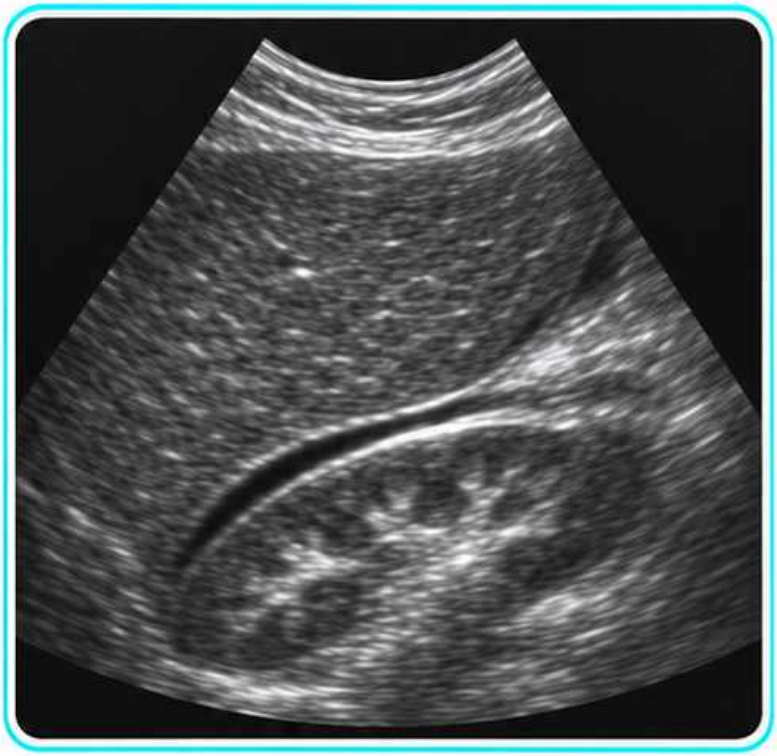

Schemat dydaktyczny

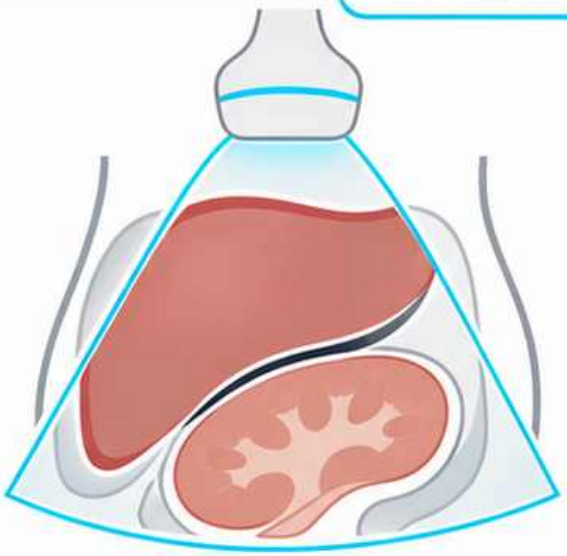

Rozpoznaj obie struktury w tym samym obrazie.

Przeskanuj widoczne granice i udokumentuj ograniczenia.

Okno śledzionowo-nerkowe

Obejrzyj okolicę śledziony, nerki i przepony

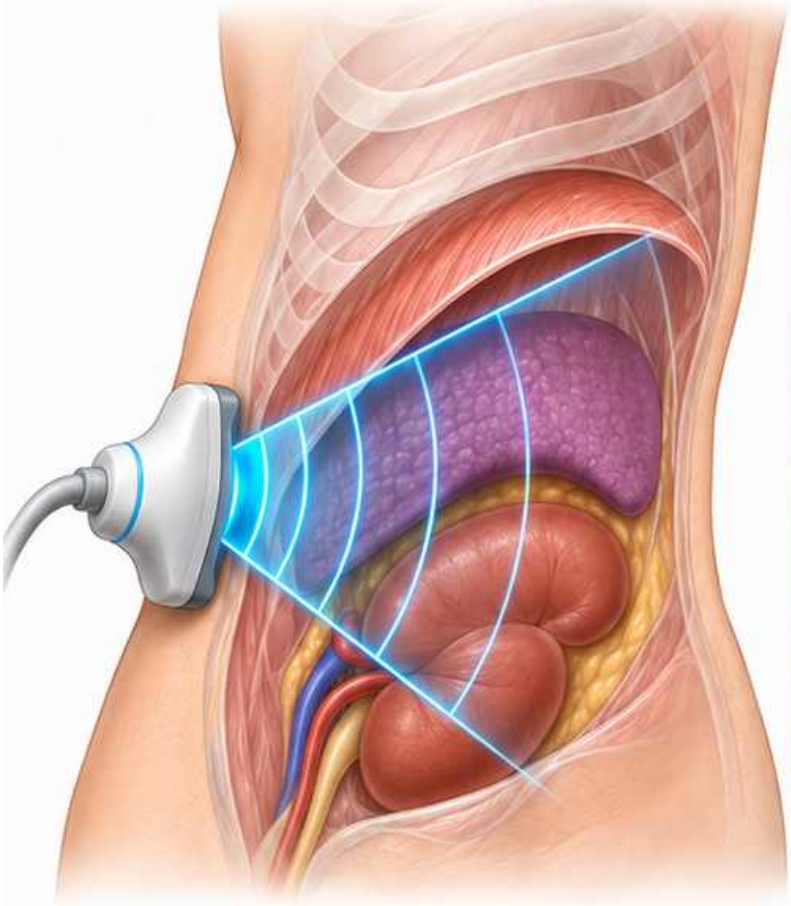



Ustal ich wzajemne położenie.

Schemat dydaktyczny

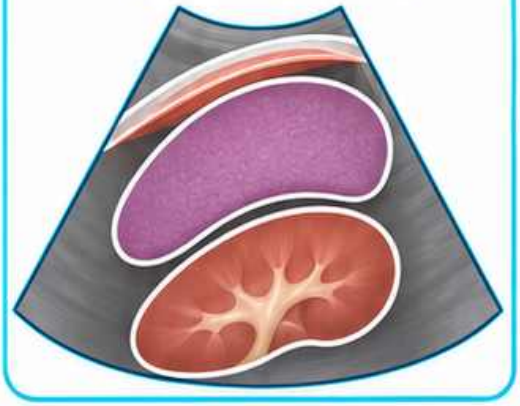

Sprawdź także okolice nad śledzioną w granicach dostępnego obrazu.

Zachyłki miednicy

Wykorzystaj pęcherz jako punkt orientacyjny

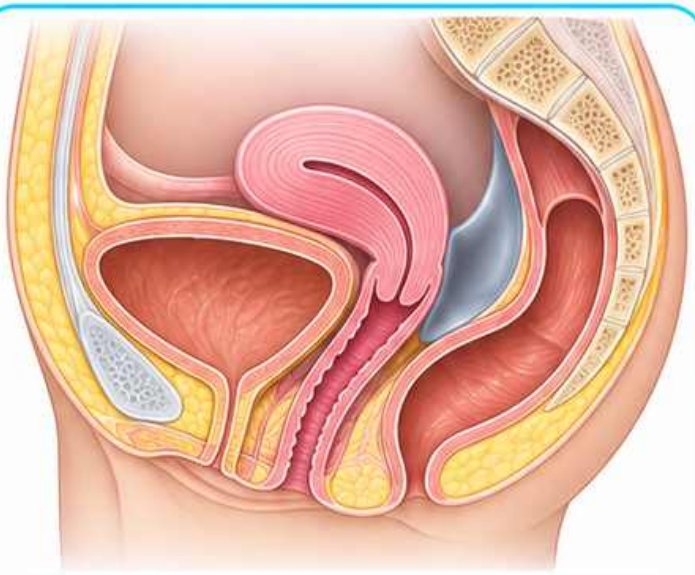

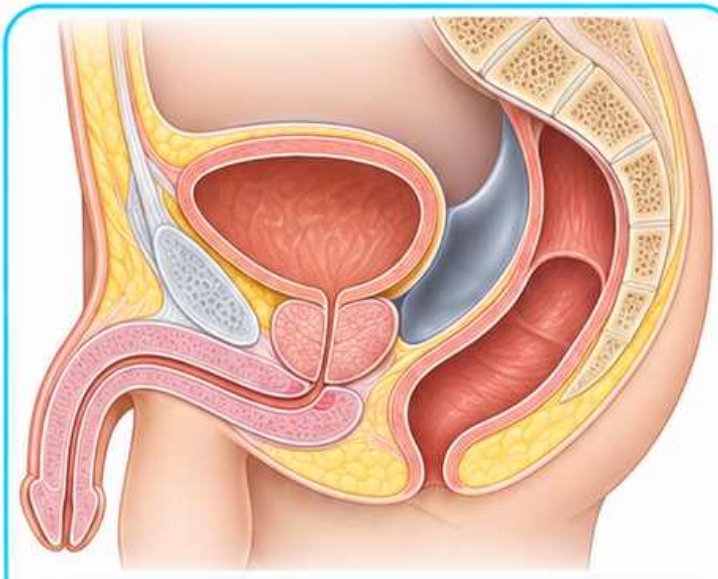

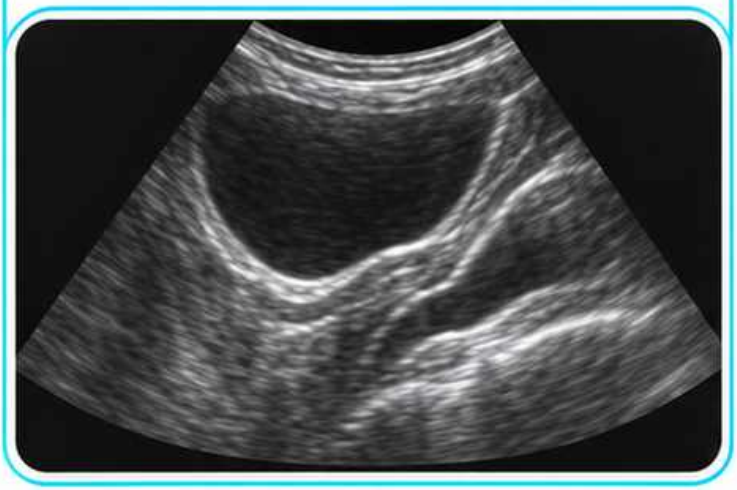



W typowej miednicy żeńskiej oceń przestrzeń za macicą, a w męskiej przestrzeń między pęcherzem a odbytnicą.



Schemat dydaktyczny

Porównaj przekrój podłużny z poprzecznym.

Aorta brzuszna

Potwierdź tożsamość naczynia przed pomiarem



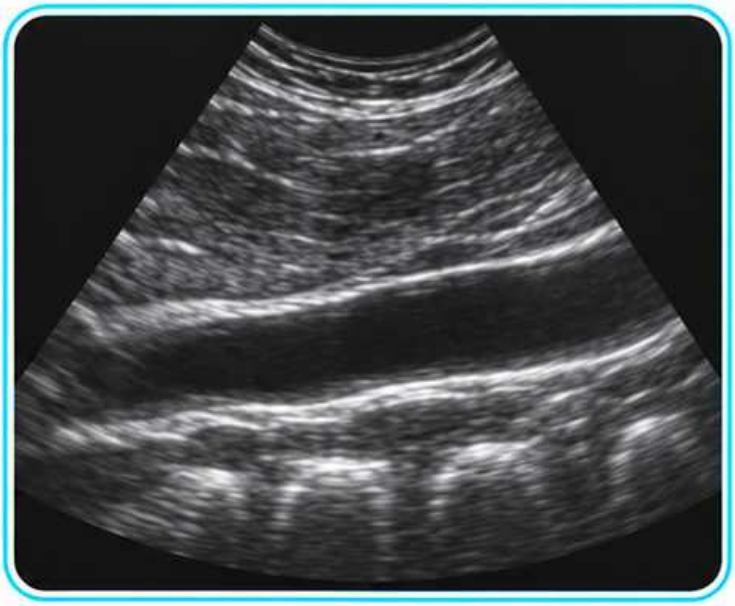

Schemat dydaktyczny

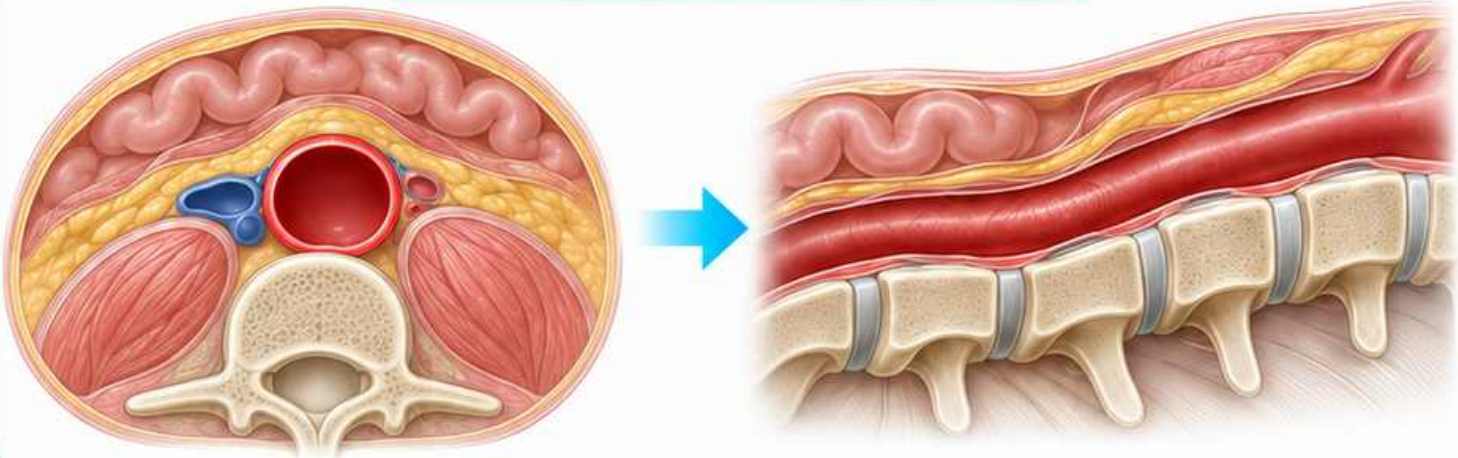



Śledź aortę wzdłuż kręgosłupa i oceń dostępne odcinki.

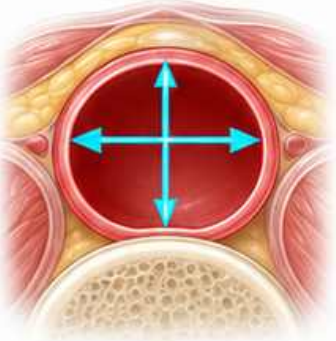

Dokumentuj wymiar prostopadle do osi naczynia zgodnie z protokołem.

Wybrane odcinki żył

Zapisz zakres ograniczonego protokołu

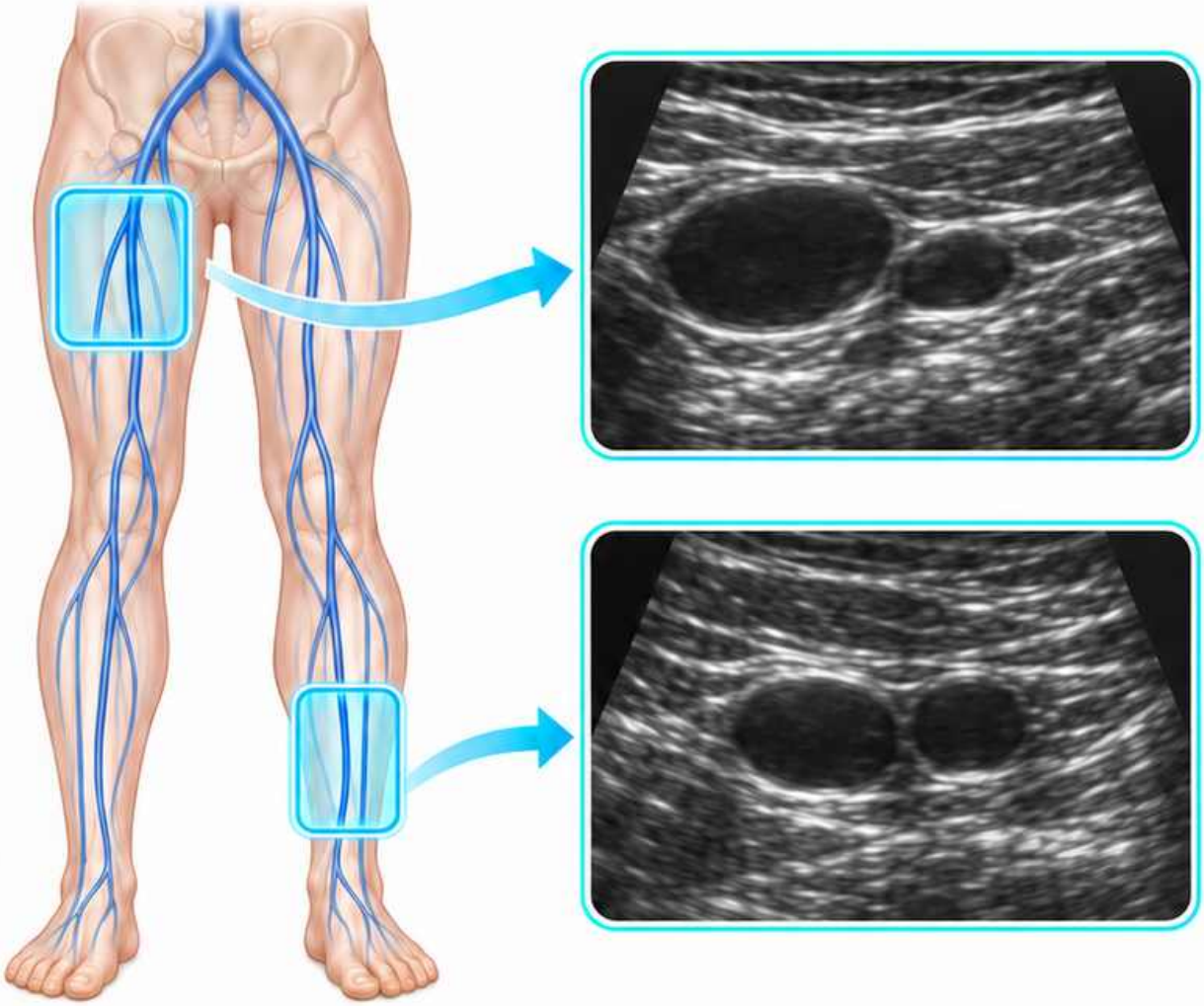

Rozpoznaj odcinek i stronę przed oceną ucisku.

Zapisz odcinki ocenione oraz te, których badanie nie obejmowało.

Schemat dydaktyczny



Ocena pęcherza

Potwierdź widoczność granic w dwóch płaszczyznach

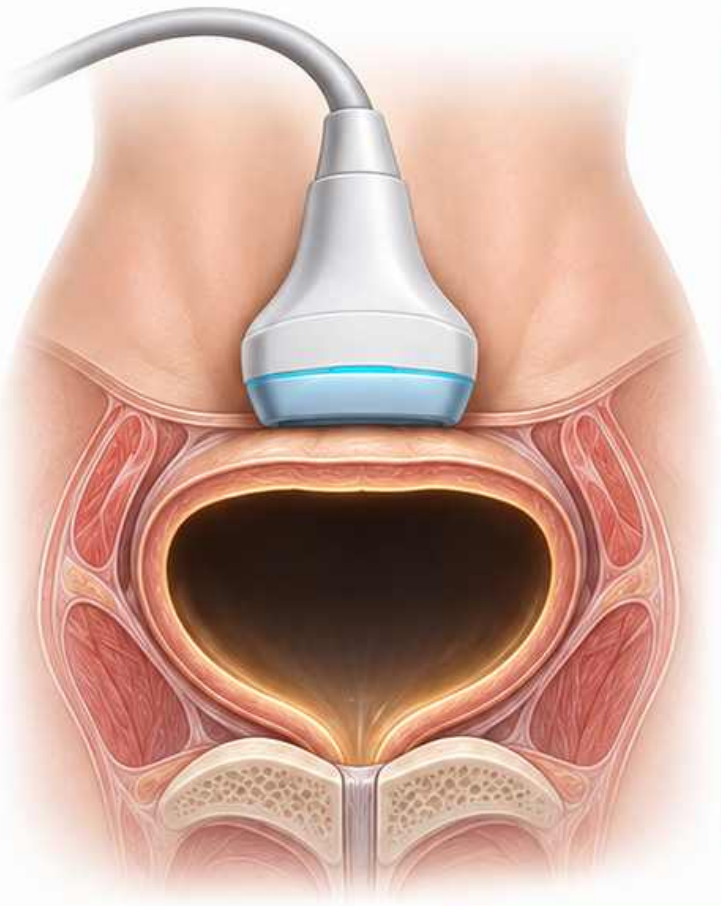

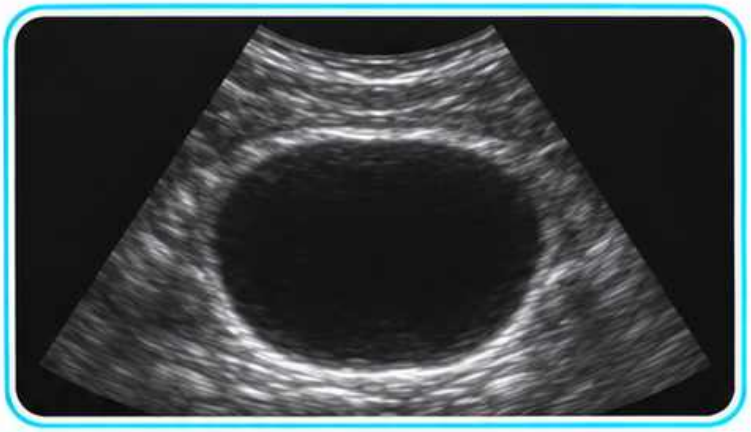

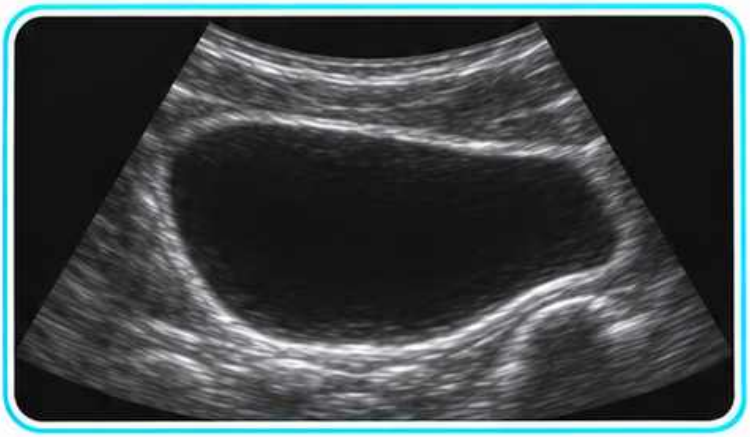

Schemat dydaktyczny

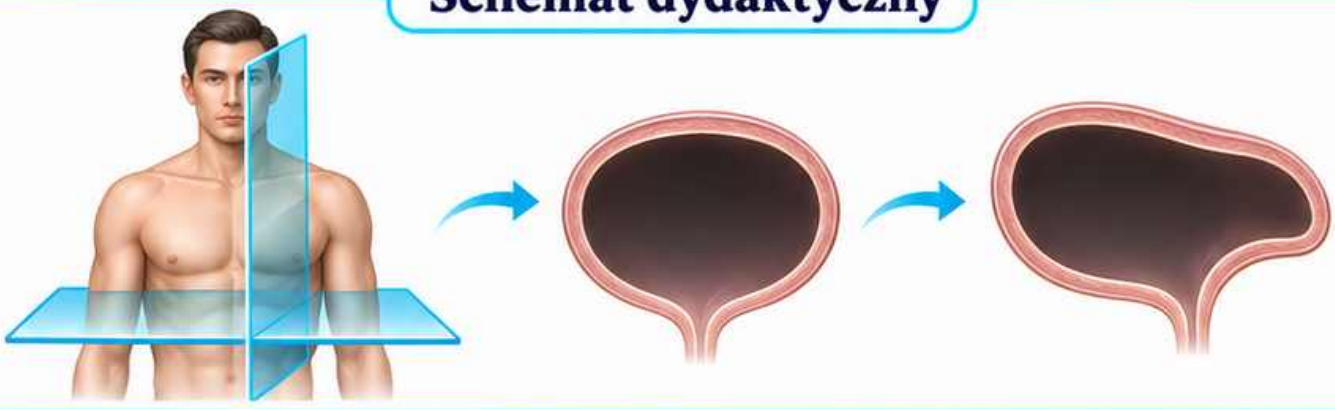



Ustaw głowicę nad spojeniem łonowym i zlokalizuj pęcherz położony za nim.

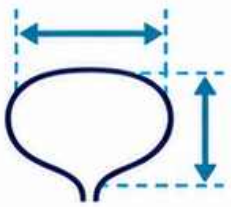

Jeśli szacujesz objętość, użyj pomiarów z obu płaszczyzn zgodnie z protokołem.

Obrazy niejednoznaczne

Powtórz ocenę w innym przekroju, jeśli możliwe



Schemat dydaktyczny

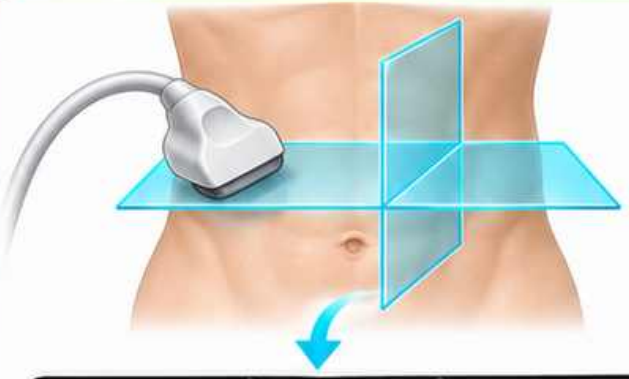

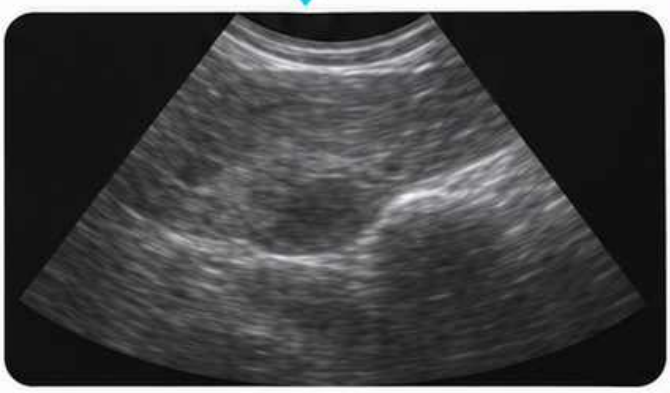







Sprawdź, czy cecha utrzymuje się po zmianie okna lub ustawień.

Zapisz stopień pewności i przyczynę niejednoznaczności.

Badanie ograniczone technicznie

Wymień przeszkodę i obszar bez oceny

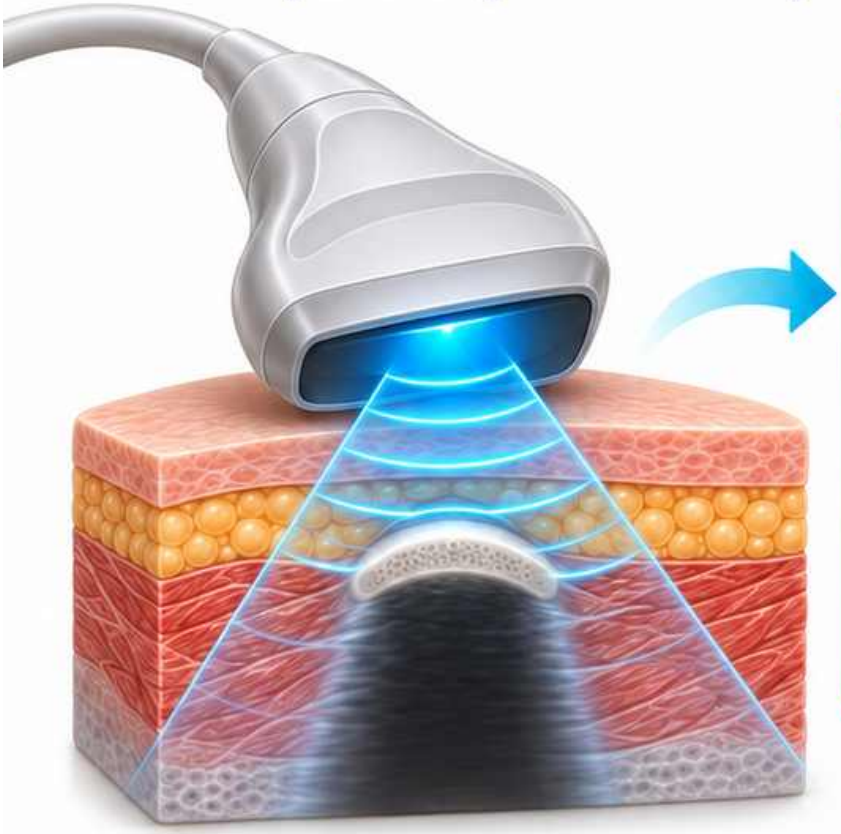

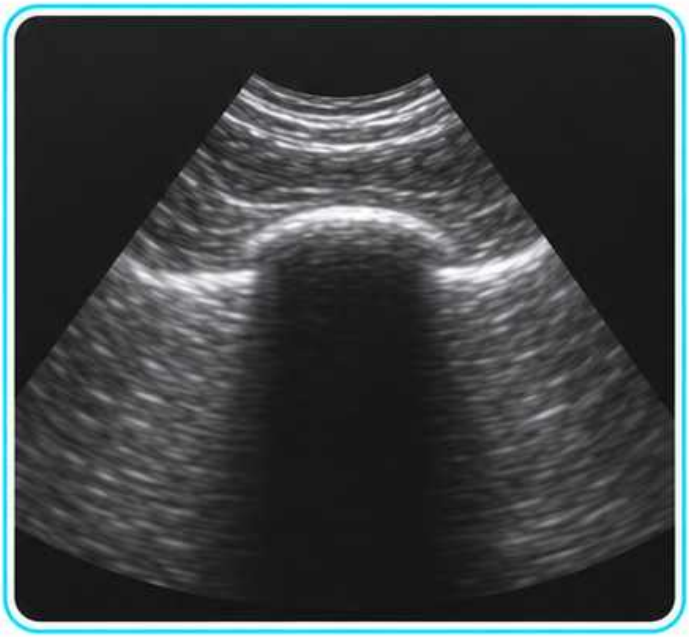

Opisz okna niedostępne lub obrazy o niewystarczającej jakości.
Brak oceny danego obszaru zapisz wprost.

Schemat dydaktyczny



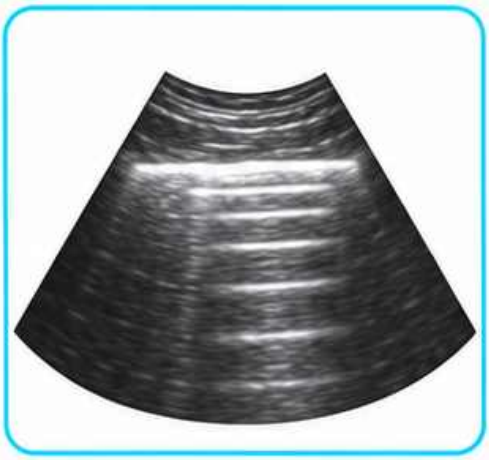



Zapis i opis ukierunkowany

Połącz pytanie, obraz i ograniczenia

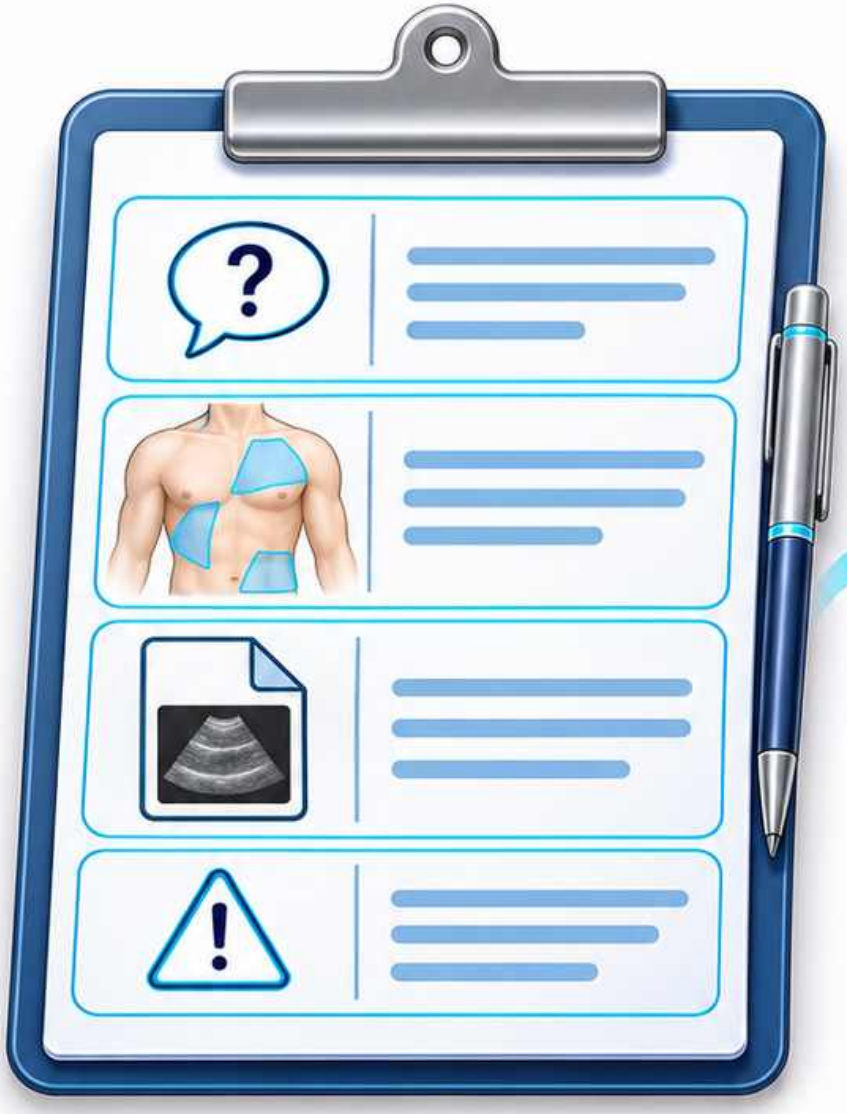

Zapisz pytanie kliniczne, zastosowane okna i ustalenia.

Zachowaj reprezentatywne obrazy oraz odnotuj obszary nieocenione.

Schemat dydaktyczny



Dobór okna do pytania

Wybierz dostęp zgodny z protokołem

Schemat dydaktyczny

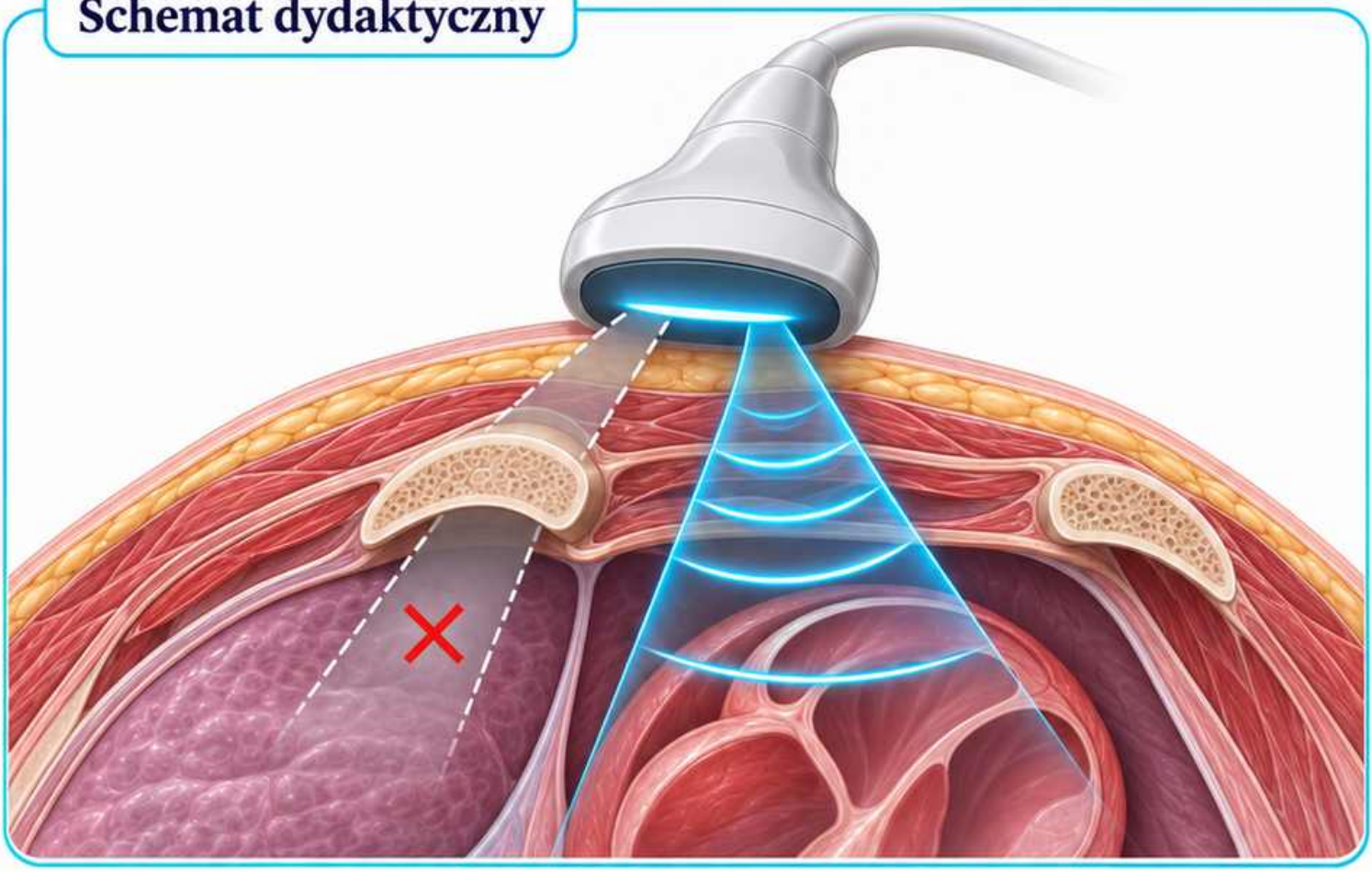

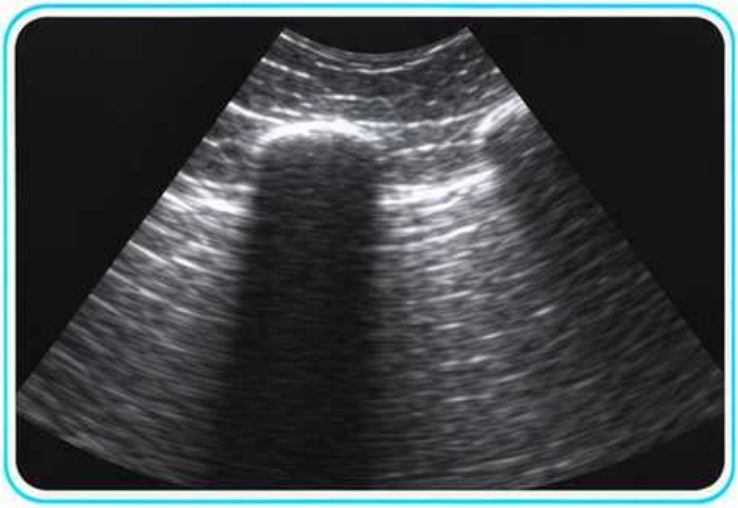



Przed przyłożeniem głowicy określ docelową strukturę.

Zmień okno, jeśli obraz nie odpowiada na pytanie.

Granice wnioskowania

Odpowiadaj w granicach uzyskanego obrazu

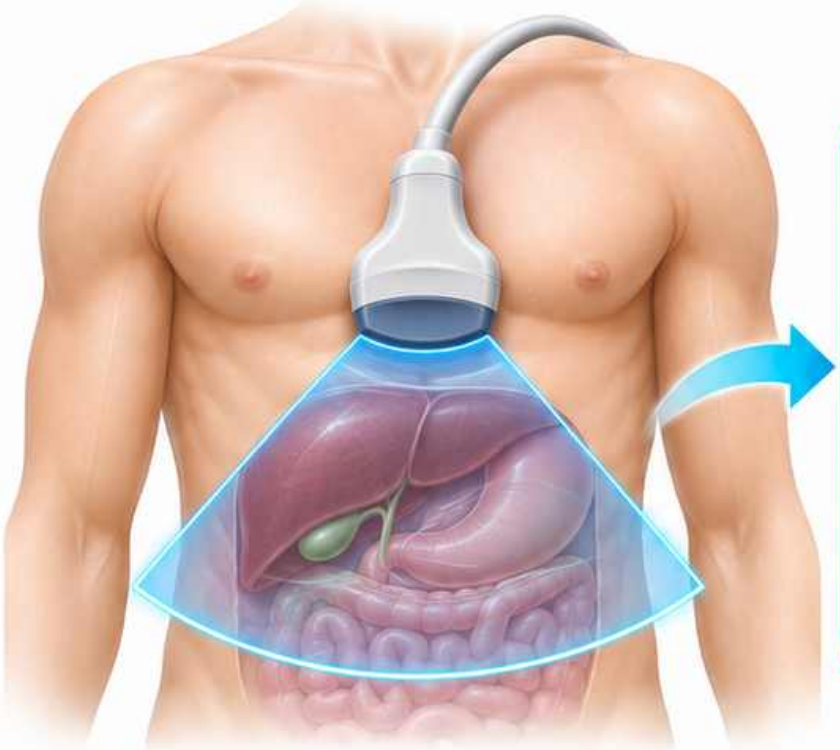



Wniosek dotyczy zakresu wykonanego badania i jakości obrazów.

Jeśli pytanie pozostało otwarte, odnotuj potrzebę dalszej oceny.

Schemat dydaktyczny



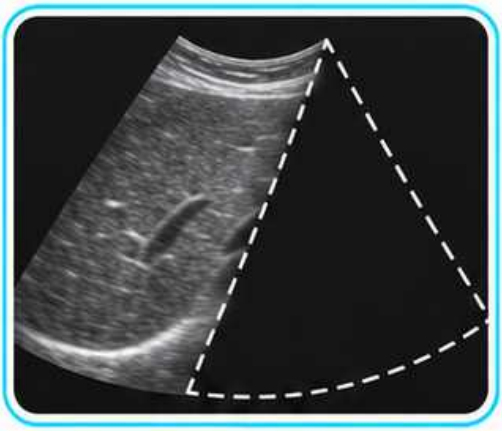



Źródła i zakres materiału



EFSUMB • Podstawy fizyczne, ustawienia i POCUS

AIUM • Parametry badań i dokumentacja

PTU • Nerki i drogi moczowe

PTGiP i ISUOG • Ultrasonografia w ciąży

ACR • Terminologia zmian ogniskowych

Materiał edukacyjny do nauki i powtórek.
Korzystaj z niego podczas szkolenia pod nadzorem.

Ilustracje i obrazy USG w atlasie są schematami dydaktycznymi.