Przewodnik po typowych zmianach i błędach w USG



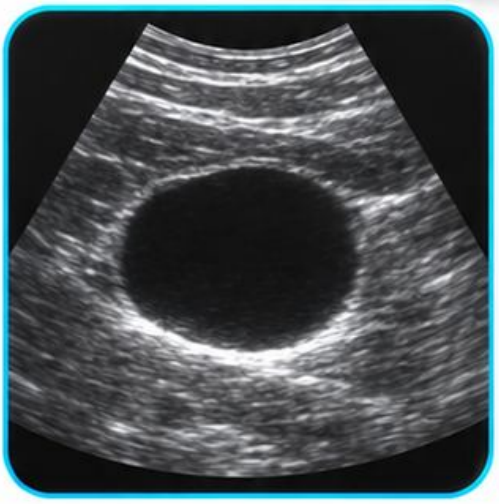



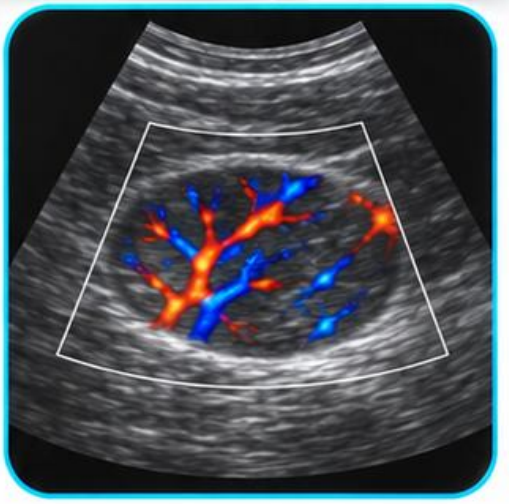

16 porównań obrazów i krótkie listy kontrolne

Torbiel nerki a poszerzony układ kielichowo-miedniczkowy

Czy przestrzenie płynowe łączą się w zatoce nerki?

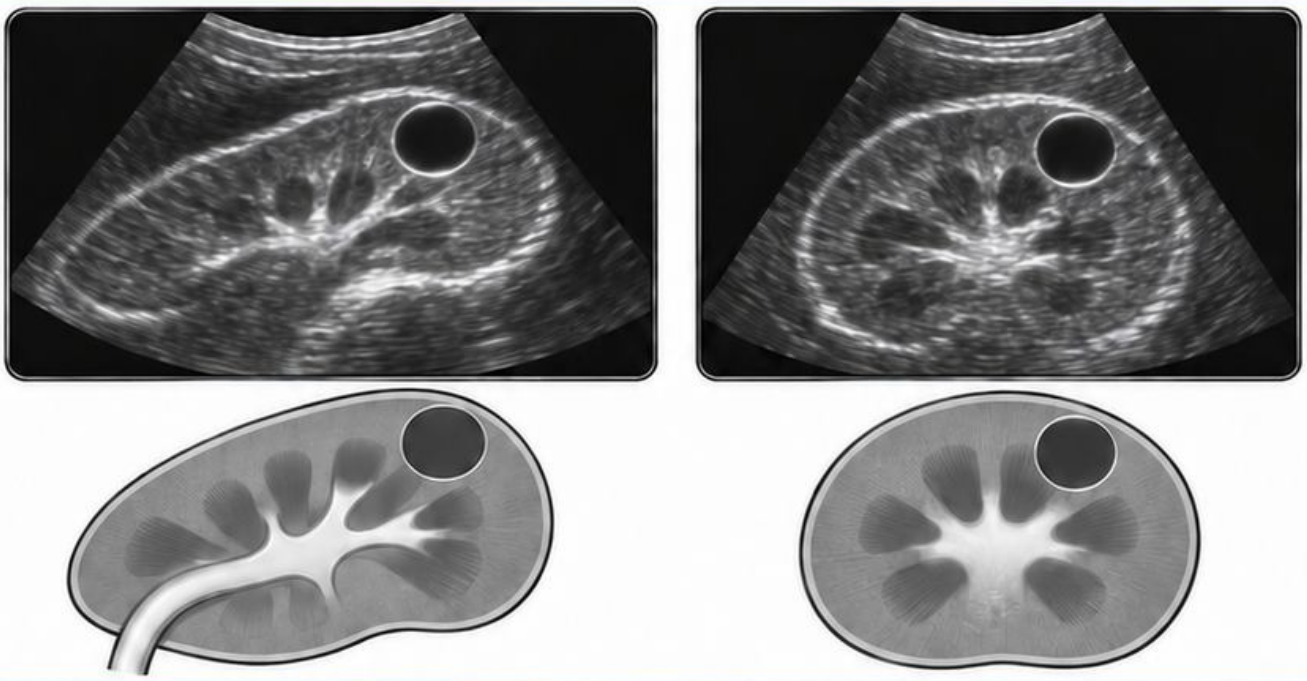

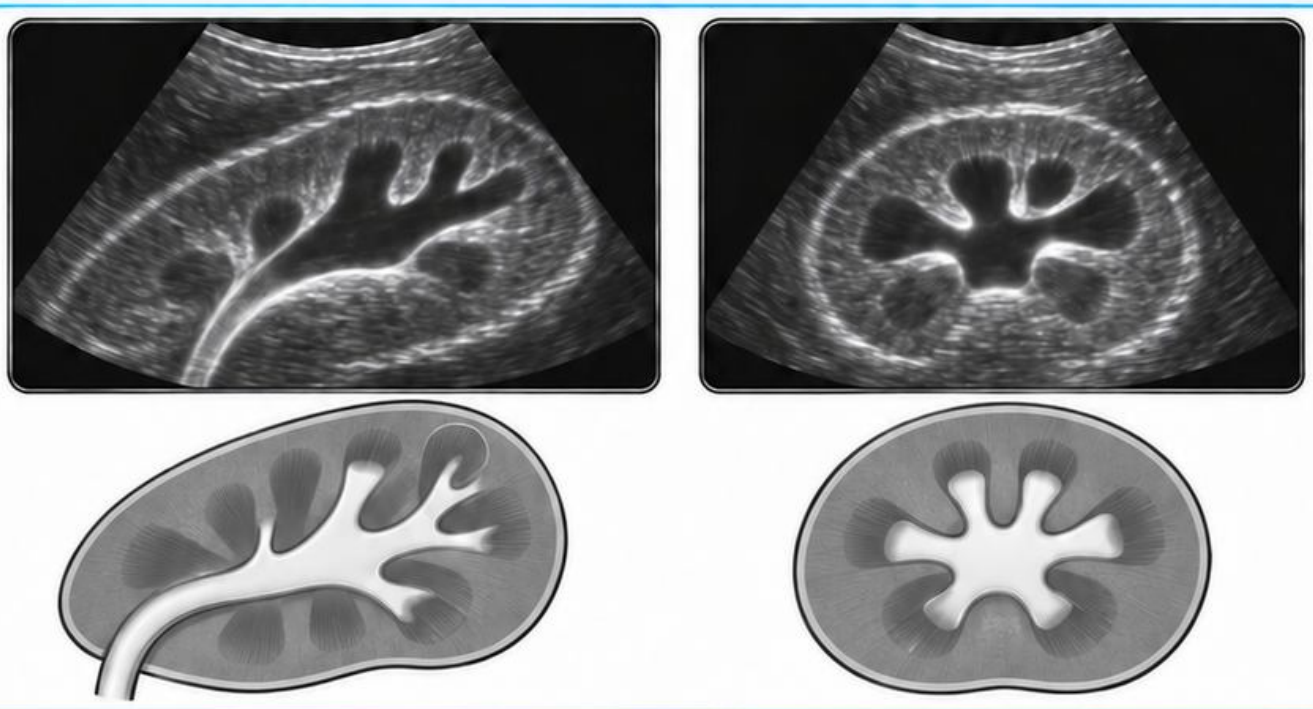

- [ ] Prześledź ich przebieg w dwóch płaszczyznach.
- [ ] Opisz ciągłość i położenie względem zatoki.

Schemat dydaktyczny

Torbiel wątroby a przekrój naczynia

Czy okrągła przestrzeń przechodzi w strukturę rurową?

☐ Obróć głowicę. Sprawdź ciągłość i sygnał przepływu przy odpowiednich ustawieniach.

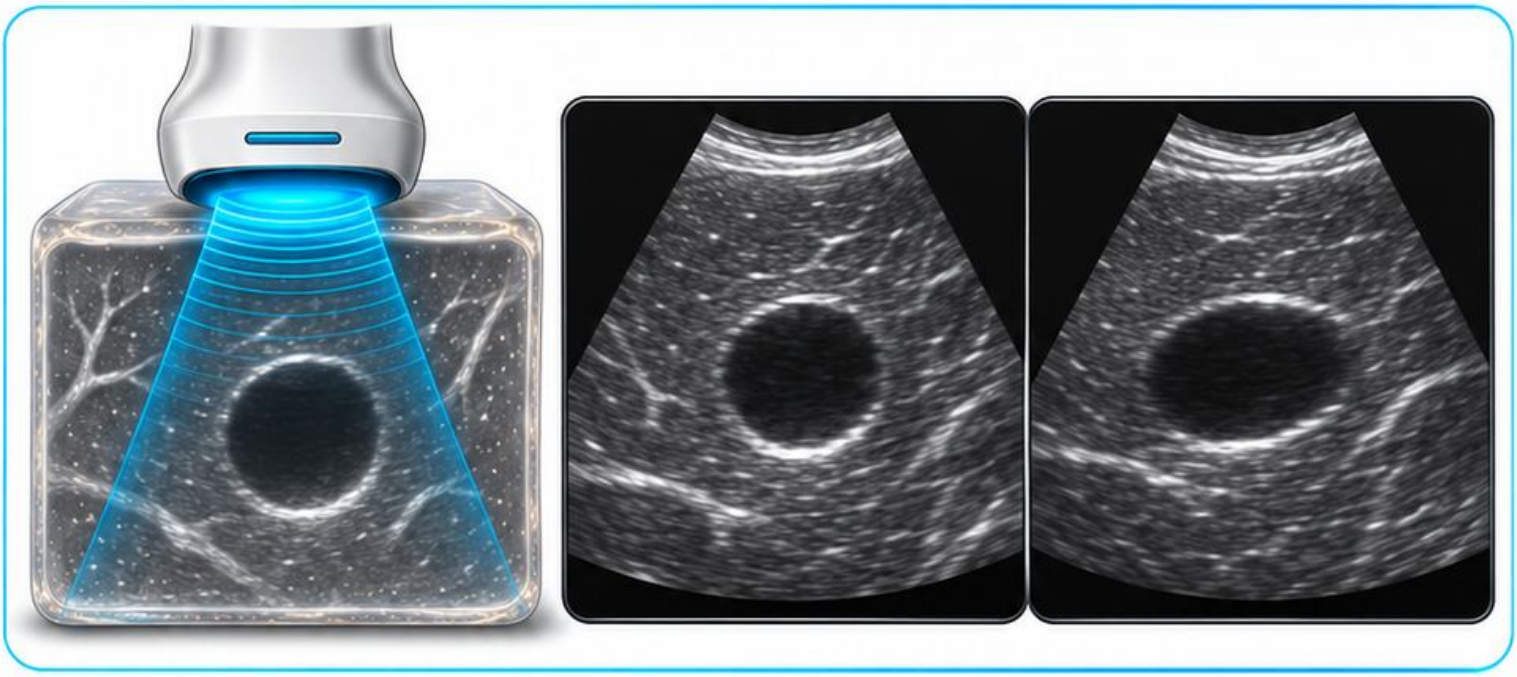

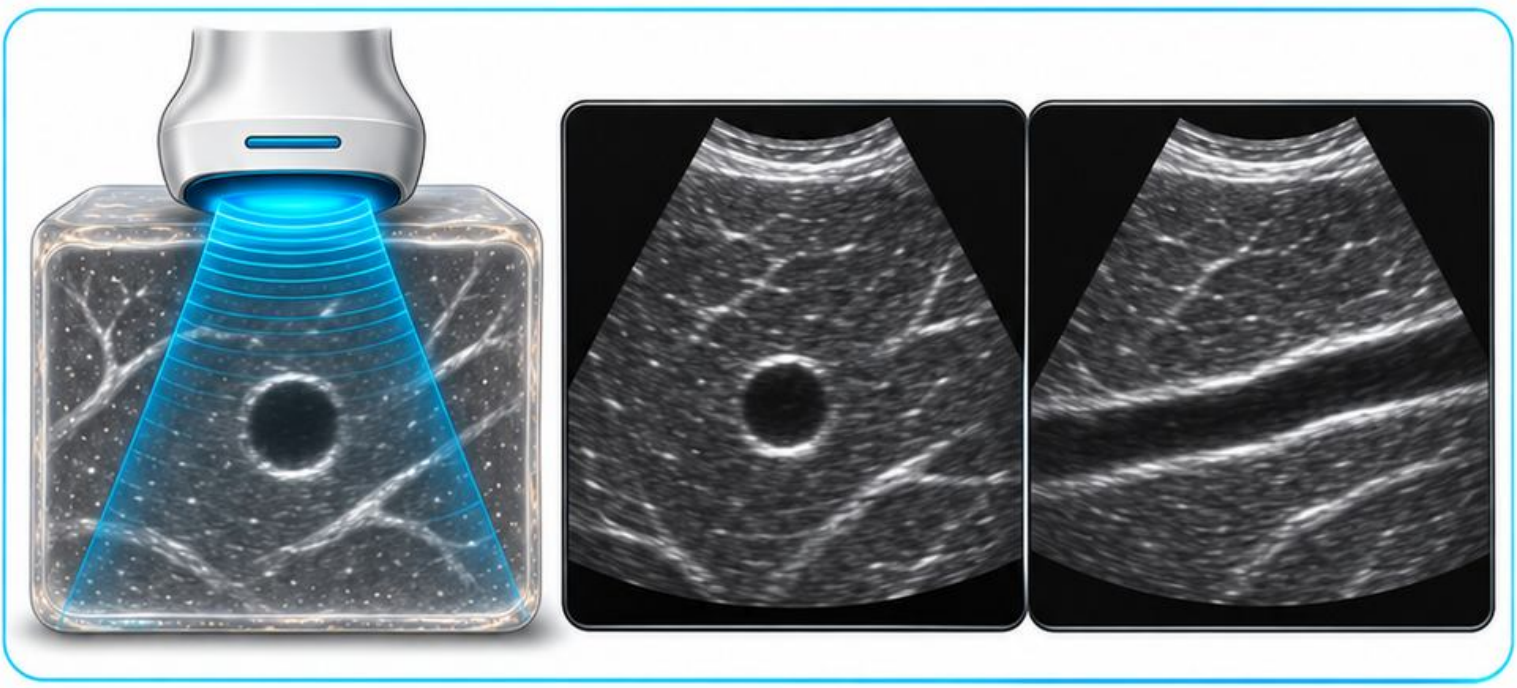

Schemat dydaktyczny

Torbiel piersi a guzek hipoechogeniczny

- [ ] Oceń ścianę, echa wewnętrzne i cechy tylne.
- [ ] Porównaj obraz w dwóch płaszczyznach. Opisz każdą cechę osobno.

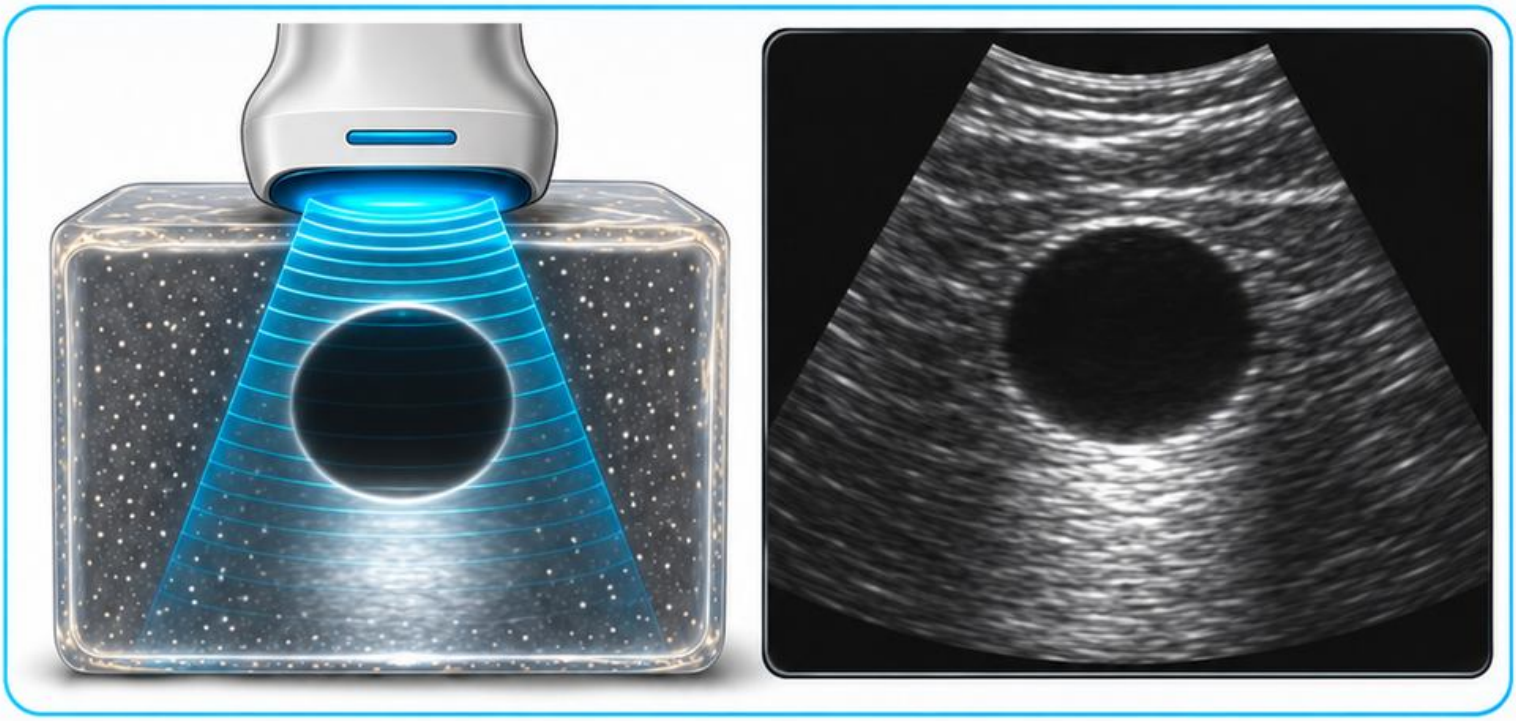

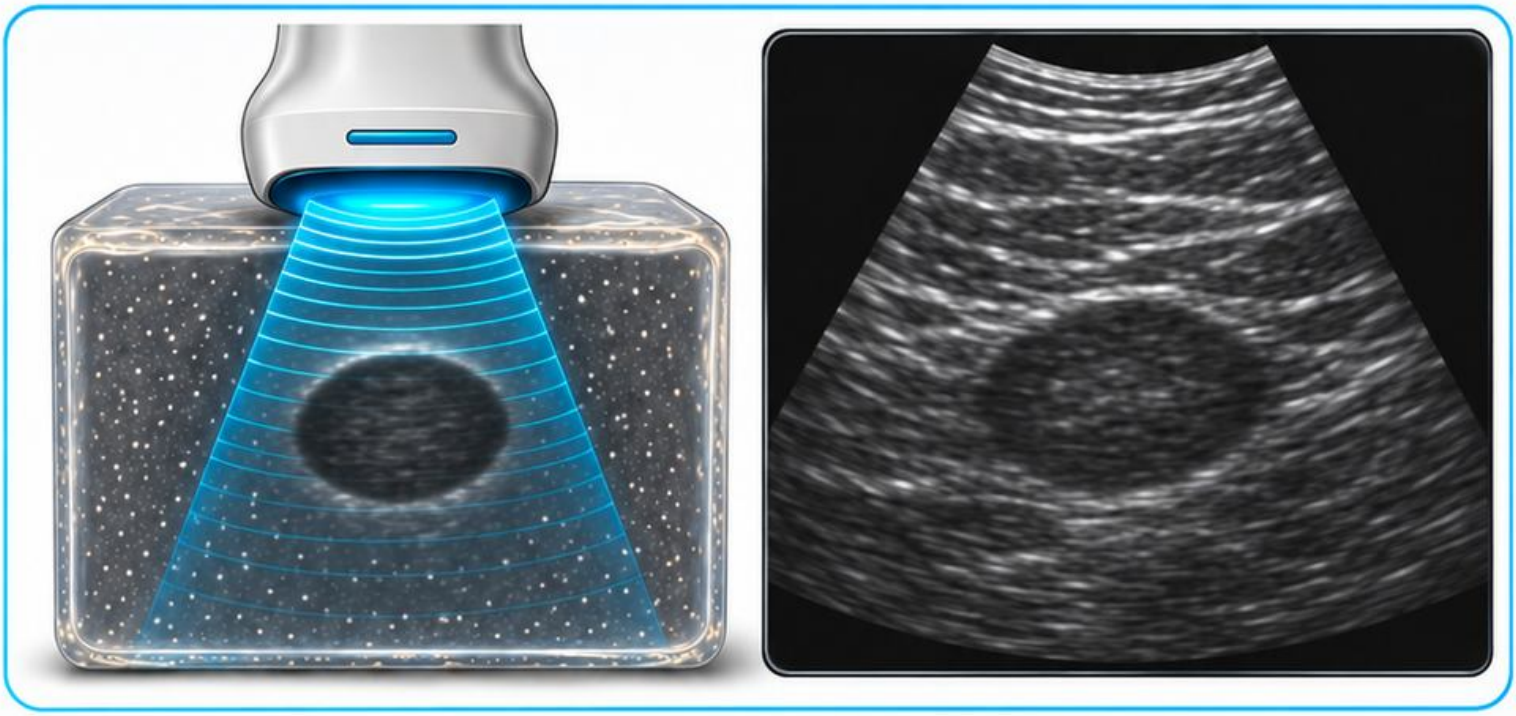

Schemat dydaktyczny

Echa w torbieli a część lita

Czy widoczne echa zmieniają położenie lub układ?



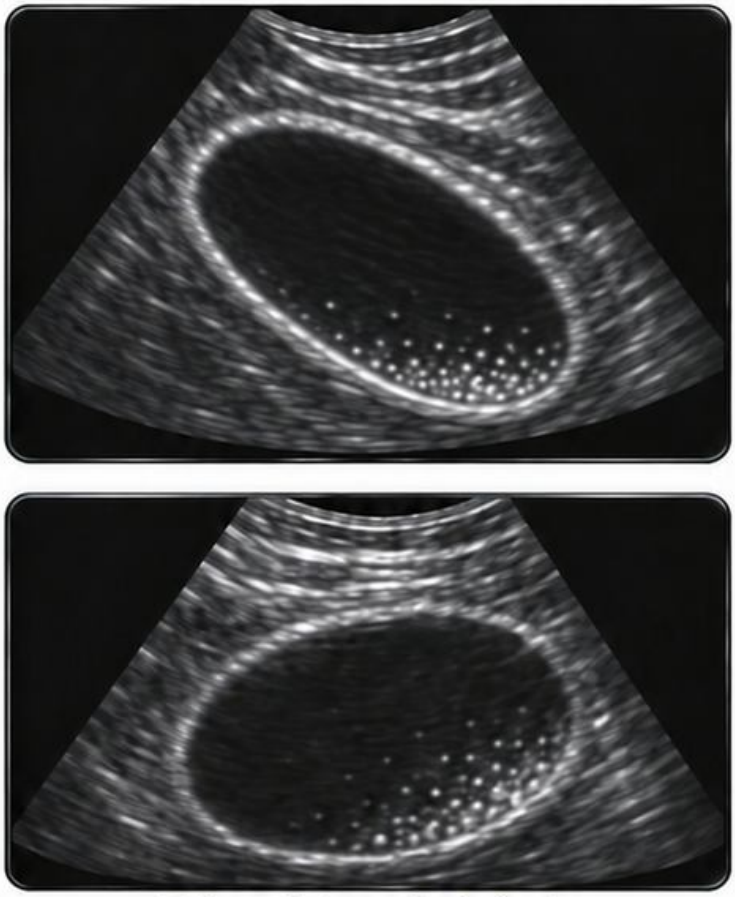

Echa zależne od ułożenia

Porównaj przekroje i oceń przepływ w obrębie podejrzanej części.



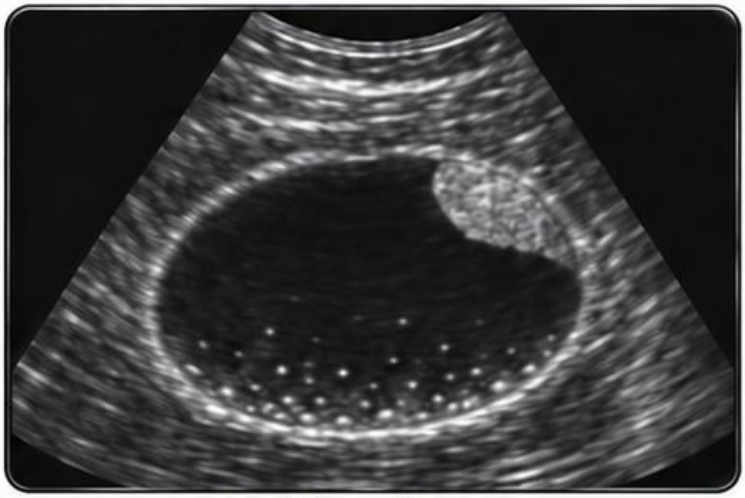

Część przyścienna

Schemat dydaktyczny

Przegroda a artefakt w torbieli

- [ ] Czy linia utrzymuje się w sąsiednich przekrojach?
- [ ] Sprawdź położenie linii i miejsca, w których dochodzi do ściany.

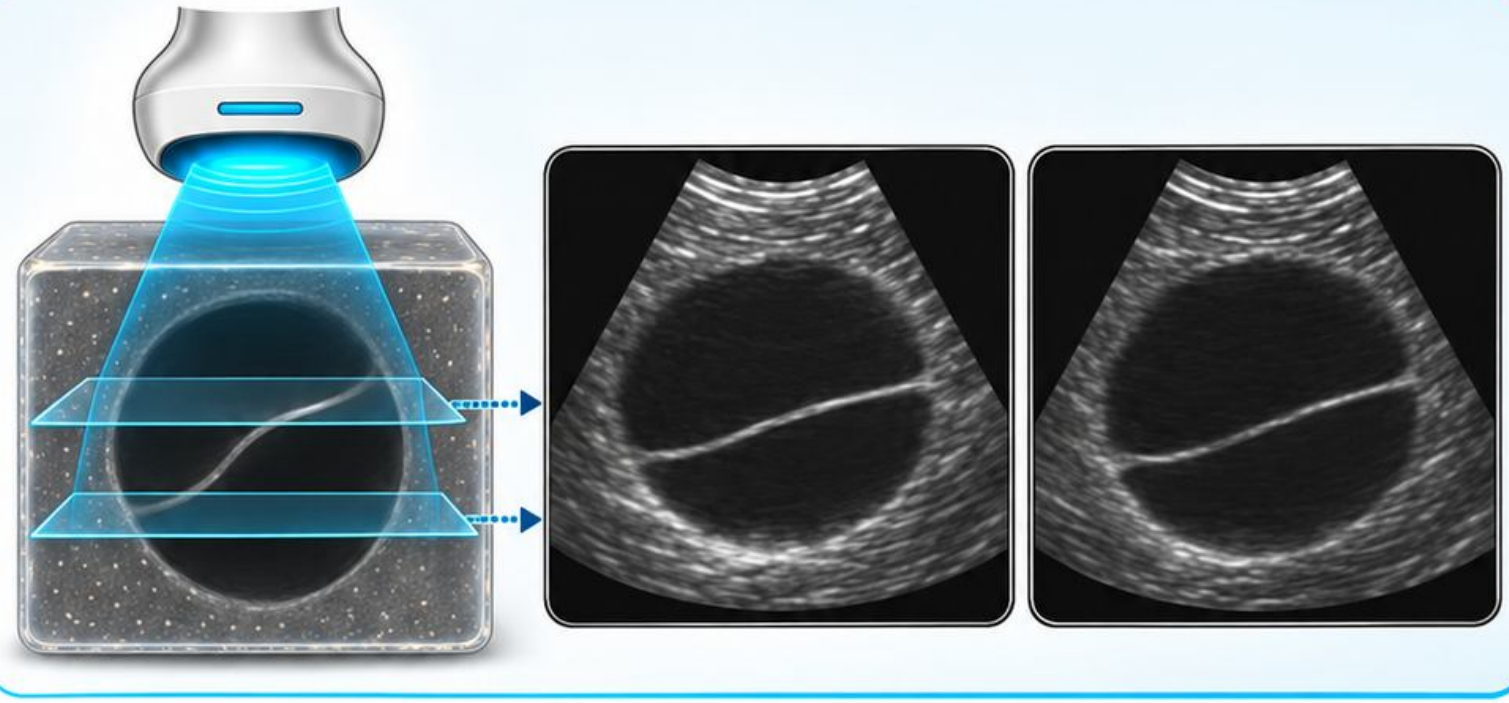

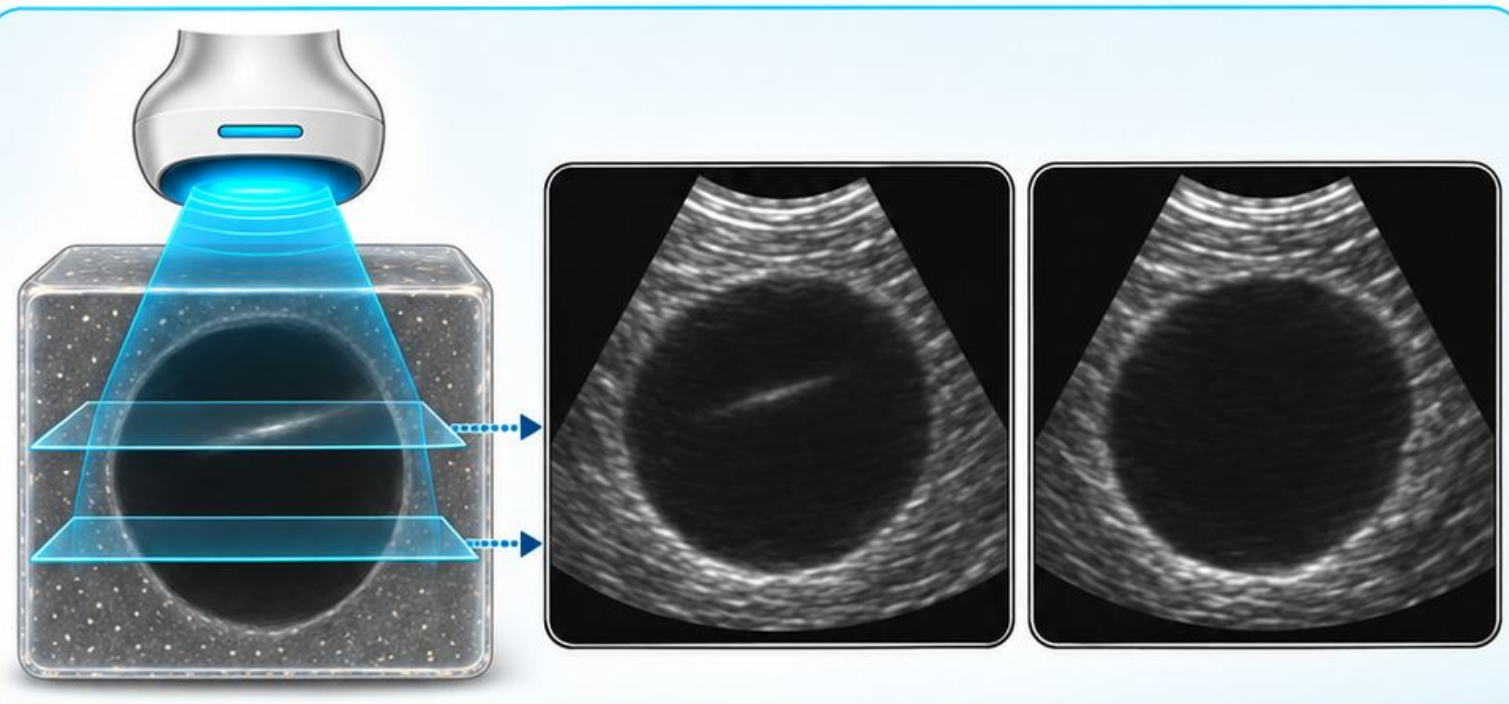

Schemat dydaktyczny

Szlam żółciowy a zmiana przyścienna

- [ ] Czy obraz zmienia się po zmianie ułożenia?
- [ ] Sprawdź ruchomość i związek ze ścianą. Odnotuj niepewną ocenę.

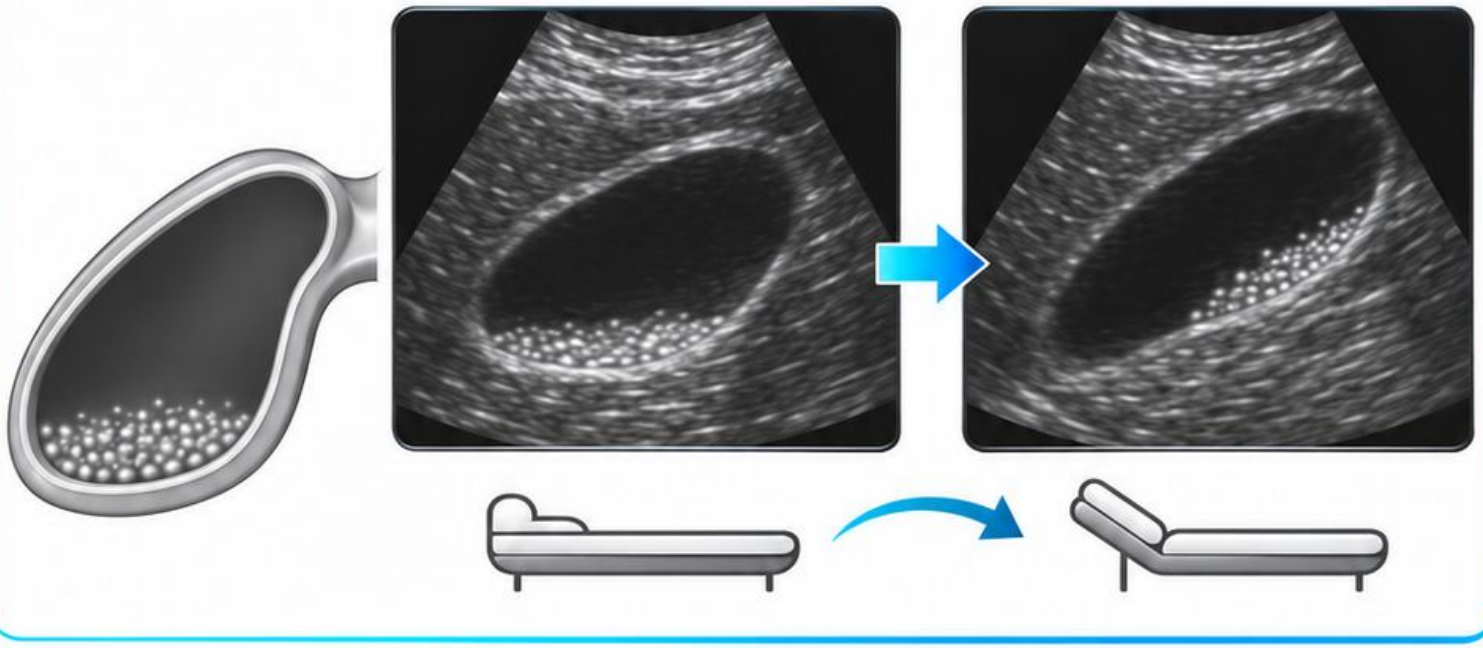

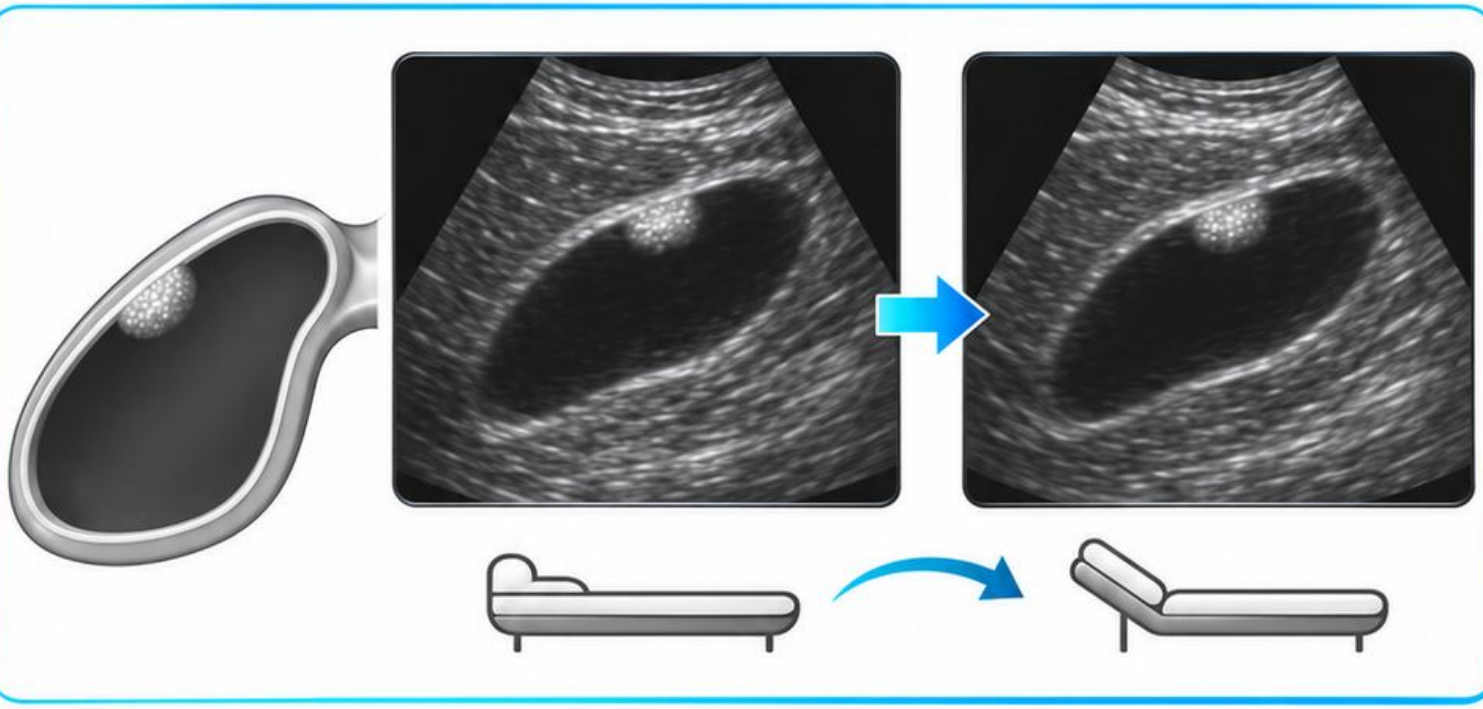

Schemat dydaktyczny

Złóg a gaz

- [ ] **Porównaj kształt i zawartość cienia.**



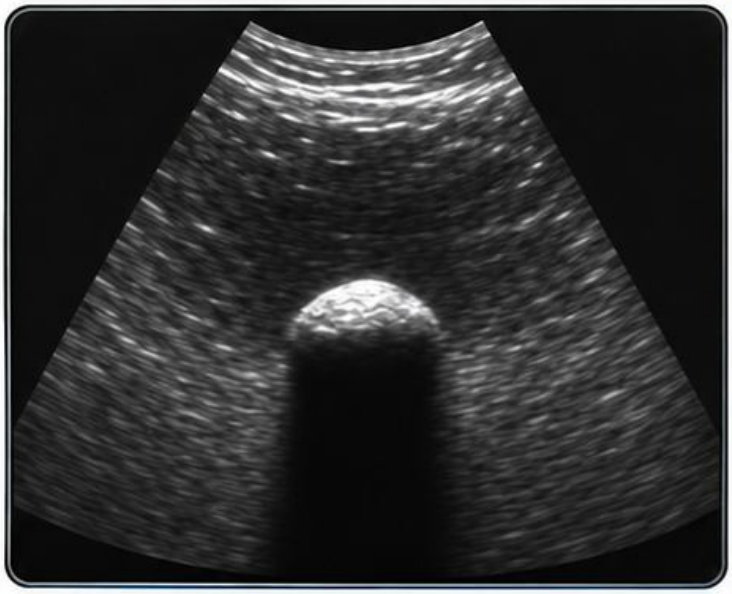

- [ ] **Zmień okno. Oceń stabilność jasnego reflektora i echa w cieniu.**



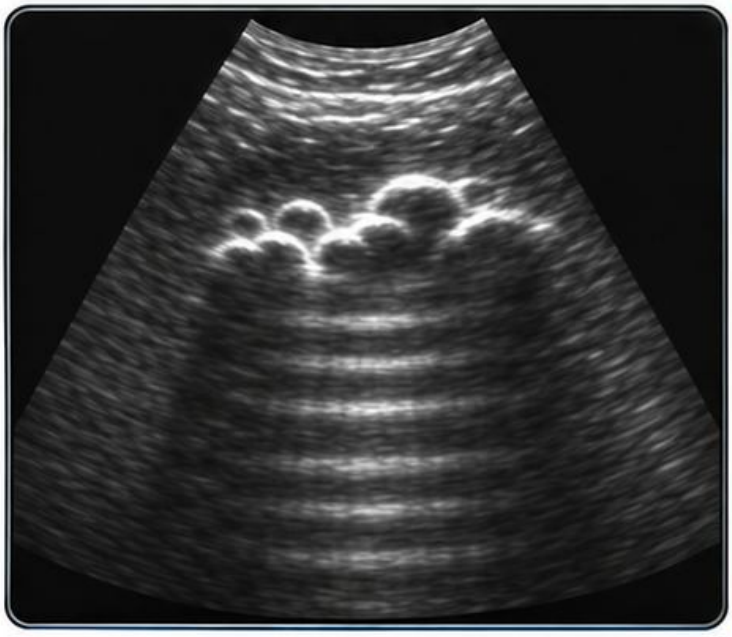

Schemat dydaktyczny

Wolny płyn a pętla jelita

Prześledź granice ciemnej przestrzeni.

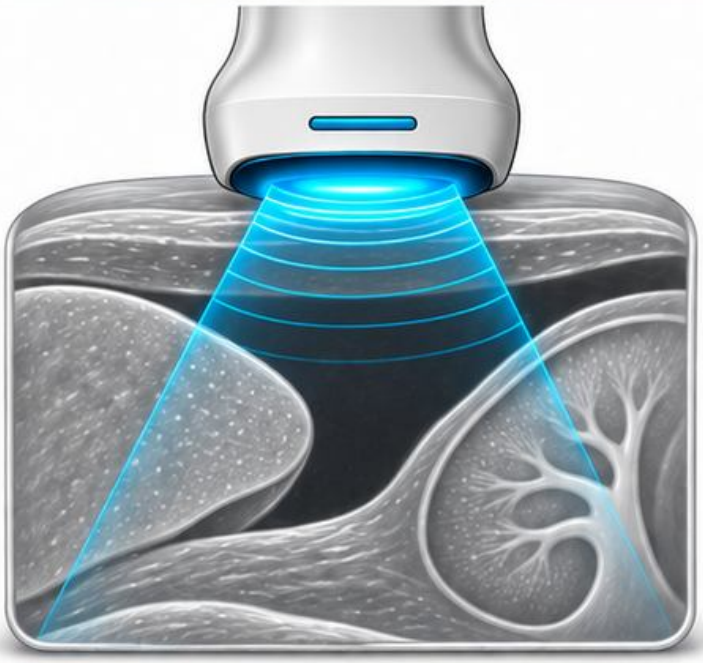

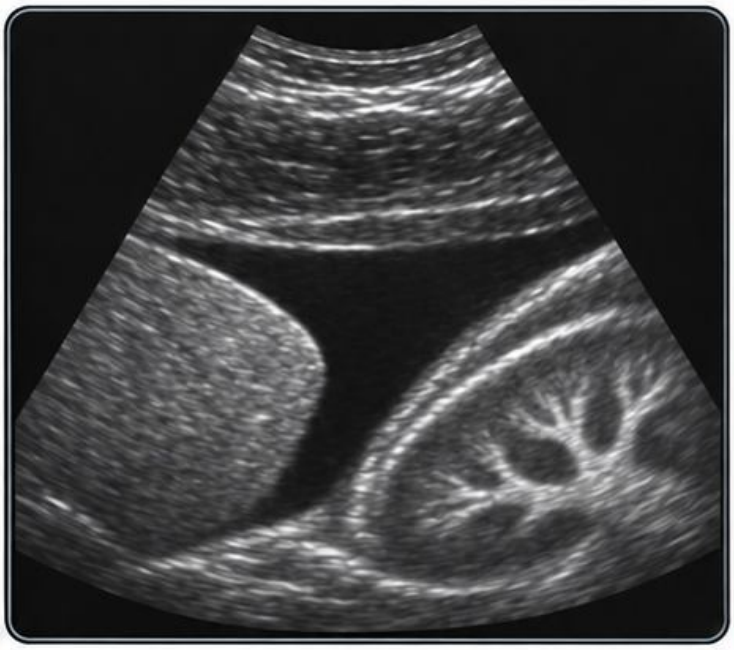

Sprawdź w drugim przekroju, czy widać ścianę pętli i ruch treści.

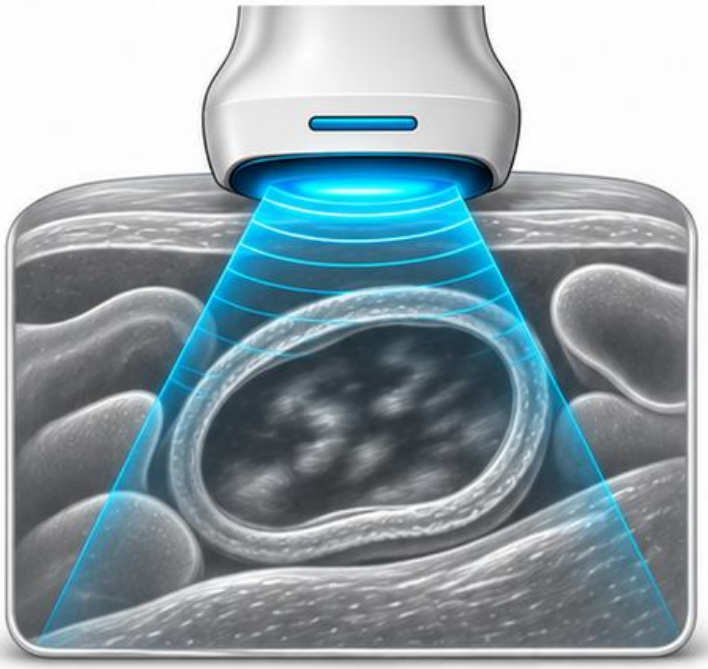

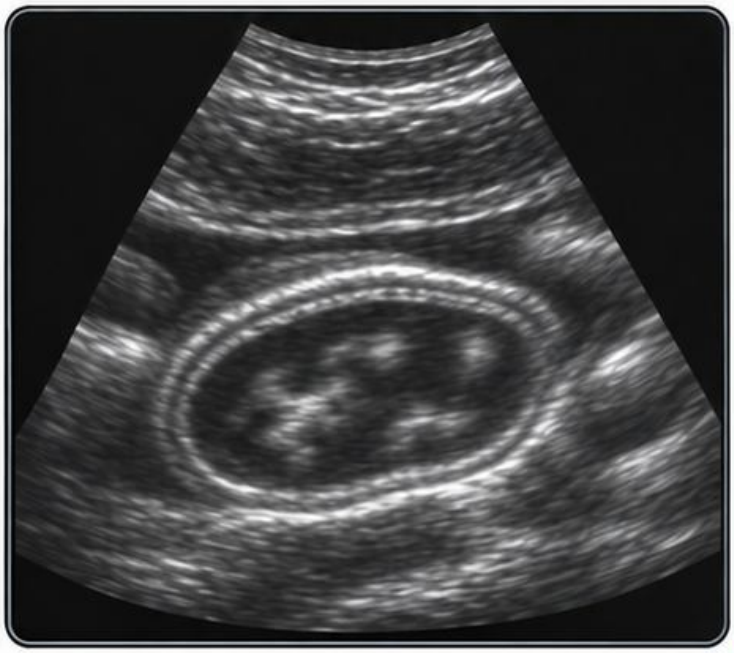

Schemat dydaktyczny

Guzek tarczycy a niejednorodny miąższ

- [ ] Czy da się wyodrębnić zmianę w dwóch płaszczyznach?
- [ ] Porównaj z otoczeniem. Opisz brzegi i położenie, jeśli są czytelne.

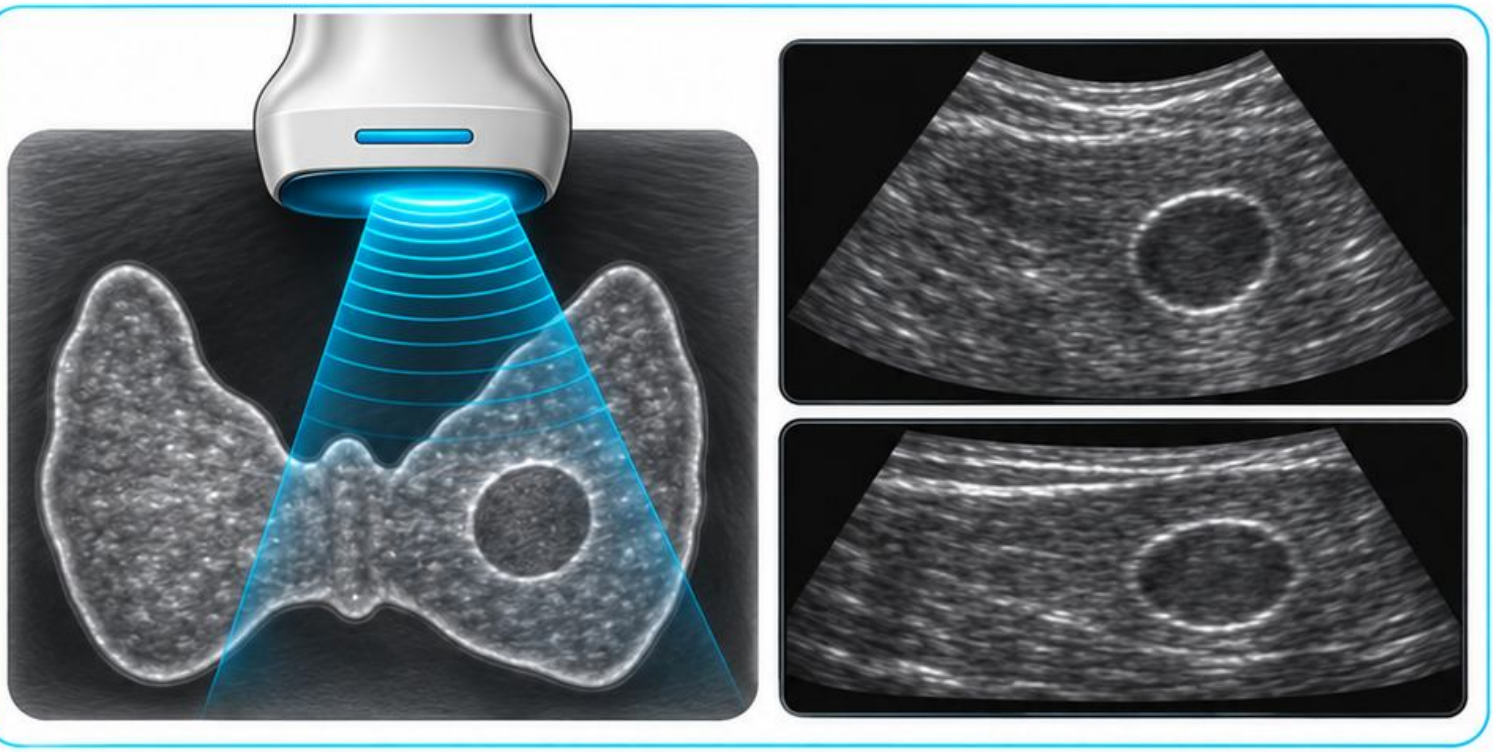

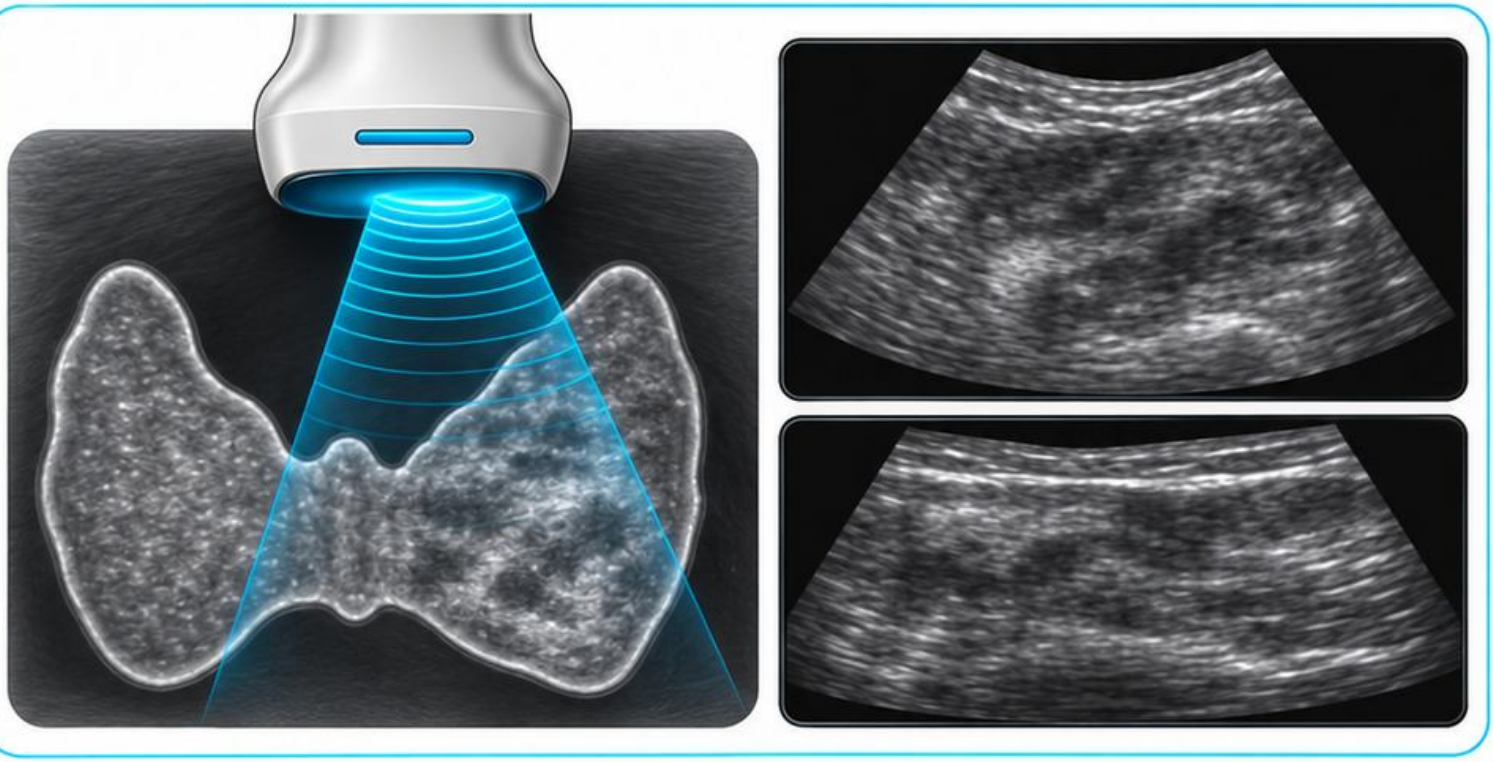

Schemat dydaktyczny

Węzeł a przekrój naczynia

- [ ] Szukaj wnęki węzła lub ciągłości światła naczynia.
- [ ] Oceń oś długą i sprawdź przepływ, jeśli to pomaga w rozróżnieniu.

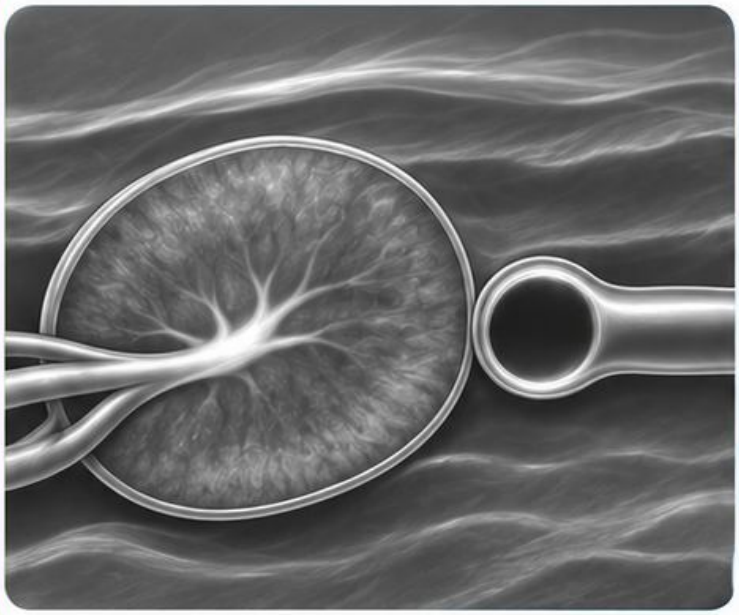

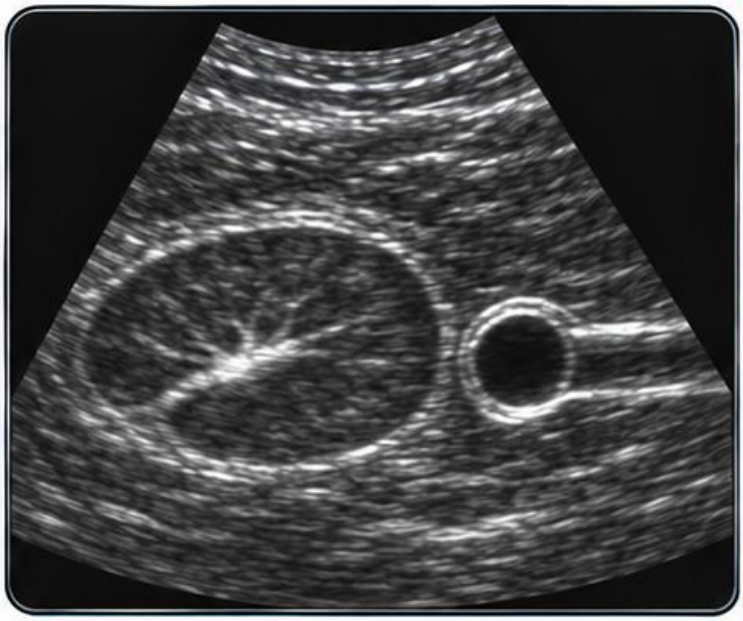

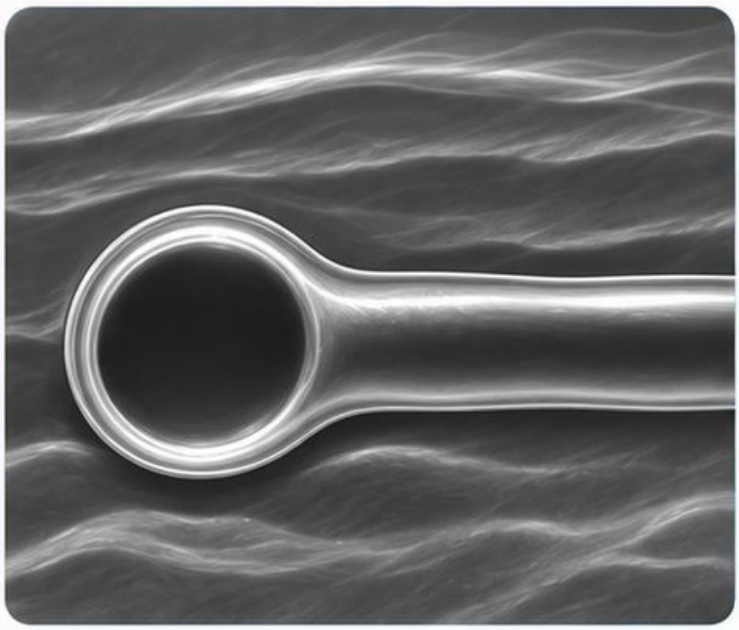

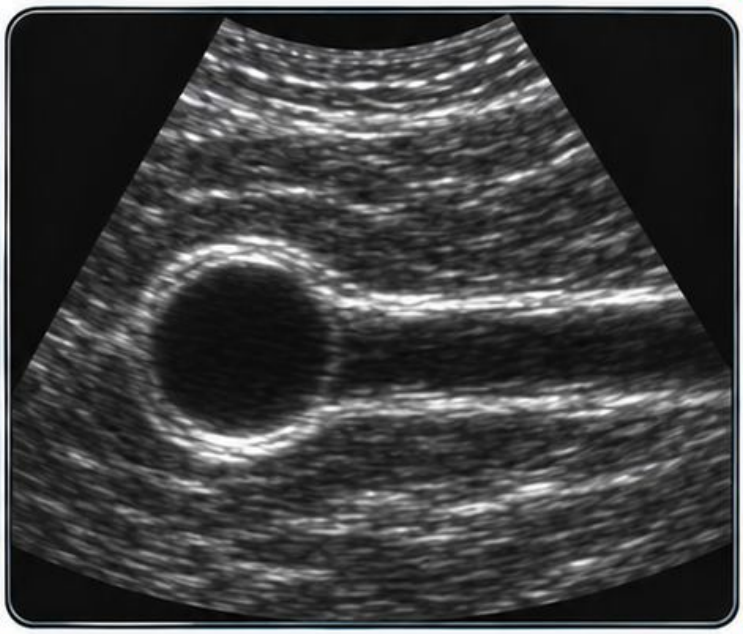

Schemat dydaktyczny

Zbiornik płynowy a zmiana lita podskórna

- [ ] Zapisz warstwę, kształt i zawartość.

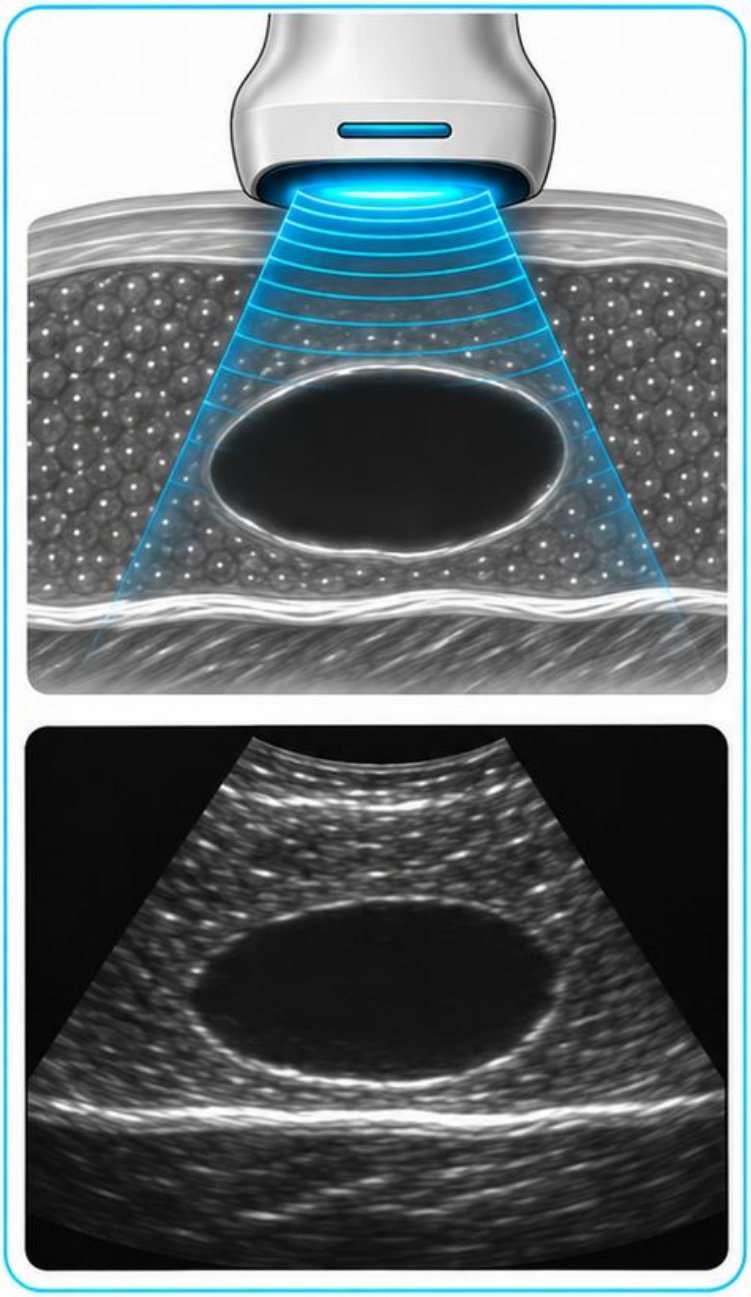

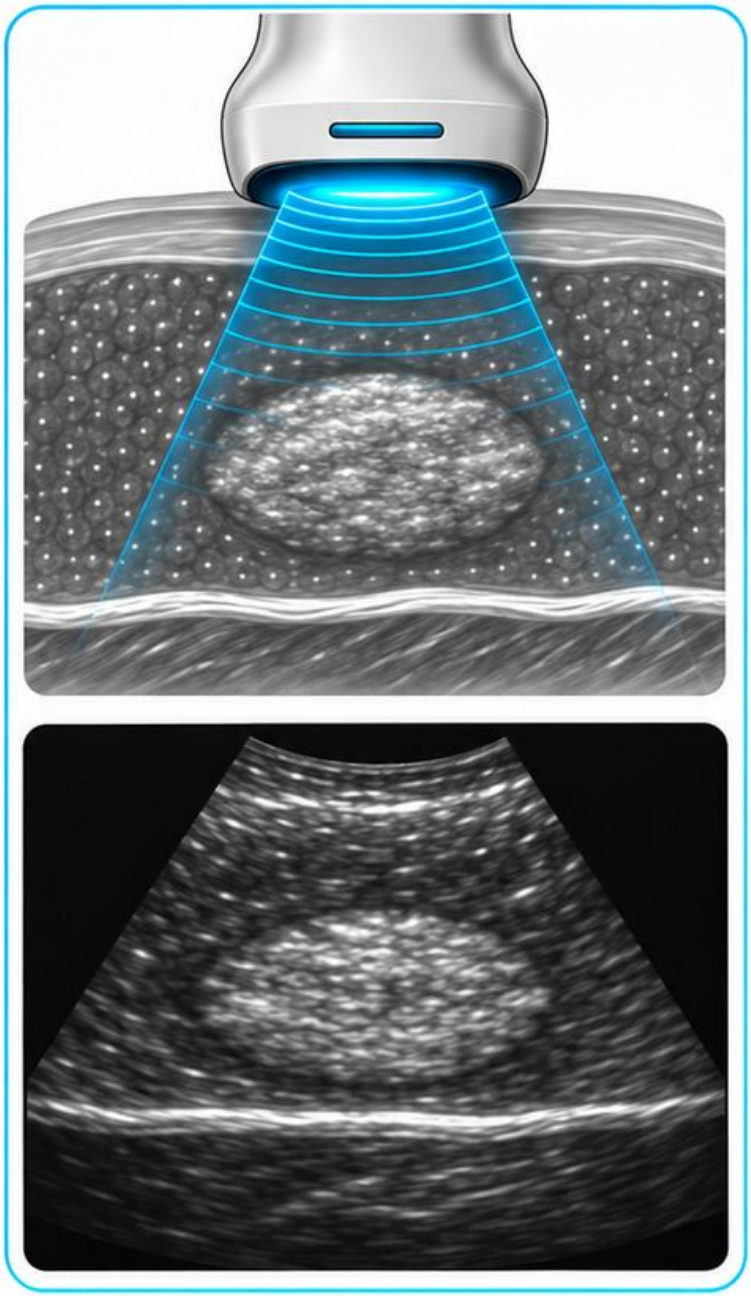

- [ ] Oceń echa i przepływ. Opisz ograniczenia, jeśli obraz pozostaje niejednoznaczny.

Schemat dydaktyczny

Uszkodzenie ścięgna a anizotropia

☐ Sprawdź, co dzieje się po korekcie kąta wiązki.



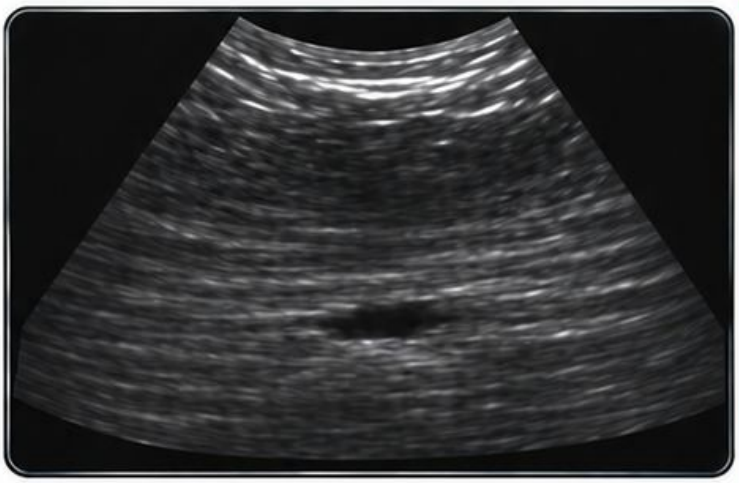

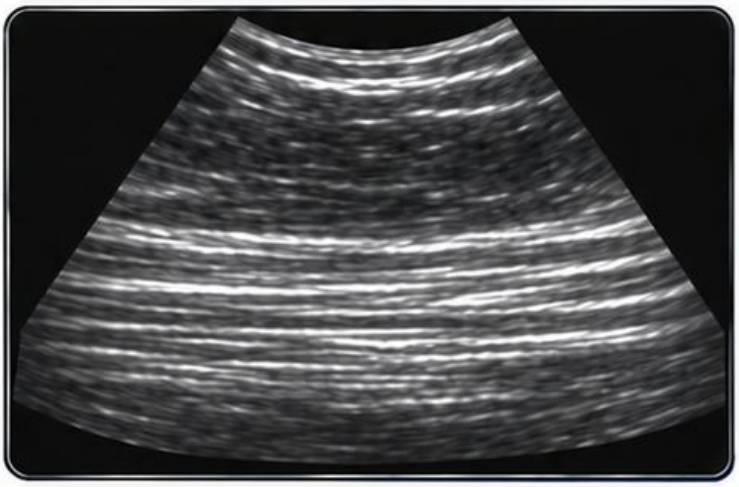

☐ Porównaj włókna w dwóch osiach. Zapisz, gdzie utrzymuje się przerwa.

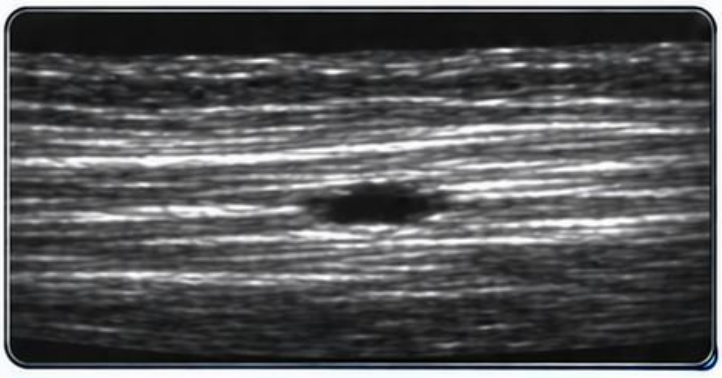

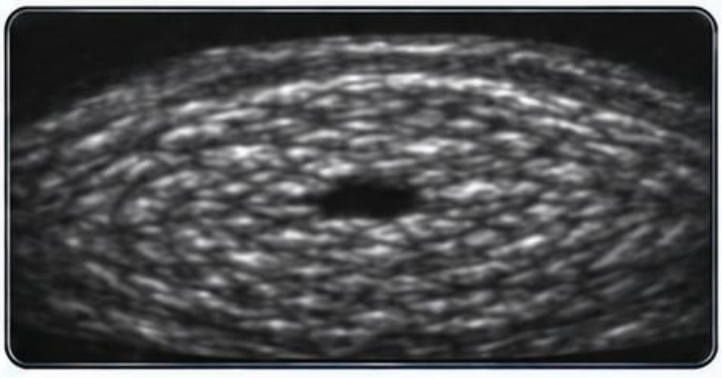

Schemat dydaktyczny

Płyn w mosznie a zmiana ogniskowa

- [ ] Ustal położenie względem obrysu jądra.
- [ ] Porównaj oba przekroje i opisz, czy obraz dotyczy jądra czy przestrzeni poza nim.

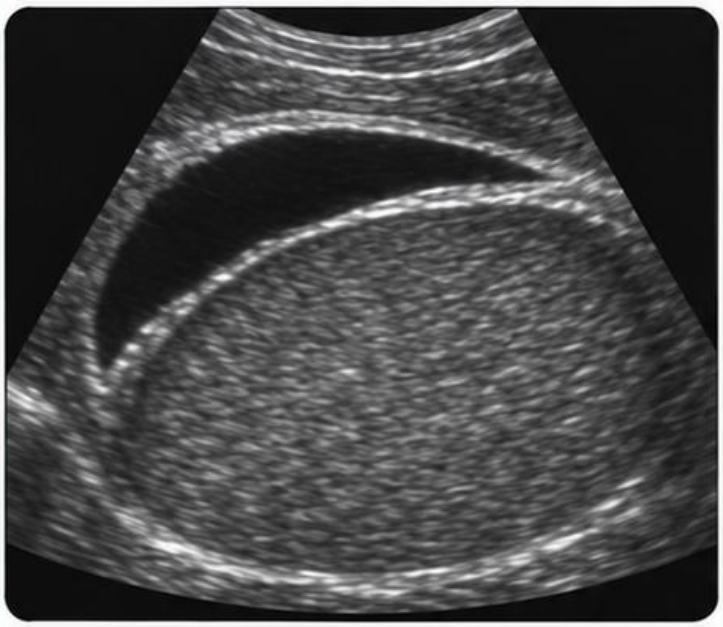

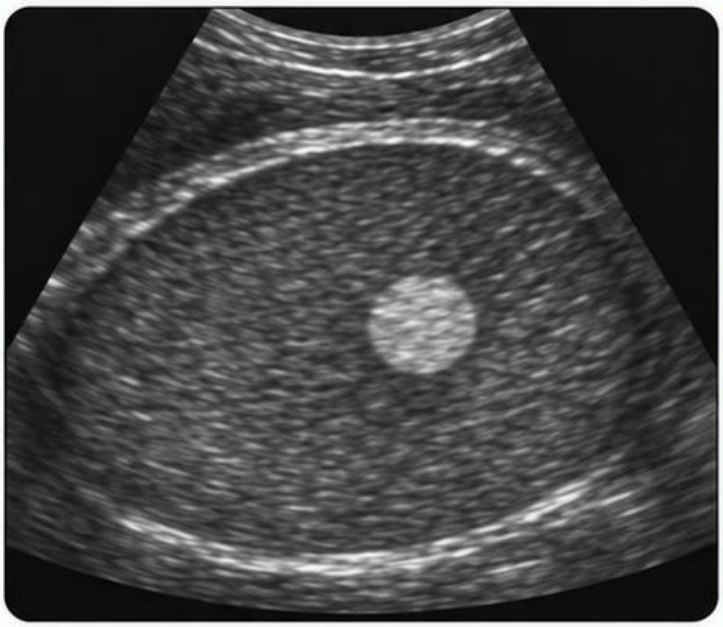



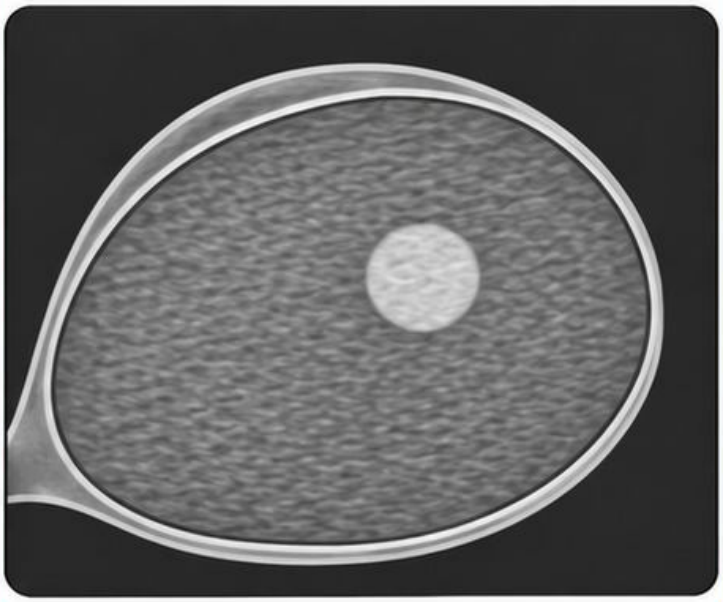

Schemat dydaktyczny

Wolny przepływ a brak sygnału

- [ ] Czy aparat jest ustawiony do rejestracji wolnego przepływu?
- [ ] Sprawdź skalę, filtr i kąt. Odnotuj ograniczenia oceny.

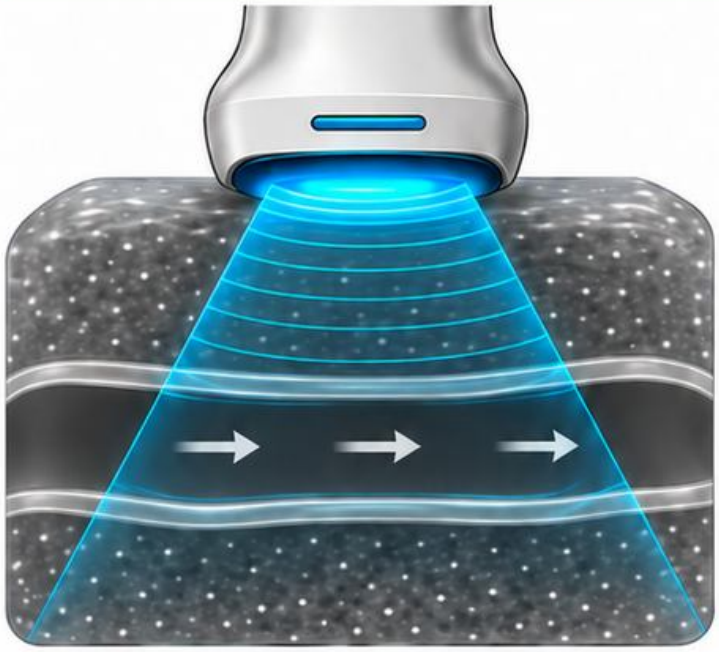

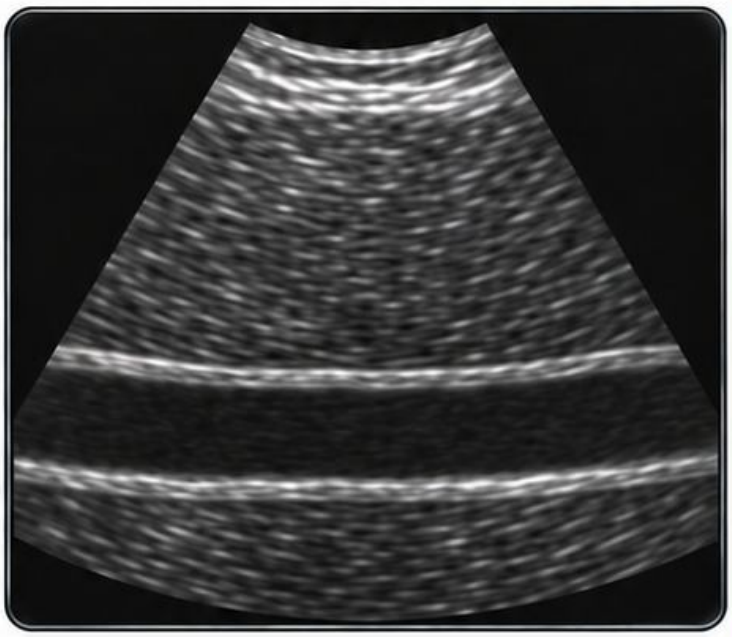

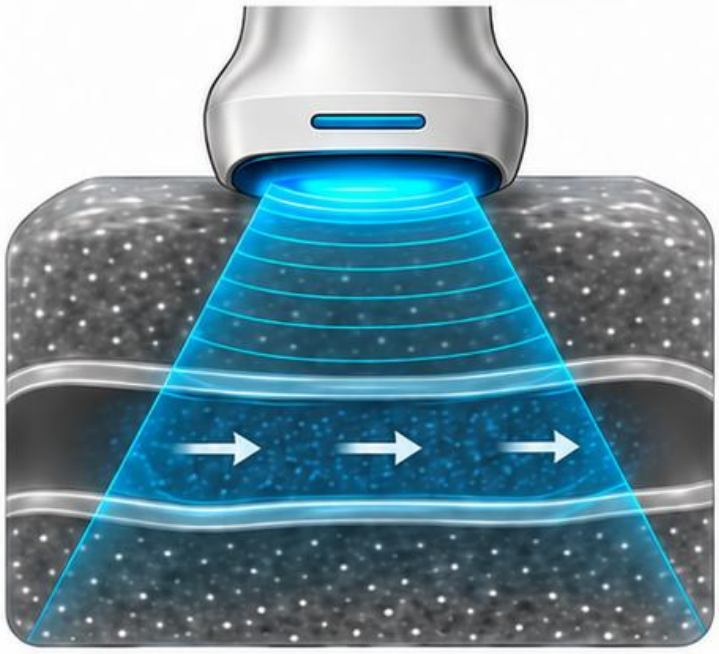

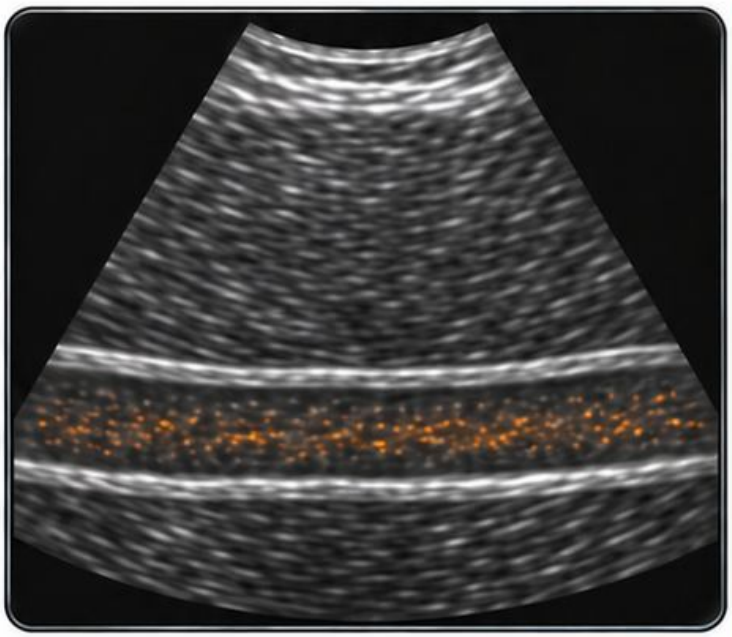

Schemat dydaktyczny

Aliasing a zmiana kierunku przepływu

- [ ] Nagła zmiana koloru może wynikać z przekroczenia granicy pomiaru.
- [ ] Sprawdź skalę i kierunek przepływu w tym samym odcinku naczynia.

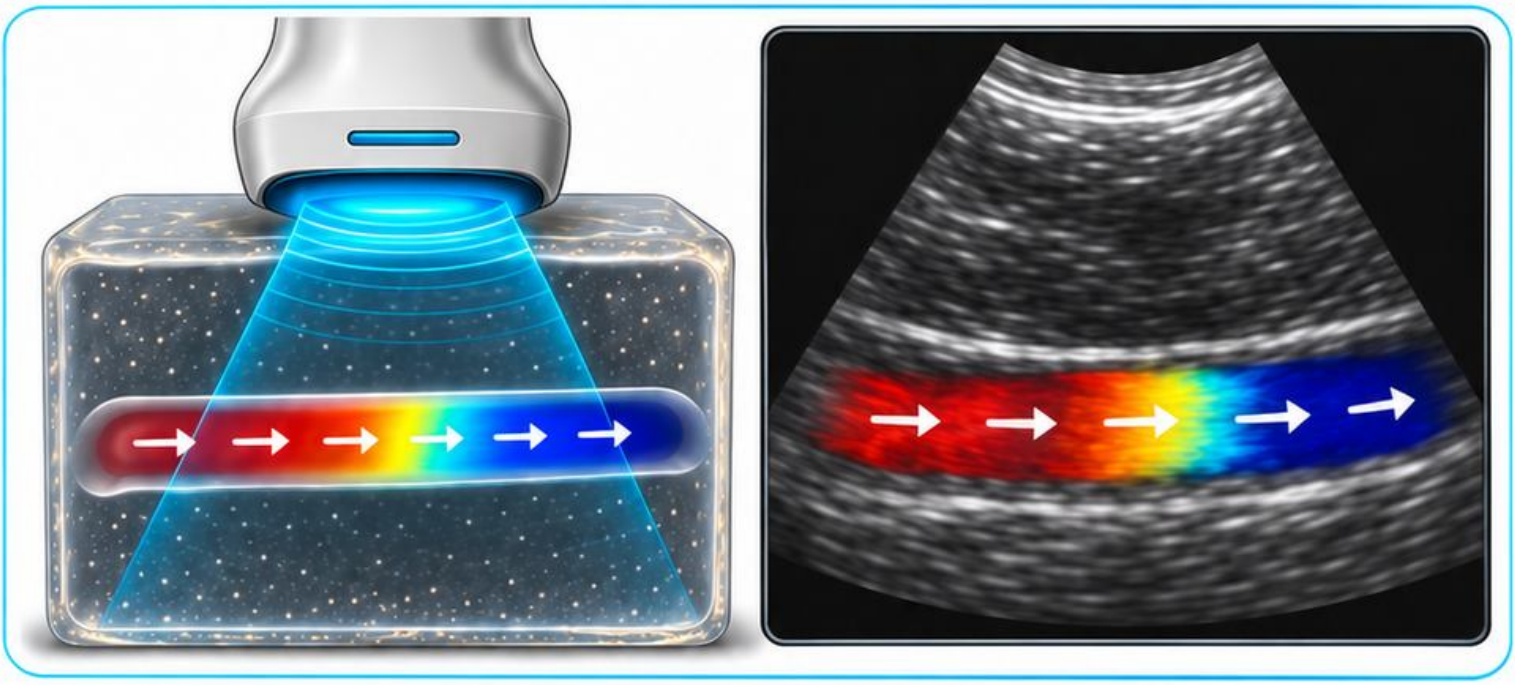

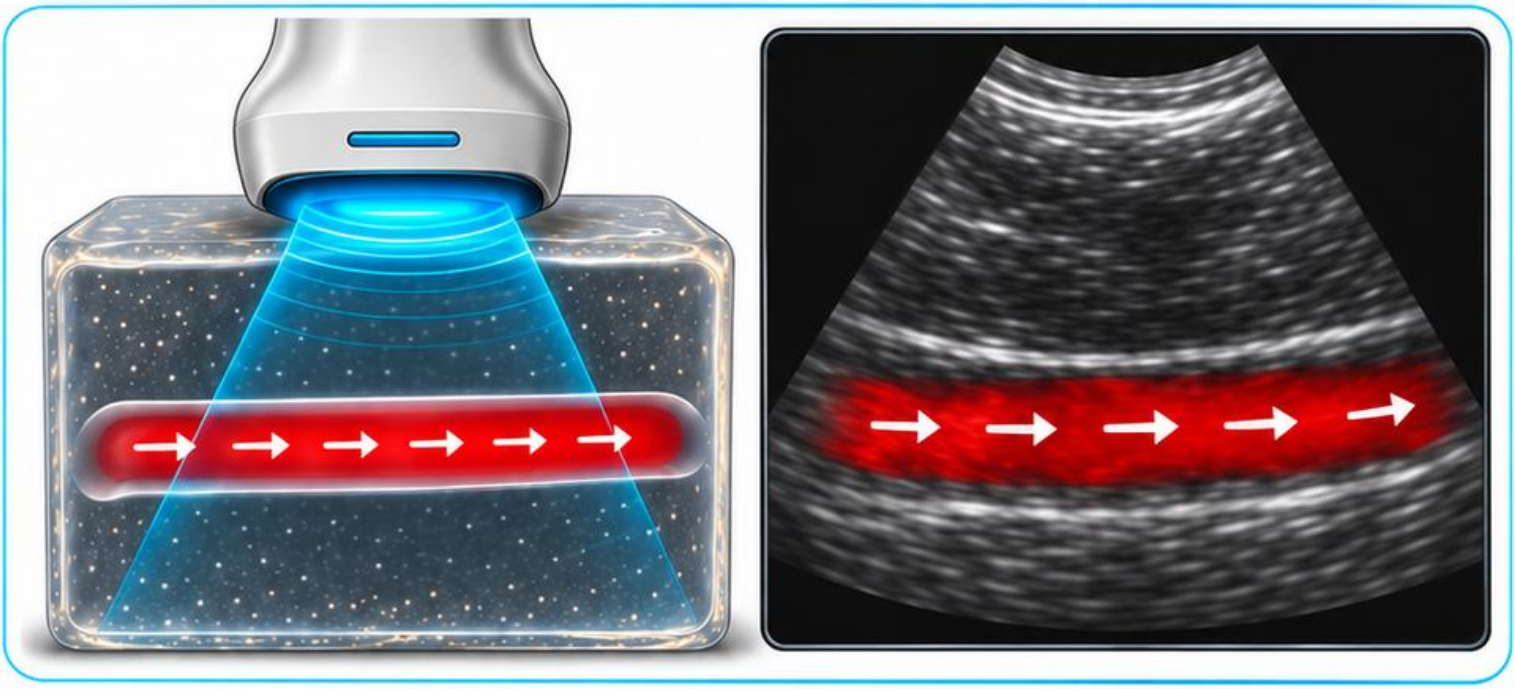

Schemat dydaktyczny

Przenikanie koloru a sygnał wewnątrz zmiany

☐ **Porównaj kolor z granicą widoczną w trybie B.**

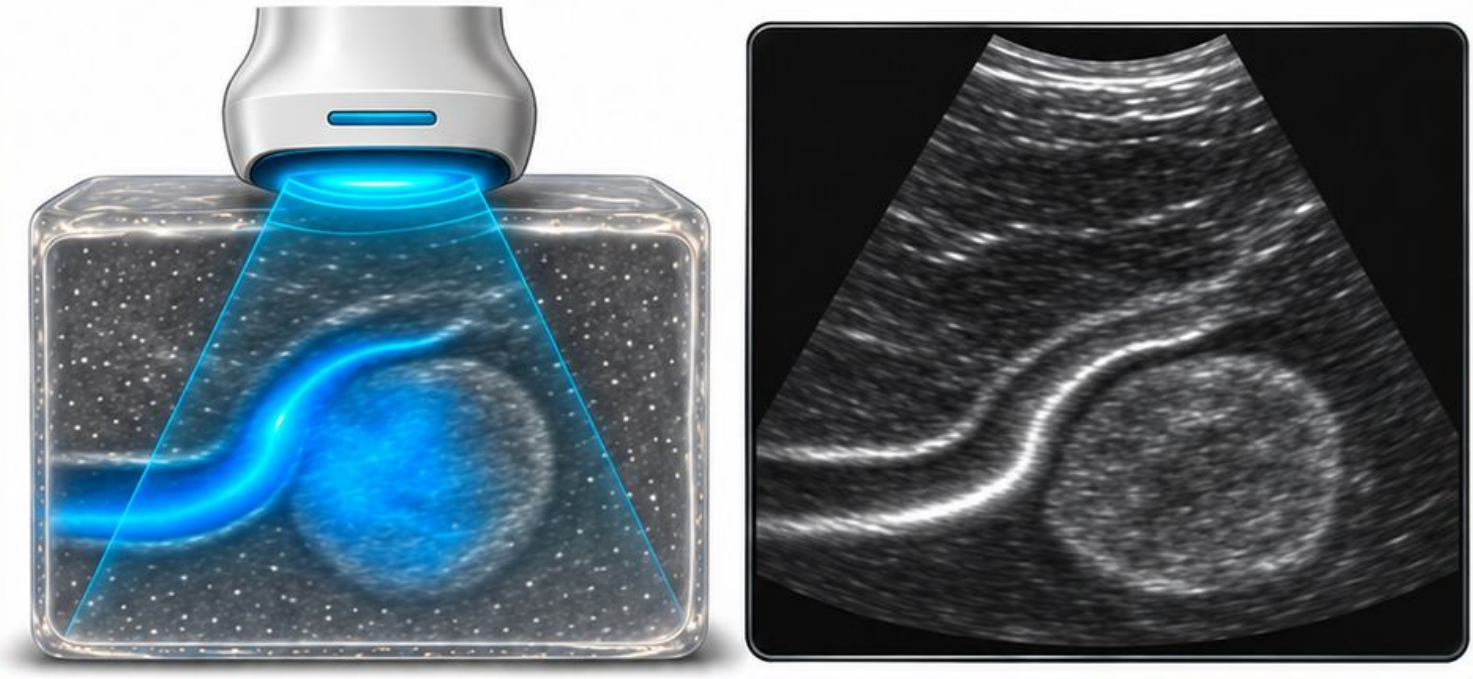

☐ **Zmniejsz wzmocnienie i sprawdź, czy sygnał pozostaje w badanym obszarze.**

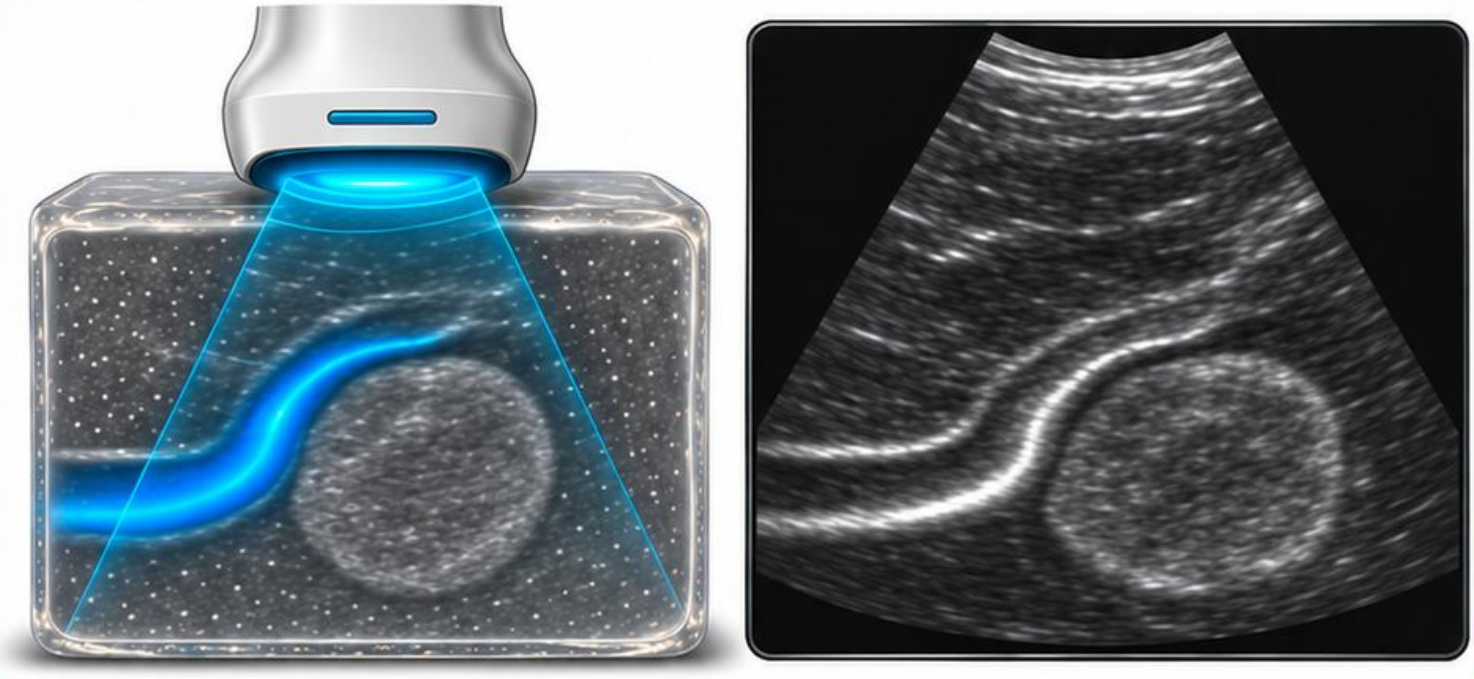

Schemat dydaktyczny

Źródła i wskazówki do korzystania



- [ ] Porównaj obrazy, wykonaj sprawdzenie i opisz, co udało się ustalić.

- EFSUMB • Zasady obrazowania i ustawienia aparatu
- AIUM • Zakres i dokumentacja badań
- ACR • Terminologia zmian ogniskowych

